



26. TÜRK KLİNİK MİKROBİYOLOJİ VE
İNFEKSİYON HASTALIKLARI KONGRESİ

Artesunat Tedavisi Sonrası Gecikmiş Hemoliz (PADH) Gelişen Şiddetli Mikst *Plasmodium falciparum/vivax* Sıtma Olgusu

Dr. Selin Yalınç Tuncer

SBÜ Ankara Eğitim ve Araştırma Hastanesi

Olgu

38 yař ♂

5 gndr halsizlik, titreme, gzlerde sararma,
idrar renginde koyulařma

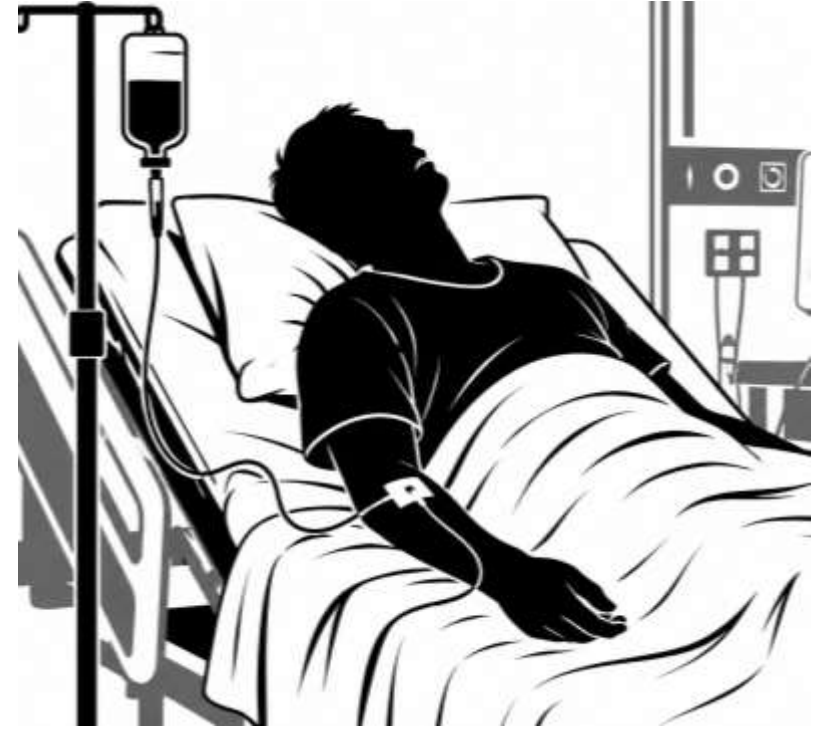Medikal cihaz tanıtımı; Çin, Mısır, Endonezya,
Nijerya...

Nijerya seyahatinden 15 gn nce dnmř

Bilinen bir hastalıęı yok,

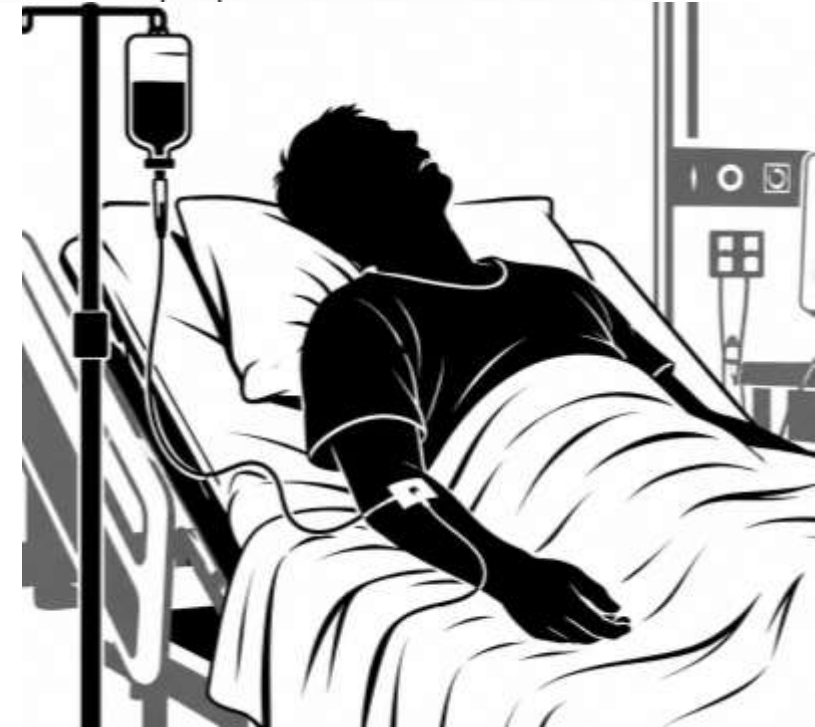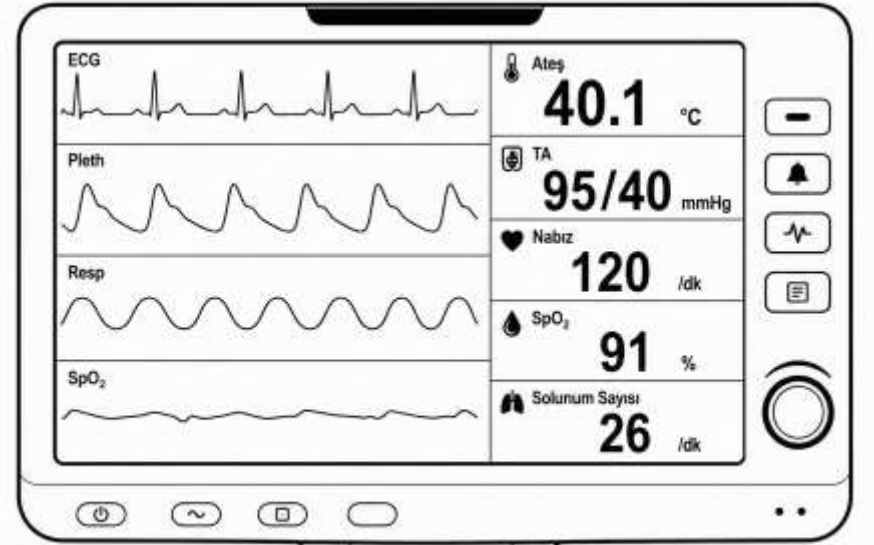
Srekli kullandıęı ilaç yok

Soygeçmiř: zellik yok



Fizik Muayene

- Bilinci açık, oryante, koopere
- Skleralar ve cilt **ikterik**
- **Halsizliđi** nedeniyle oturmakta dahi zorlanıyor
- Mukoza ve ciltte kanama bulgusu yok
Meningeal iritasyon bulguları yok
- Batın muayenesi rahat
- Solunum muayenesinde bilateral yaygın ince raller+

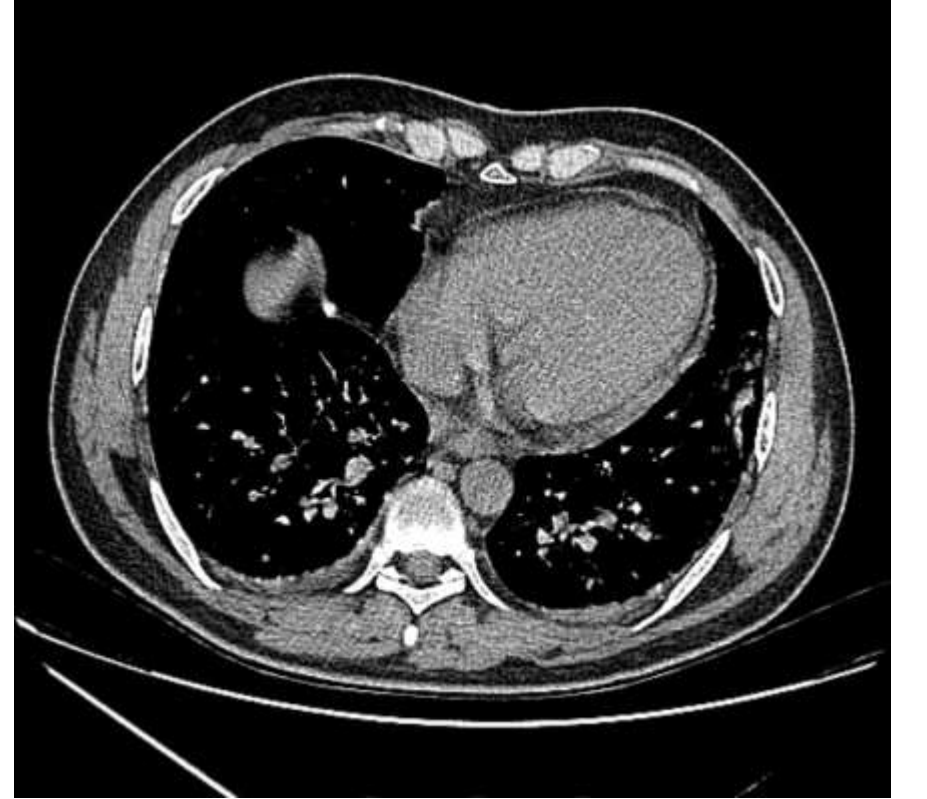

Başvuru sırasında laboratuvar

	Sonuç	Referans değerler
Lökosit	4090	4000-10000 /mm ³
Hemoglobin	12,6	12-16 (g/dL)
Trombosit	20000	150000-450000/μL
Kreatinin /GFR	1,06 / 89	0.6 - 1.2 mg/dL/90 - 120 mL/dk/1.73m ²
Aspartat aminotransferaz	77	0-37 (U/L)
Alanin aminotransferaz	134	0-41 (U/L)
Total bilirubin	4,22	0-1,2 (mg/dL)
Direkt bilirubin	2,88	0-0,3 (mg/dL)
Laktat dehidrogenaz (LDH)	542	0-232 (U/L)
Prokalsitonin	19	0-0,5 (μg/L)
C-reaktif protein	155	0-5 mg/L

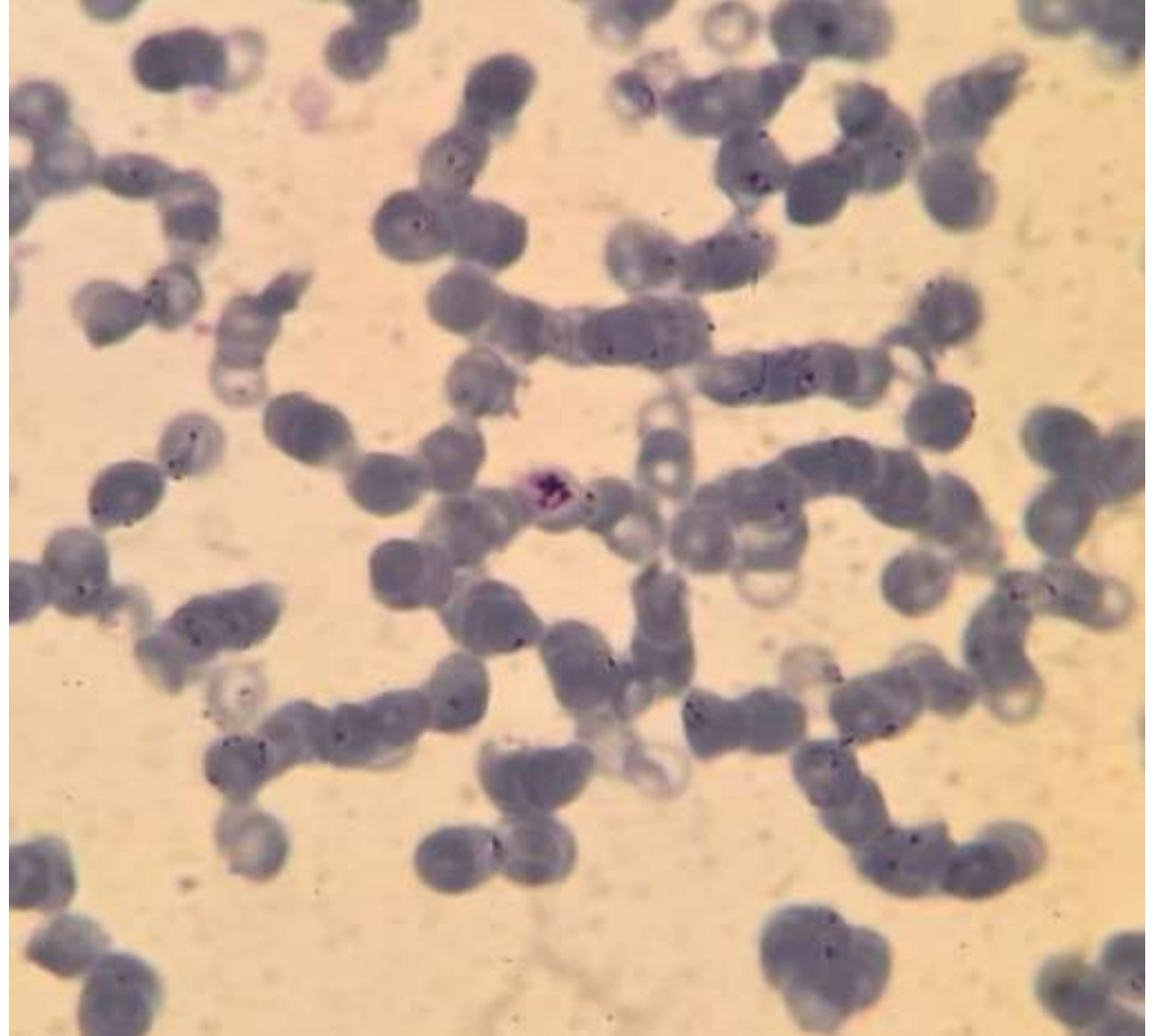Görüntüleme

- Hepatosplenomegali
- Toraks Bilgisayarlı Tomografi
- Minimal perikardiyal efüzyon
- Kolşisin



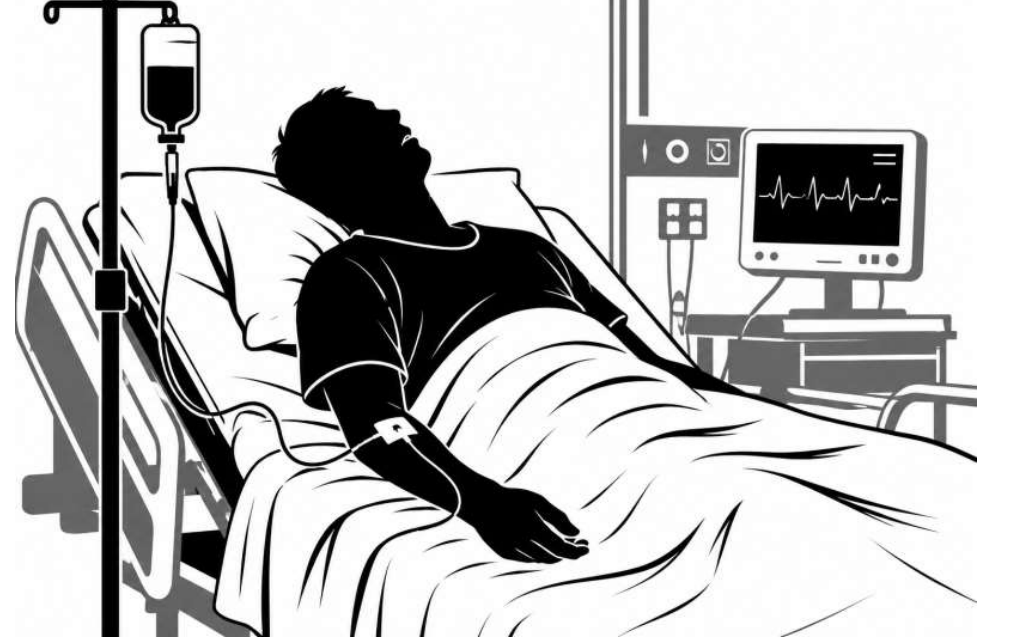Acil serviste...

- Nijerya + ateş + trombositopeni
- Periferik yayma
- Referans Laboratuvar...
- *P.vivax* ve *P.falciparum* gametositleri, taşlı yüzük hücreleri görüldü. Plasmodium dipstick testinde *P.vivax* ve *falciparum* pozitif saptandı



Enfeksiyon Hastalıkları Yatışı

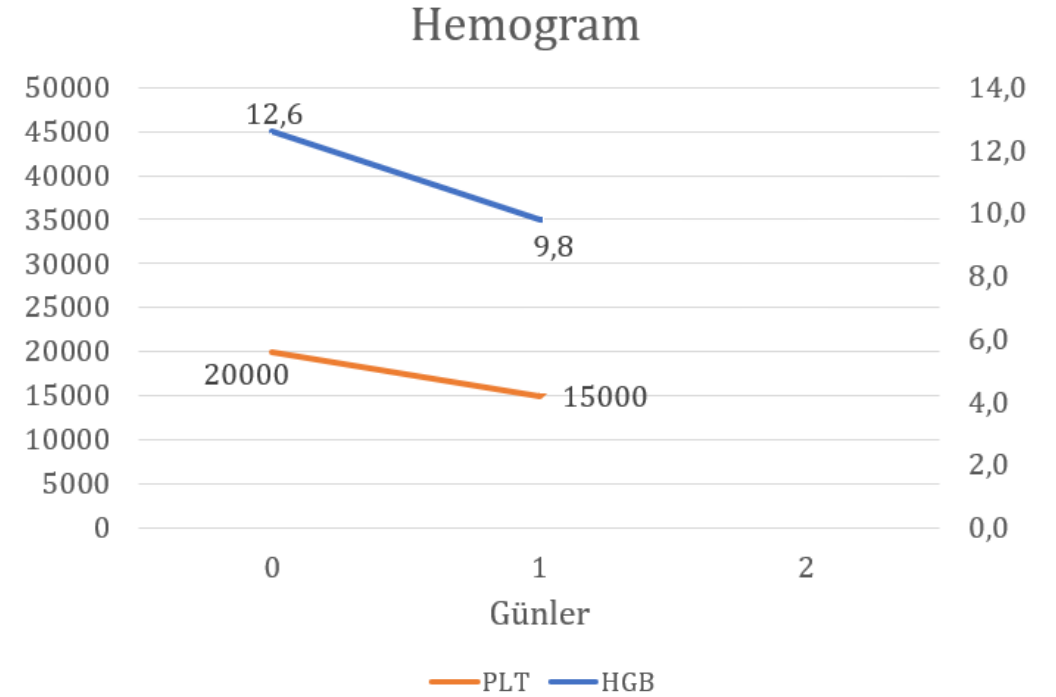
- Şiddetli sıtma kriterleri
- Bitkinlik
- Bilirubin yüksekliği
- Parazit yoğunluğu
- IV **artesunat** başlandı



- Glukoz-6-fosfat dehidrogenaz sonucuyla **Primakin**

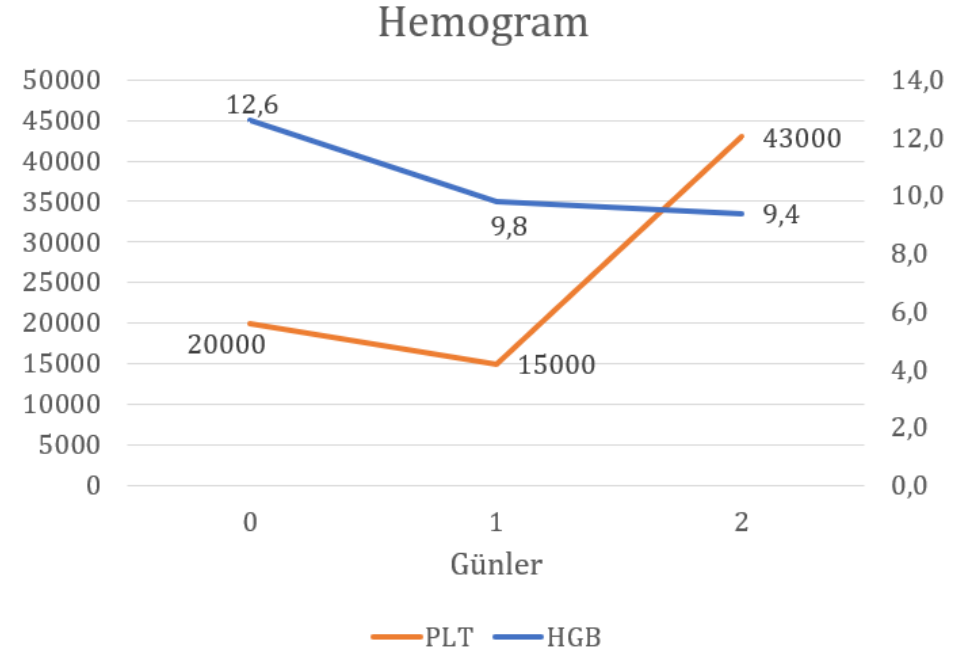
Yatışın ilk 24 saati

- Hemogram takibi, trombosit 15000 !
- INR<1.2
- Ateş +
- Sınırdaki hipotansif



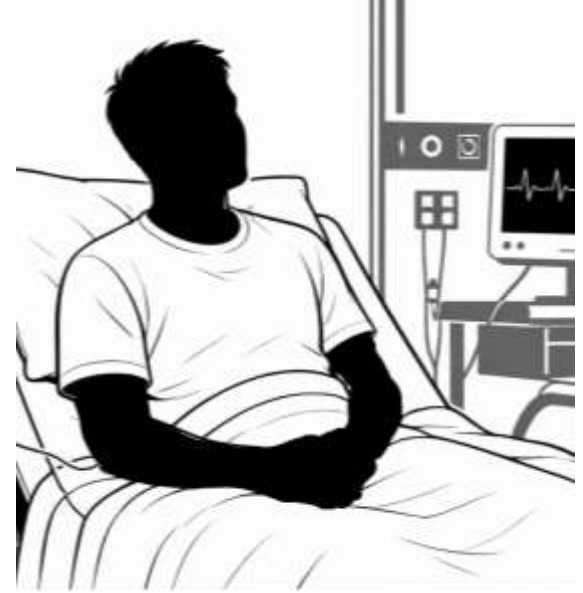Yatışın 2. günü

- Parazit yoğunluğu periferik yaymada devam ediyor.
- Bitkin durum devam ediyor, oral nütresyon sıvısı ile destekleniyor.
- Ateş +

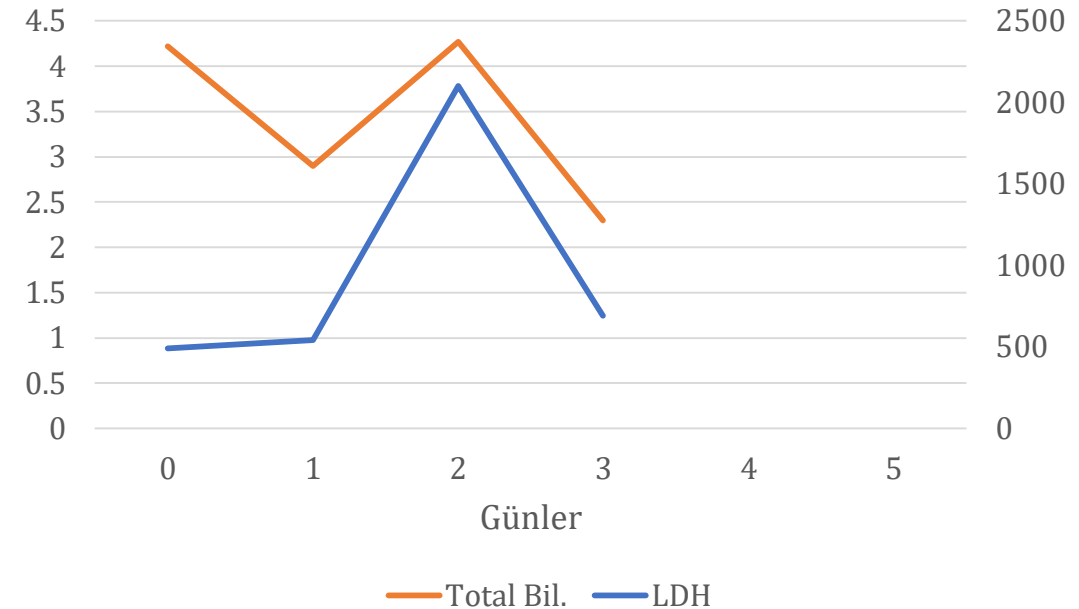


Yatışın 3. günü

- Halsizlik azalıyor, hasta oturuyor
- Ateş olmuyor
- Beslenebiliyor



LDH ve T. Bilirubin

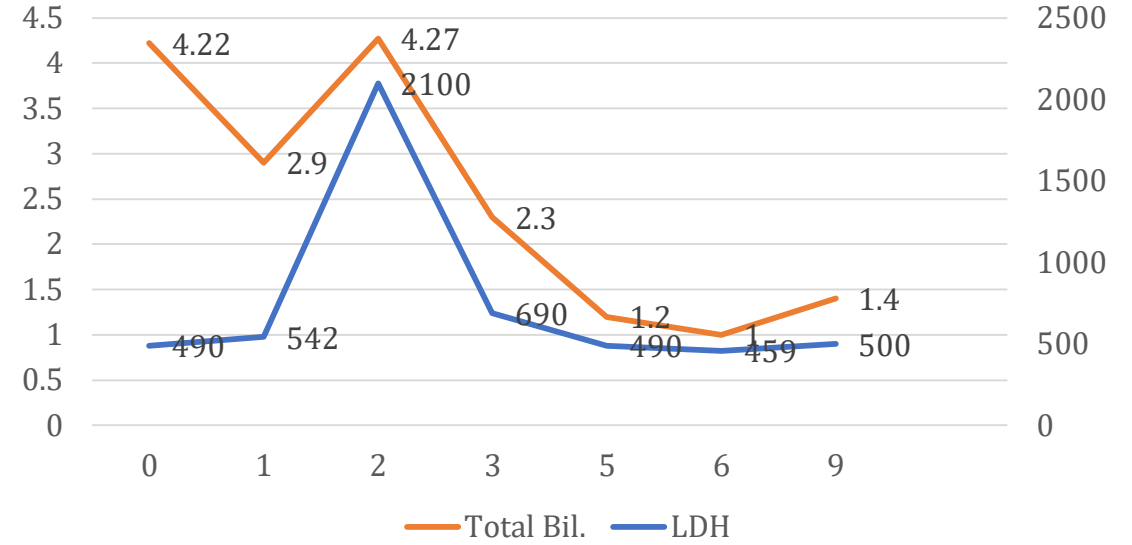


- Artesunat ➔ arthemeter lumefantrine

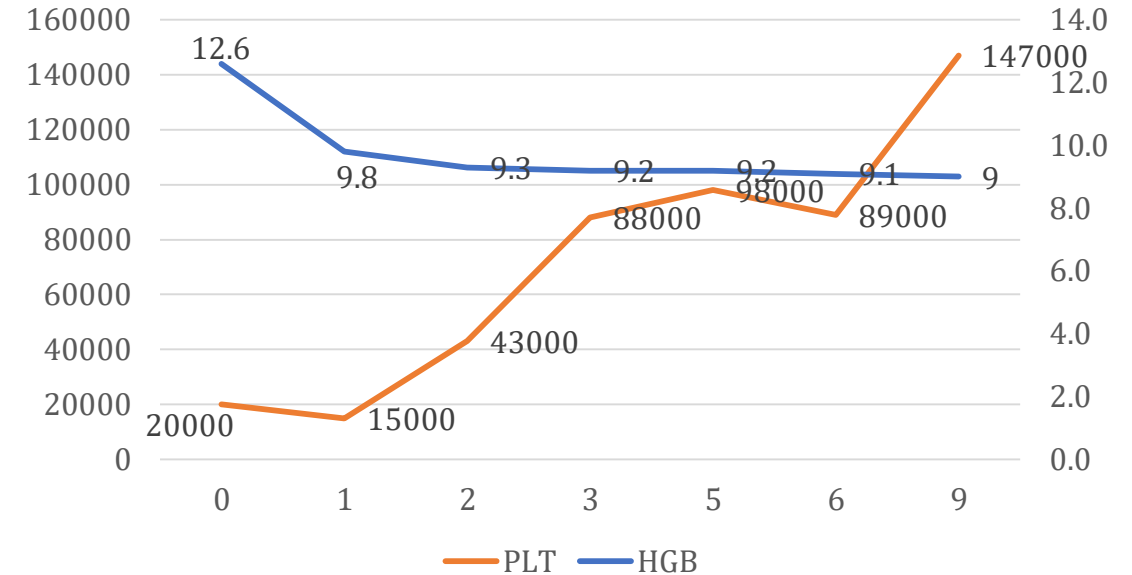
Yatışın 9. günü

- Arthometer lumefantrine de kesildi.
- Periferik yaymada bulgu yok
- T. Bilirubin 1.2
- LDH 2000...459
- Kreatinin/GFR : 0,77/115
- Hgb 12.....9 seviyelerinde stabil 😊

LDH ve T. Bilirubin

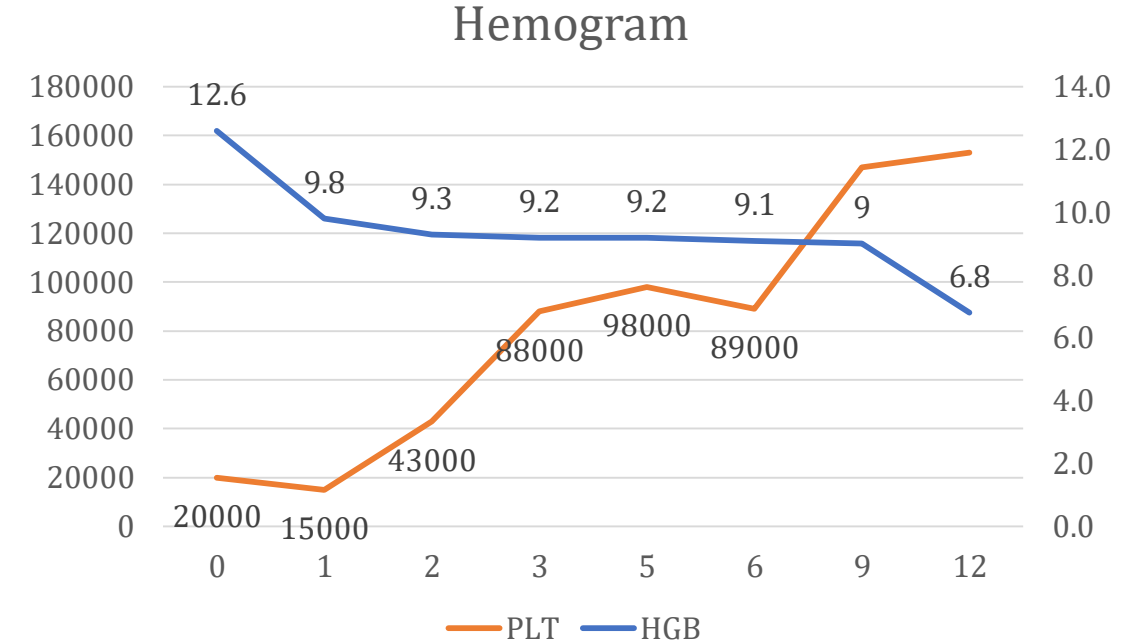
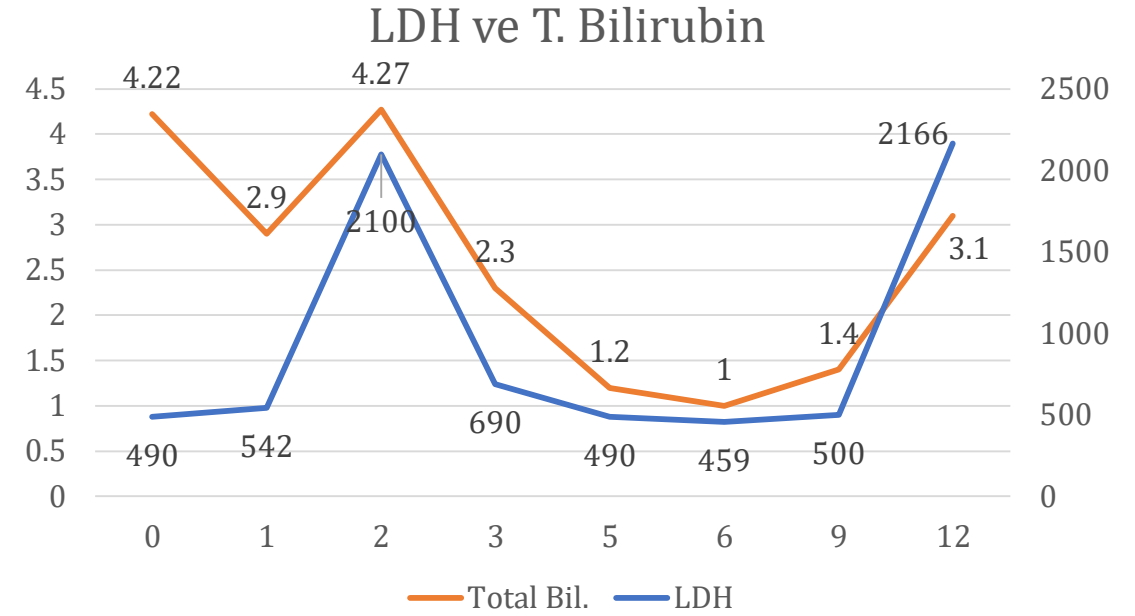


Hemogram



Yatışın 12. günü

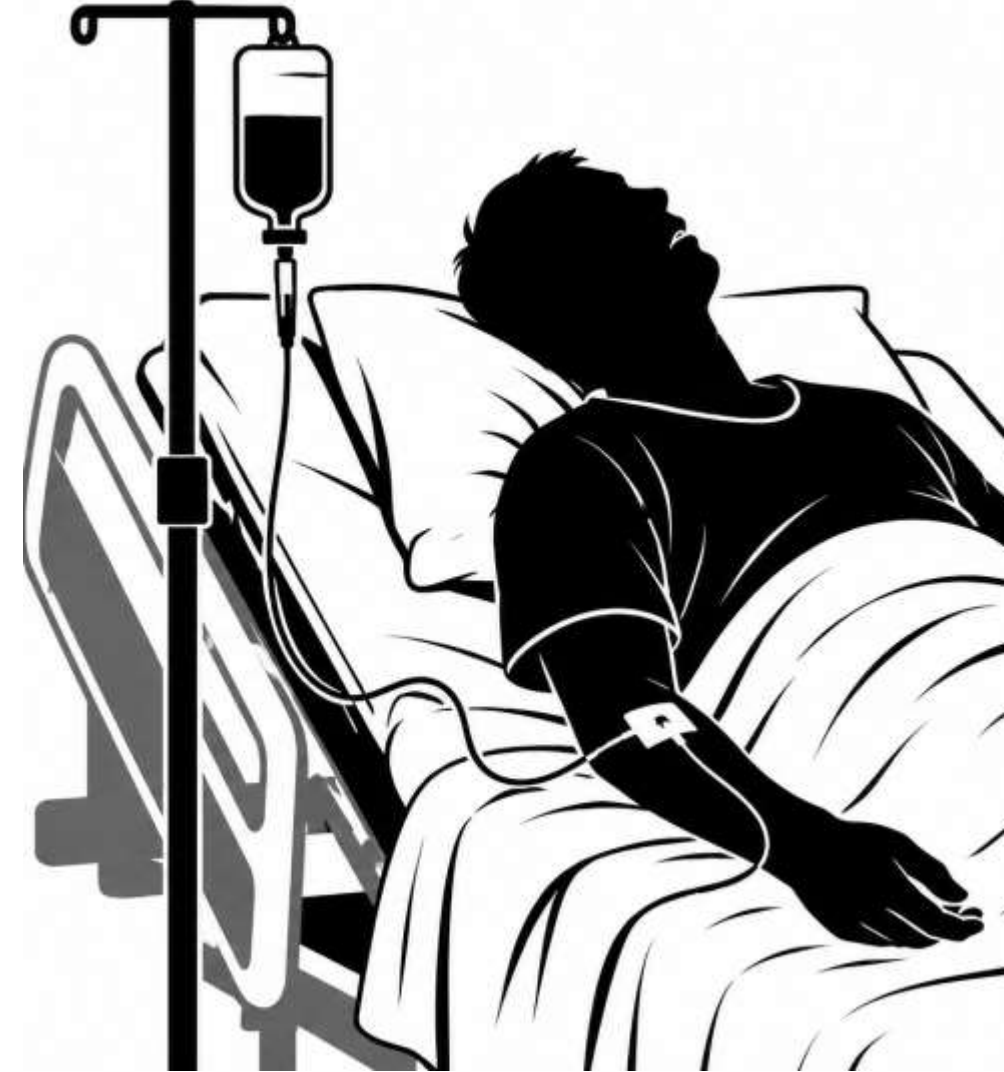- İdrar renginde koyulaşma
- Kötü hissediyor
- Hgb: 6.8
- LDH: 2166
- T.bil: 3.1
- Kreatinin/GFR: 1,70 / 50



Yatışın 12. günü - Kötüleşme

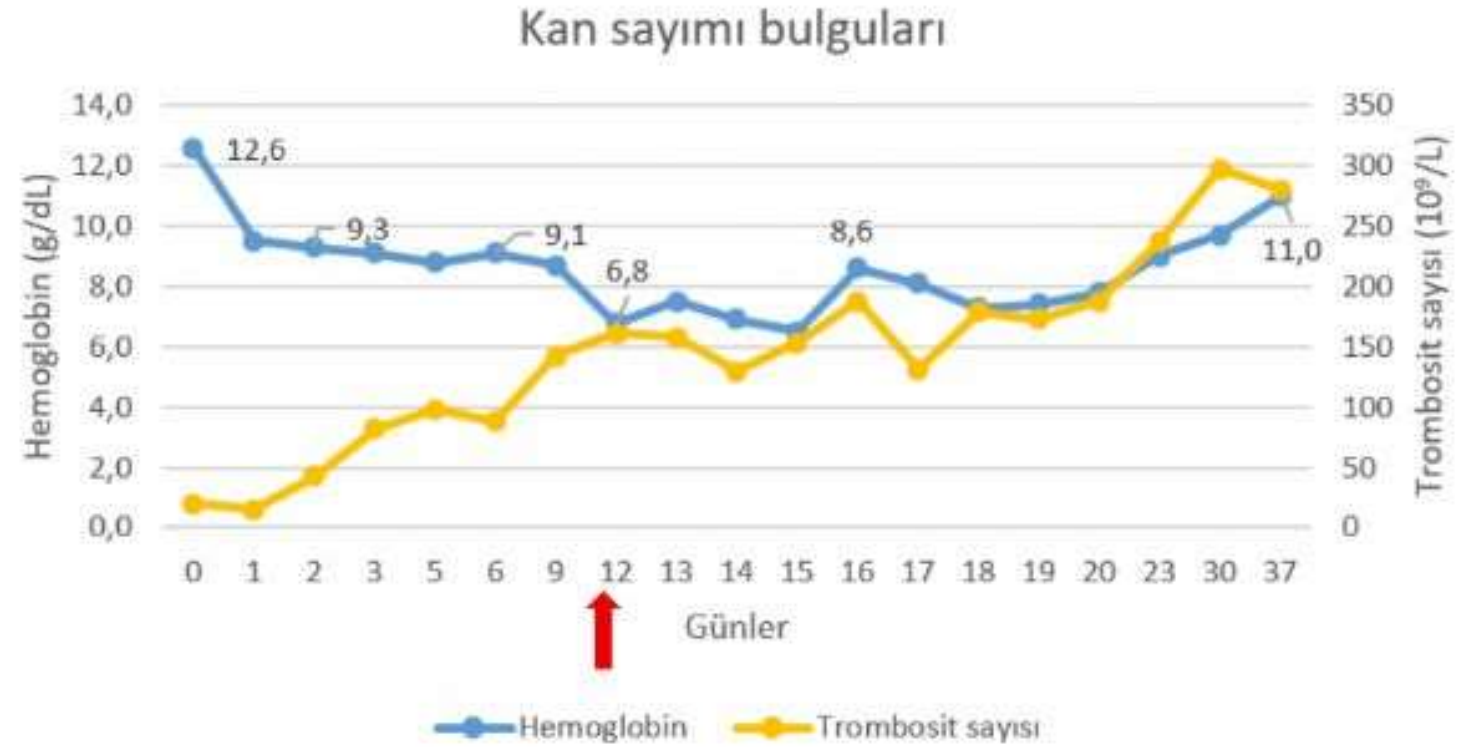- Periferik yaymada parazit yok
 - ✓ Hemoglobin düştü
 - ✓ Bilirubin ve LDH düzeylerinde ani artış
 - ✓ Haptoglobulin <0.1

«Post Artesunat Delayed Hemolysis»



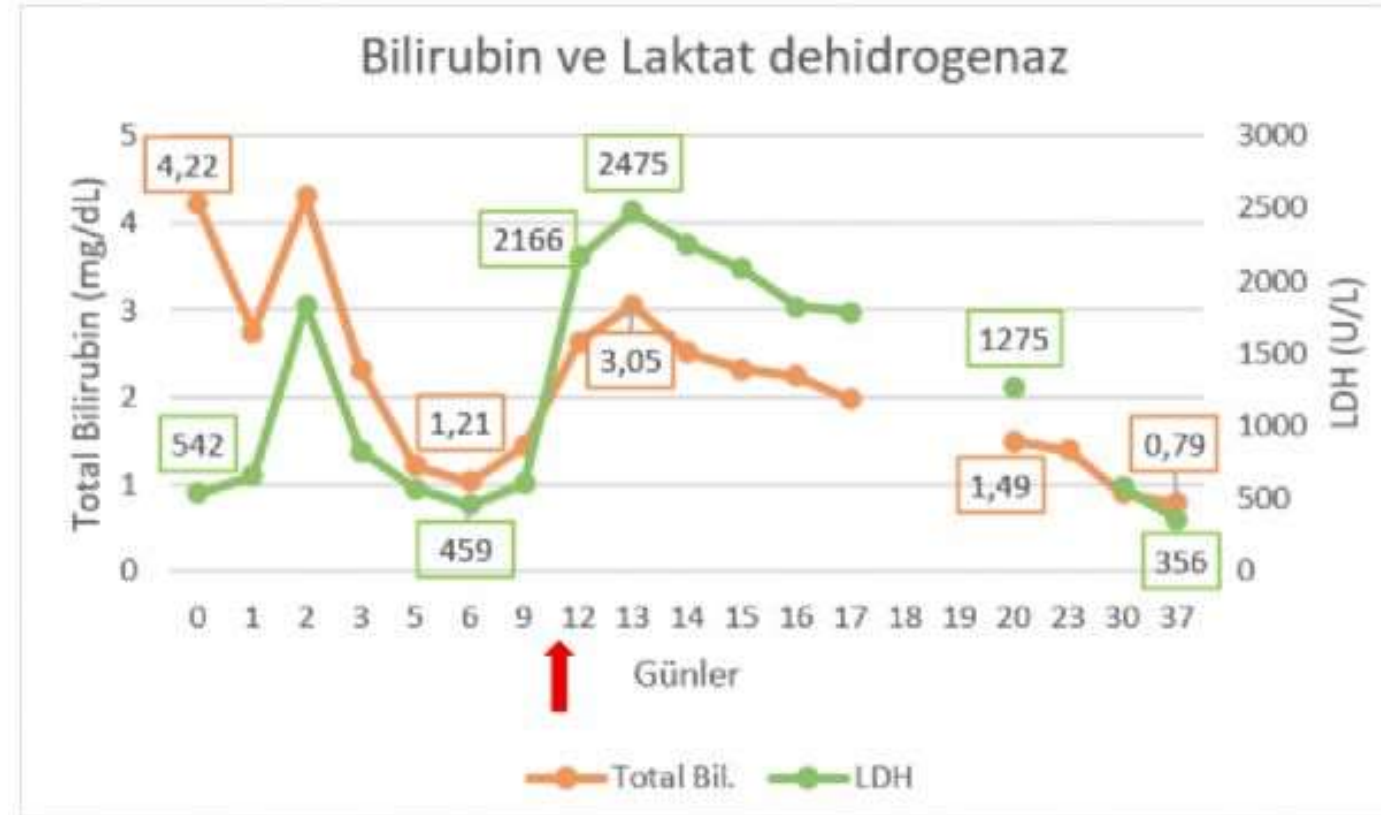
12-17. günler

- Eritrosit süspansiyonu
- Kontrollü IV hidrasyon



Taburculuk...

- 17. günden sonra replasman ihtiyacı yok
- 19. günde:
- Hgb: 8
- PLT: 190.000
- Kreatinin /GFR: 1,43 /62
- Taburcu 😊



Sonuç

- Şiddetli sıtma olgularından sonra PADH gelişebileceği akılda tutulmalı
- Tedavi sonrası dönemde yakın klinik ve laboratuvar izlemi yapılmalı

