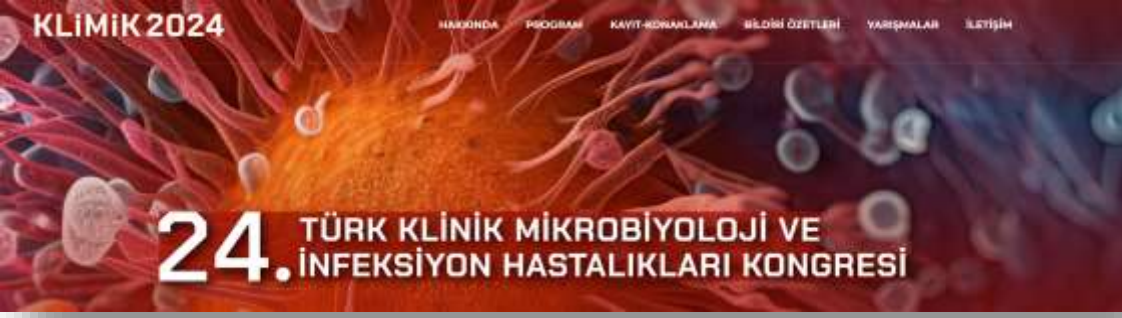



# Tanıda Sorun Yaşanan Diğer Parazitler



Dr. Oya EREN KUTSOYLU  
Dokuz Eylül Üniversitesi Tıp Fakültesi  
Enfeksiyon Hastalıkları ve Klinik Mikrobiyoloji AD.  
Mart 2024

- A. Ö.
- 34 yaş erkek
- Adliyede memur
- İzmir'de yaşıyor

# Őikayet



- Ateş yüksekliđi
- Eklem ve kas ağrısı
- Gözlerde kızarıklık
- Yüzde ve vücutta şişme

# Öykü



09/01/2004

- Halsizlik, miyalji ve yüzde şişlik şikayeti
- Kurum doktoru anti-inflammatuvar tedavi

12/01/2004

- 38°C ateş ve halsizlik artışı
- Kansız, mukussuz ishal
- Acil servis
- Sefuroksim aksetil 2x500 mg tb

# Öykü



16/01/2004

- Şikayetler devam
- Acil servise başvuru
- Viral enfeksiyon?
- Enfeksiyon Hastalıkları ve Klinik Mikrobiyoloji servisine yatış

# Özgeçmiş



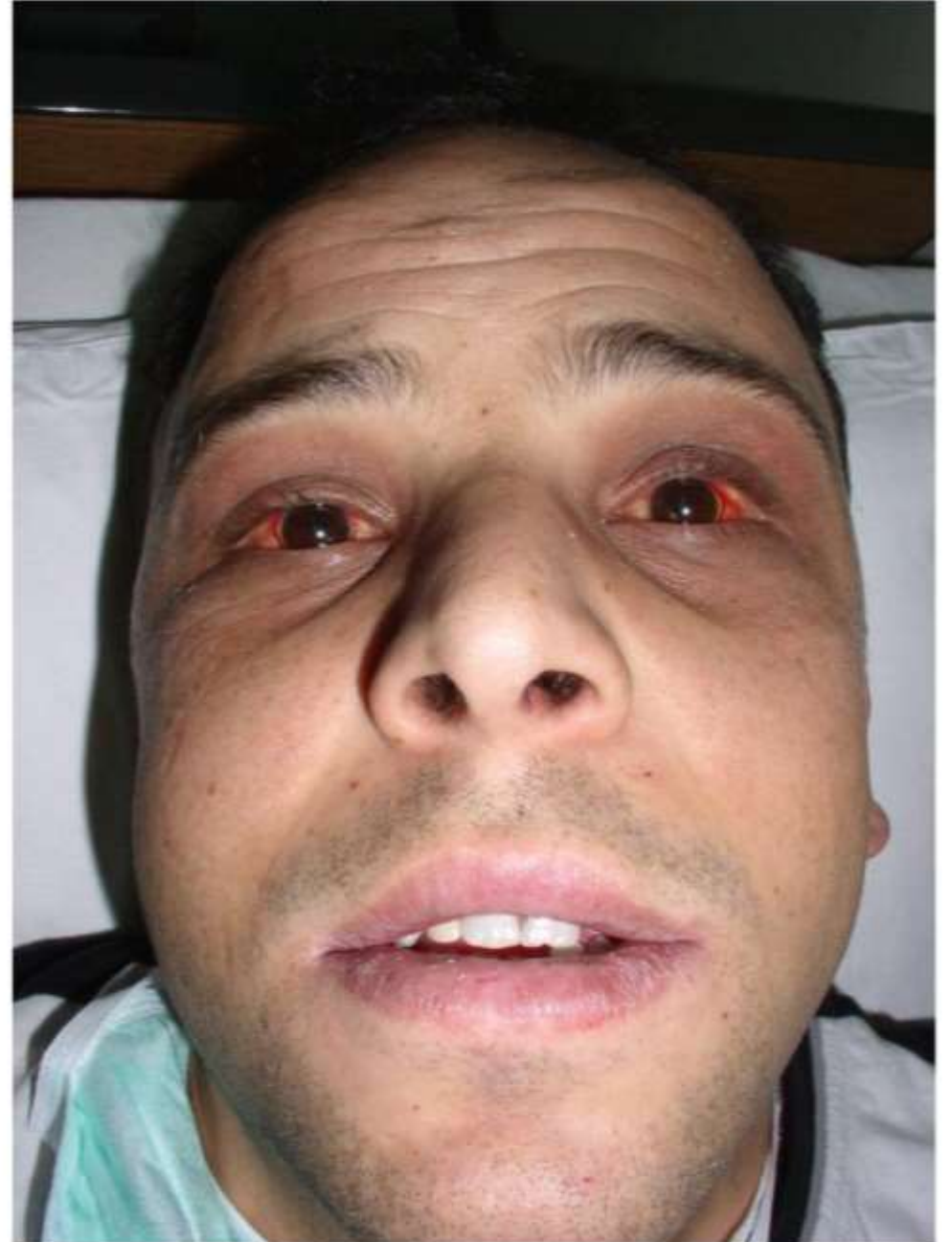
- 1998 hipertrofik KMP tanısı
- 20 paket yılı sigara

# Sistem sorgulaması

- Ateş yüksekliği
- Yorgunluk
- Terleme-titreme
- Gece terlemesi
- İshal (2 gün)
- Kusma (1 kez)

# Fizik muayene

- TA: 110/60 mmHg VS: 36.9°C
- SS:20/dk Nabız: 84/dk
- Bilateral hemorajik konjunktivit
- Periorbital ödem
- Farinks ve dilde hiperemi
- Karaciğer kot altında 2 cm palpable
- Bacaklarda şişlik





# Laboratuvar

- WBC: 8500/  $\mu$ L
- Hgb:13.1 g/dL
- HCT: %38
- Plt: 107.000/  $\mu$ L
- Sedim: 7 mm/h
- CRP: 86 mg/L

AKŞ:119 mg/dL  
BUN:9.2 mg/dL  
Krea:0.9 mg/dL  
AST:107 U/L  
ALT: 75 U/L  
T bil: 0.35 mg/dL  
D bil: 0.06 mg/dL  
ALP: 154 U/L  
GGT: 41 U/L  
LDH: 673 U/L  
CK: 964 U/L



Ön tanınız?

Tetkik ?

# Laboratuvar

- Periferik yayma: eozinofili (%45)
- Kan kültürü x2
- İdrar kültürü
- Anti-CMV IgM (-)
- Anti-CMV IgG (+)
- Monospot (-)
- EBV-VCA IgM (-)

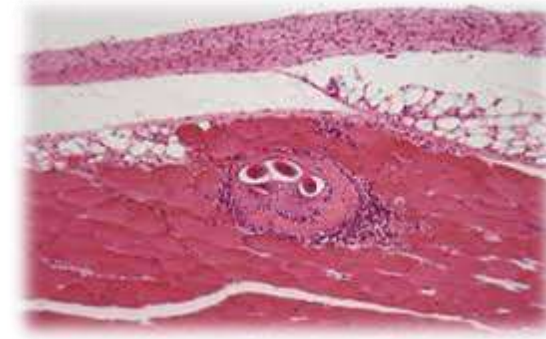
- PA AC grafisi olađan
- Abdomen USG: Hepatomegali (165 mm)
- Göz konsültasyonu: Enteroviral konjunktivit

- 12/01/2004 Romatoloji polikliniği
- 26 yaş kadın hasta
- Ateş yüksekliği ve yaygın kas ağrısı
- VS:38,6°C, peri-orbital bölge ve yüzde ödem
- Eklemlerde yaygın hassasiyet
- WBC: 6600/ $\mu$ L (%36 eozinofil) Sedim: 24 mm/h CRP: 68 mg/L
- LDH, CK normal
- 13 arkadaşında aynı şikayet
- **Çiğ köfte tüketimi** (17 Aralık 2003)



- Yılbaşı gecesi çiğ köfte tüketimi!
- Seroloji-Sağlık Müdürlüğü
- Kas biyopsisi planı

# Patoloji



BIYOPSI NO: [REDACTED] TARİH: 27.01.2004  
HASTA ADI SOY: [REDACTED] GONDEREN DOKTOR: OYA  
YASI/CINSİYET: [REDACTED] GON.KLINİK-TEL NO: ENFEKSİYON  
ÖNCEKİ BIYOPSI: [REDACTED] GONDERİLEN DOKU: KAS  
DOSYA NO: [REDACTED] ALINMA BİCİMİ:

KLİNİK VE LABORATUAR BİLGİ: [REDACTED]

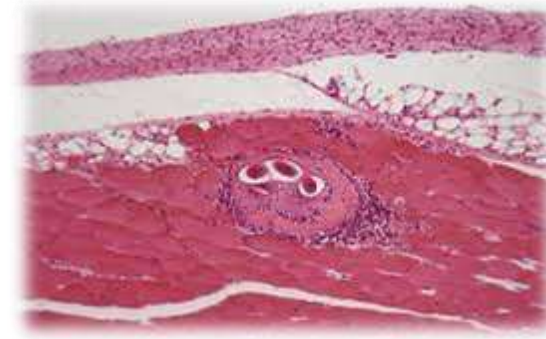
MAKROSKOPİK BULGULAR: 2X1.5X1.5 CM BOYUTLARDA 1 ADET GRI KAHVERENKLI  
KAS BIYOPSI MATERYALİDİR.  
UMU 2 PARÇA 2 KASSETTE İŞLEME ALINDI.

MİKROSKOPİK BULGULAR: SERİ KESİTLERDE İNCELENEN KAS DOKUSUNDA  
ENDOMETRİUM İÇERİSİNDE MYOFİBRİLLERİ DE İNFİLTRE EDEN EÖZİNOFİL  
LEÜKOSİTLERİN ESİK ETTİĞİ LENFOPLAZMOSİTER HÜCRE İNFİLTASYON  
ODAKLARI VARDIR. BİR KAC ALANDA BU ODAKLAR İÇERİSİNDE KUTİKUL  
VE PARAZİTE AIT OLABİLECEK ORGANEL PARÇACIKLARI DİKKATI  
ÇEKMEKTEDİR. BU ALANDA MULTİNÜKLEE DEV HÜCRELER DE MEVCUTTUR.





# Patoloji



BIYOPSI NO: [REDACTED] TARİH: 27.01.2004  
HASTA ADI SOY: [REDACTED] GONDEREN DOKTOR: OYA  
YASI/CINSİYET: [REDACTED] GON.KLINİK-TEL NO: ENFEKSİYON  
ÖNCEKİ BIYOPSI: [REDACTED] GONDERİLEN DOKU: KAS  
DOSYA NO: [REDACTED] ALINMA BİCİMİ:

Trichinella IgG (+)

KLİNİK VE LABORATUAR BİLGİ: TRİSİNELLOSİS

MAKROSKOPİK BULGULAR: 2X1.5X1.5 CM BOYUTLARDA 1 ADET GRİ KAHVERENK Lİ  
KAS BIYOPSI MATERYALİDİR.  
UMU 2 PARÇA 2 KASSETTE İŞLEME ALINDI.

MİKROSKOPİK BULGULAR: SERİ KESİTLERDE İNCELENEN KAS DOKUSUNDA  
ENDOMETRİUM İÇERİSİNDE MYOFİBRİLLERİ DE İNFİLTRE EDEN EÖZİNOFİL  
LEKOSİTLERİN ESİK ETTİĞİ LENFOPLAZMOSİTER HÜCRE İNFİLTASYON  
ODAKLARI VARDIR. BİR KAC ALANDA BU ODAKLAR İÇERİSİNDE KUTİKUL  
E PARAZİTE AIT OLABİLECEK ORGANEL PARÇACIKLARI DİKKATI  
ÇEKMEKTEDİR. BU ALANDA MULTİNÜKLEE DEV HÜCRELER DE MEVCUTTUR.

# **A Large-Scale Outbreak of Trichinellosis Caused by *Trichinella britovi* in Turkey**

N. Akkoc<sup>1</sup>, Z. Kuruuzum<sup>2</sup>, S. Akar<sup>1</sup>, A. Yuçe<sup>2</sup>, F. Onen<sup>1</sup>, N. Yapar<sup>2</sup>, O. Ozgenc<sup>3</sup>, M. Turk<sup>4</sup>, D. Ozdemir<sup>5</sup>, M. Avci<sup>3</sup>, Y. Guruz<sup>6</sup>, A. M. Oral<sup>7</sup>, E. Pozio<sup>8</sup> and Izmir Trichinellosis Outbreak Study Group<sup>9</sup>

Ocak-Mart 2004

418 hastada tanı

Miyalji (%89.2), Artralji (%69.9)

Peri-orbital ödem (%67), Yüzde ödem (%65.8)

CK yüksekliği (%69.3), LDH yüksekliği (%93.8)

Eozinofili (%60.5)

Mebendazol/albendazol

78 (%19) hastaya prednizolon tedavisi

# Trişinelloz Klinik

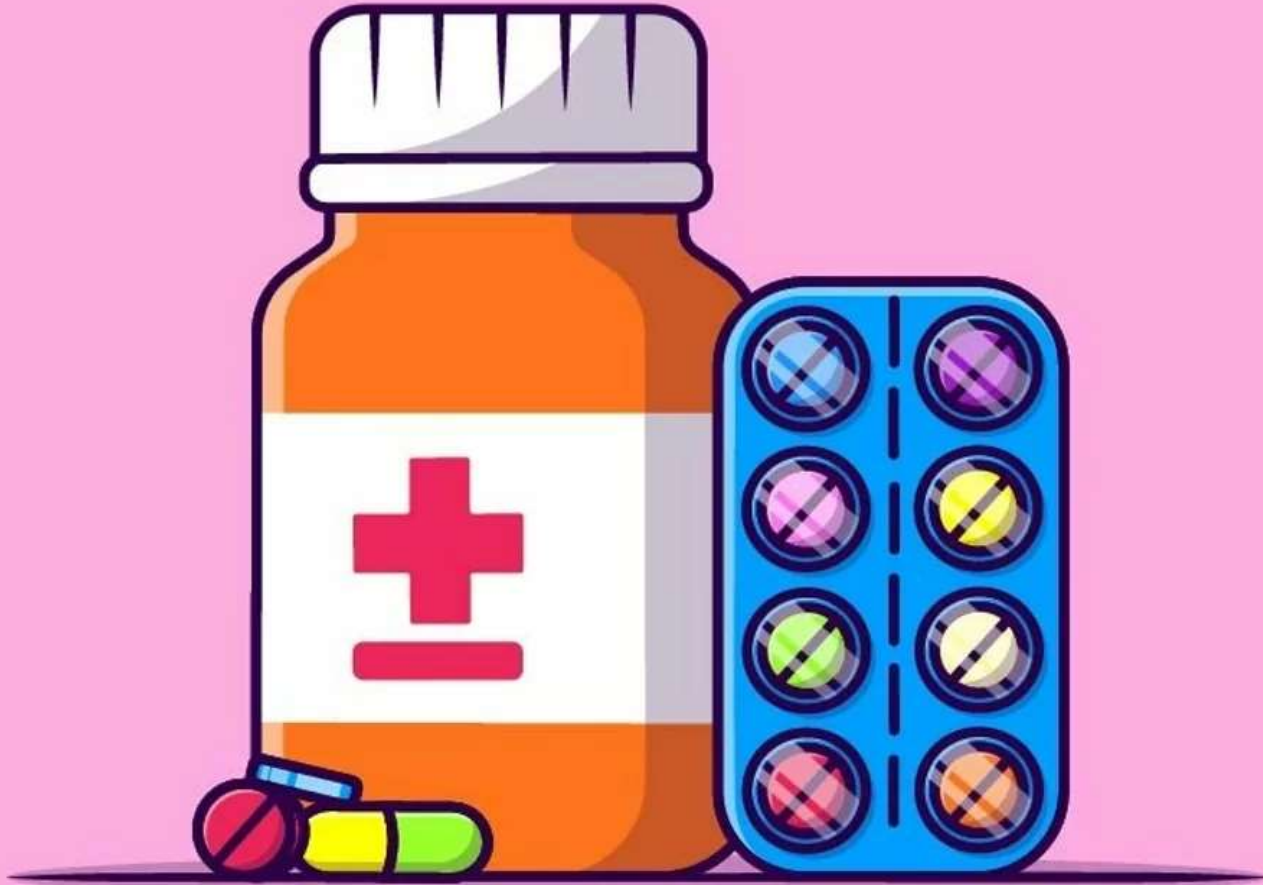

- Çiğ/ iyi pişmemiş et (Domuz)
- 10000 olgu/yıl
- 2-8 haftalık inkübasyon
- Ateş, myaliji, halsizlik, göz çevresi ve yüzde ödem
- Konjunktivit, sunkonjunktival hemoraji (%50)

# Tedavi

- Mebendazol 3x400 mg/gün -14 gün
- Deltakortil 3x20 mg
- 30/01/2004 taburcu





# Trişinelloz Tedavi



## Sistemik hastalık

- Albendazol 2x500mg 10-14 gün
- Mebendazol 3x 200-400 mg 3 gün  
3x 400-500 mg 10 gün
- Ağır olgularda prednizon 30-60 mg /gün 14 gün

# En büyük trişinozis salgını İzmirde...

Prof. Dr. Pozio, İzmirde 542 kişinin domuz etli çiğköfte yiyerek trişinozise yakalanması hakkında, "Böyle bir olay görülmedi" dedi



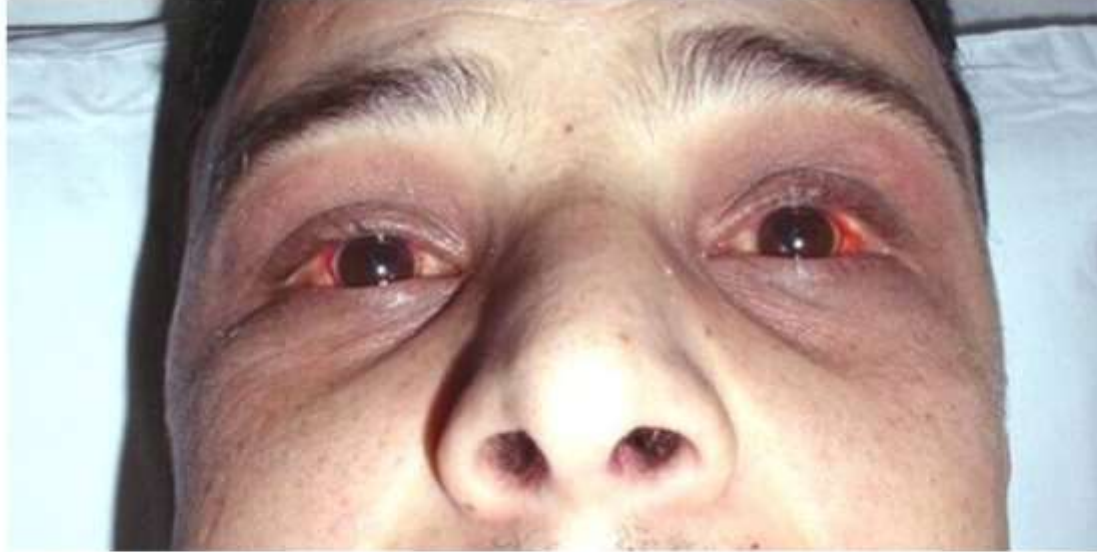İzmirde yapılan konferansta konuşan, Pozio, trişinozisin bütün dünyada görüldüğünü, enfekte olmuş, domuz, at, yaban domuzu ve diğer av hayvanlarının etlerinin çiğ tüketilmesiyle bulaştığını söyledi. Trişinella Referans Merkezinin Başkanı Prof. Dr. Edoardo Pozio, İzmirde 542 kişinin domuz ve at etinden yapılan çiğköfteden yiyerek "trişinozis" hastalığına yakalanmasını, "dünyada bugüne kadar yaşanan en büyük trişinozis salgını" olarak nitelendirdi. Dünya Sağlık Örgütü verilerine göre yılda 10 milyon kişinin enfekte olduğunu, son 25 yılda Avrupa ülkelerinde 6 bin vaka görüldüğünü belirten Pozio, şöyle konuştu: "İzmirdeki vakalar gibi bir salgın dünyada hiç görülmedi. Salgınlar görülüyor ama, bu kadar kısa sürede böyle büyük sayıda kesin tanı koyulmuş başka salgına rastlanmadı." Pozio, şöyle devam etti: "Enfekte olduktan 30 yıl sonra bile kaslarında larvaya rastlanan hastalar var. 50 derecede pişirilmesi halinde larvanın ölmesi için geçecek süre 9.5 saat. 70 derecede 3 dakikada pişirildiğinde ise hemen ölüyor." İzmirde görülen trişinozis tipinin "britovi" olduğunu da kaydeden Pozio, bunun ölümcül olmadığını belirterek, "Kronikleşmesini beklemiyoruz " dedi. 25 yılda 6000 vaka



## Domuz etli çiğ köfte davası 9 yıldır yargıtayı bekliyor

İzmir'de 2004 yılında domuz eti konulan çiğ köfteyi yiyen 145 kişiden adliye memuru Alper Özbek, mahkemelerin uyuşmazlığı yüzünden 9 yıldır ceza kararının çıkmasını bekliyor.

Haber Tarihi : 30 Eylül 2013 13:34



İzmir'de 2004 yılında domuz eti konulan çiğ köfteyi yiyen 145 kişiden adliye memuru Alper Özbek, mahkemelerin uyuşmazlığı yüzünden 9 yıldır ceza kararının çıkmasını bekliyor. Ceza davasının normal sürede bitmediğini belirten Özbek'in avukatı Tufan Aras, "Açtığımız 10 bin TL.'lik tazminat davası da, ceza davasının kararını bekliyor" dedi.



*Teşekkürler...*

