

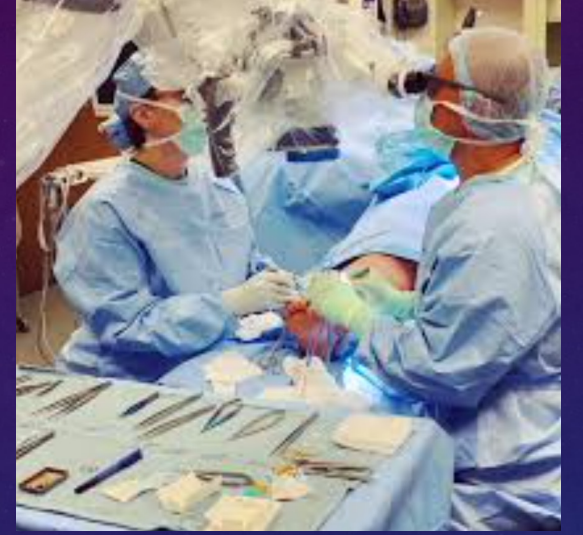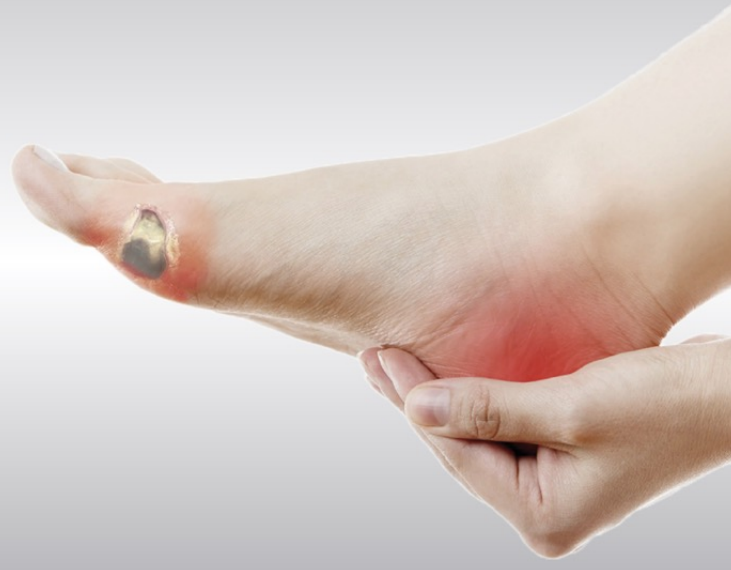# UDAİS 2022

## VII. ULUSAL DİYABETİK AYAK İNFEKSİYONLARI SİMPOZYUMU

12-15 EKİM 2022

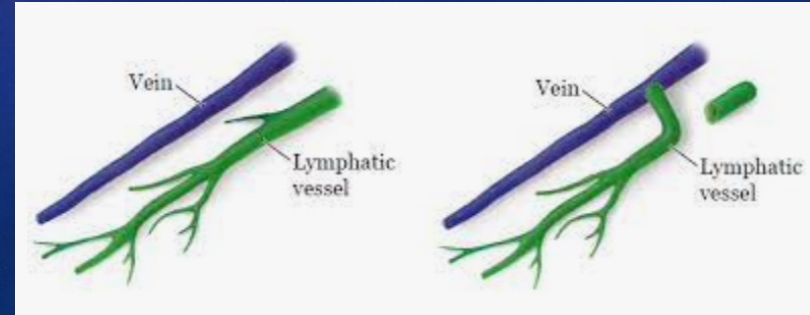
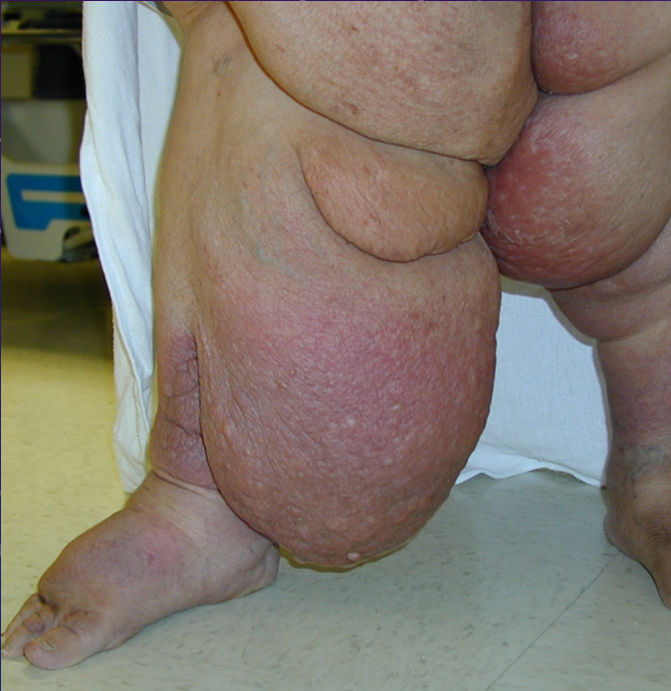Mirage Park Resort Hotel Kemer-Antalya

**DAİÇG** KLİMİK DERNEĞİ DİYABETİK  
AYAK İNFEKSİYONLARI ÇALIŞMA GRUBU



# İHMAL EDİLMİŞ LENFÖDEMDE ÇÖZÜMLER

DOÇ. DR. OZAN ONUR BALKANAY



# GİRİŞ

- Lenfödem, lenfatik akımın bozulmasına bağı olarak sıvı ve fibroadipoz dokuların birikmesi olarak tanımlanır.
- Lenfödem birincil (konjenital lenfödem, lenfödem praecox, lenfödem tarda) veya daha yaygın olarak ikincil (yani edinilmiş) olabilir.
- Sekonder lenfödemin altında yatan ana nedenler, lenfatiklerin cerrahi ve/veya radyasyon tedavisi (RT) ile kesintiye uğraması, lenfatiklerin malign obstrüksiyonu ve enfeksiyondur.

# GİRİŞ

- Meme kanseri veya melanom için koltuk altı veya kasık bölgesinin lenf nodu diseksiyonu ve/veya radyasyonu gelişmiş ülkelerde sekonder lenfödemin en yaygın nedenleri iken, filaryaz dünya çapında sekonder lenfödemin en yaygın nedenidir.
- Lenfödem için konservatif, multimodal tedavi, hastalığın klinik evresine bağlı olarak spesifik yönetim seçimi ile birlikte değişen seviyelerde kompresyon tedavisi ve fizyoterapi ile birlikte lenfödemin tüm aşamalarına uygulanabilen izleme ve kendi kendine bakım için genel önlemlerden oluşur ( hafif, orta, şiddetli).

# LENFÖDEM NEDENLERİ

## Birincil lenfödem

- doğuştan
- Precox (ergenlik) Tarda (yetişkinlik)

## İkincil lenfödem

- malignite
- tekrarlayan selülit
- bağ dokusu hastalığı
- infeksiyon (filaryazis)
- kontakt dermatit
- lenfatik hasar (ameliyat, radyasyon tedavisi, yanıklar vb.)

# GİRİŞ

- Primer ve sekonder lenfödemin operatif yönetimi tipik olarak lokalize primer malformasyonlar, başarısız tıbbi tedavi veya etkilenen ekstremitelerde tekrarlayan selülit için ayrılmıştır.
- Ekstremitte lenfödeminde cerrahinin rolü, optimal cerrahi yaklaşım veya cerrahi prosedürün zamanlaması konusunda henüz fikir birliğı yoktur.

# CERRAHİ MÜDAHALE ENDİKASYONLARI

- Lokalize primer lezyonlar (mikrokistik ve makroskopik lenfatik malformasyonlar dahil)
- Başarısız cerrahi-dışı tedavi
- Tekrarlayan selülit
- Vücut boşluklarına, organlara veya dışarıya lenf sızıntısı
- İşlev sınırlaması
- Deformite veya şekil bozukluğu
- Ağrı
- Duygusal ve psikososyal sıkıntı da dahil olmak üzere azalan yaşam kalitesi

# LENFÖDEMİN CERRAHİ TEDAVİSİNİN HEDEFLERİ

- Ağrı ve rahatsızlığı hafifletmek,
- Fonksiyonu korumak veya eski haline getirmek,
- Enfeksiyon riskini azaltmak, hastalığın ilerlemesini önlemek,
- Kozmetik görünümü iyileştirmek,
- Deformiteyi sınırlamaktır.

Cerrahinin zamanlaması veya optimal cerrahi müdahale konusunda fikir birliği yoktur.

Lenfödem tedavisi için ameliyat prosedürü uygulama kararı, vaka bazında verilmelidir.

# PREOPERATİF DEĞERLENDİRME

- Lenfödemin etiyolojisinin, kalp yetmezliđi, venöz obstrüksiyon veya protein eksikliđi gibi kronik bir duruma bađlı ödem deđil, konjenital veya obstrüktif bir lenfatik süreçten kaynaklandıđının dođrulanmasını içermelidir.
- Kronik ödem, altta yatan hastalıđı tedavi ederek medikal olarak yönetilir.



# PREOPERATİF DEĞERLENDİRMEDE YAPILACAKLAR

Lenfödem derecesini değerlendirin

- Lenfödem derecesini belgelemek için etkilenen ekstremitenin çevresi etkilenmemiş ekstremitelere ile karşılaştırılır.
- Ölçümler, belirli anatomik bölgelerde (örneğin, ayak bileği, baldır ortası, diz, alt ekstremitelere ölçümleri için uyluk ortası) sabit aralıklarla alınır, ancak bu yaklaşımla muayene eden kişiler arasında önemli değişkenlik olabilir.
- Kesik koni formülü kullanılarak ekstremitelere hacimlerini hesaplamak için ekstremitelere boyunca çoklu ölçümler de kullanılabilir.
- Su yer değiştirmesini kullanan hacimsel ölçüm en doğru değerlendirme aracıdır, ancak uygulanması zahmetlidir ve kompresyon giysileri kullanıldığında veya hasta aktivitesinde değişiklikler olduğunda değişken sonuçlar sağlar ve bu nedenle nadiren kullanılır.

# PREOPERATİF DEĞERLENDİRMEDE YAPILACAKLAR

## Lenfödem derecesini değerlendirme

- Perometri (optoelektronik), bir teknik kızılötesi ışık kullanır, birden fazla aralıkta kesit ölçümlerini tahmin edebilir ve bu bilgiyi uzuv hacmi ölçümlerine dönüştürebilir.
- Diğer bölgelerdeki lenfödem derecesi, etkilenen bölge ölçülerek gerçekleştirilir.
- Klinik pratikte uzuv çevresini iki noktada ölçüm yapılır: perometriye ek olarak büyük bir eklemin üstünde ve altında.
- Örneğin, üst ekstremitelerde lenfödeminin değerlendirilmesinde, çevre, hem etkilenen hem de etkilenmeyen ekstremitelerde olekranonun 10 cm üstünde ve 5 cm altında ölçülür.

# PREOPERATİF DEĞERLENDİRMEDE YAPILACAKLAR

## Lenfödem evresi:

- Lenfödem evrelemesi tipik olarak Campisi evreleme sistemi kullanılarak yapılır.
- Alternatif olarak, Uluslararası Lenfoloji Derneği veya Ulusal Kanser Enstitüsü Olumsuz Olaylar için Ortak Terminoloji Kriterleri evreleme sistemi kullanılabilir.

## Venöz dupleks ultrason:

- Fizyolojik bir prosedüre tabi tutulacak hastalarda, venöz tromboz, venöz yetmezlik ve/veya kapak yetmezliğini dışlamak için ultrason yapılır.

# LENFÖDEM EVRE 1 İÇİN CAMPİSİ EVRELEME SİSTEMİ

## Evre 1

- 1A: Lenfatik disfonksiyon varlığında ödem yok (örn. mastektomi ve aksiller lenfadenektomi sonrası, kollar arasında hacim ve kıvam farkı olmaksızın)
- 1B: Yatış pozisyonu ve gece istirahati ile geri dönüşümlü hafif ödem

## Evre 2

- Gece istirahati ile sadece kısmen gerileyen kalıcı ödem

## Evre 3

- Kalıcı ve aşılmaz ödem (akut erizipeloid lenfanjitler)

## Evre 4

- Fibrotik lenfödem (başlangıçta lenfstatik verrukoz ile birlikte) ve kolon şeklinde uzuv

## Evre 5

- Şiddetli ekstremitte deformasyonu, skleroidinduratif pachidermitis ve belirgin ve yaygın lenfostatik verrukoz ile fil hastalığı

# ULUSLARARASI LENFOLOJİ DERNEĞİ LENFÖDEM EVRELEMESİ

## Evre 0

- Lenf transportunun bozulmasına, doku sıvısında/bileşiminde ince değişikliklere ve subjektif semptomlardaki değişikliklere rağmen şişmenin henüz belirgin olmadığı latent veya subklinik bir durum. Aşkar ödem oluşmadan aylar veya yıllar önce ortaya çıkabilir (evre I - III).

## Evre 1

- Protein içeriği nispeten yüksek olan erken sıvı birikimi (örneğin, "venöz" ödem ile karşılaştırıldığında), ekstremitelerde elevasyonu ile azalır. Çukurlaşma meydana gelebilir. Çeşitli çoğalan hücre tiplerinde bir artış da görülebilir.

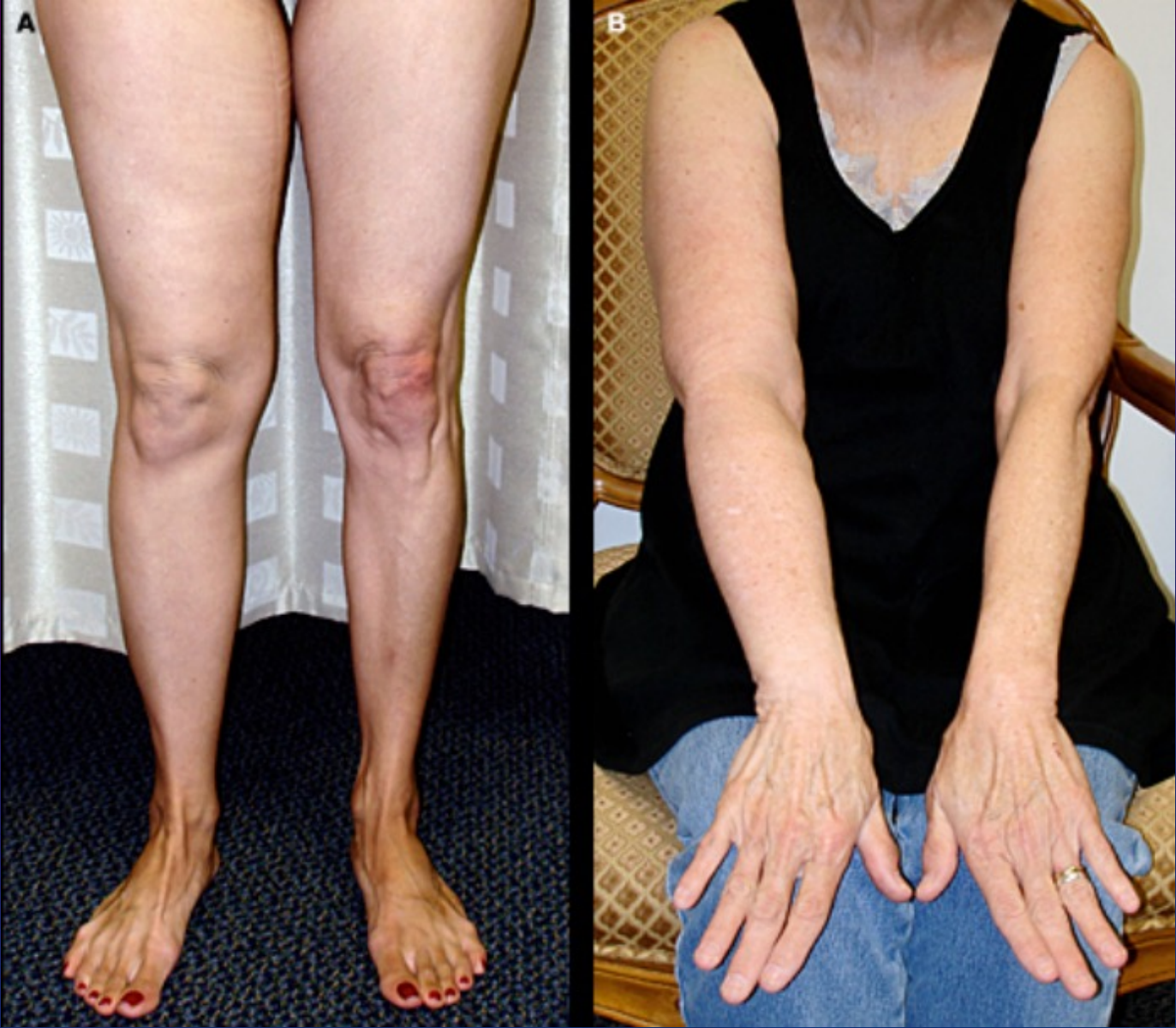## Evre 2

- Tek başına ekstremitelerde elevasyonu nadiren doku şişmesini azaltır ve çukurlaşma belirgindir. İleri dönem Evre 2'de, aşırı deri altı yağ ve fibroz geliştiği için uzuv çukurlaşmayabilir.

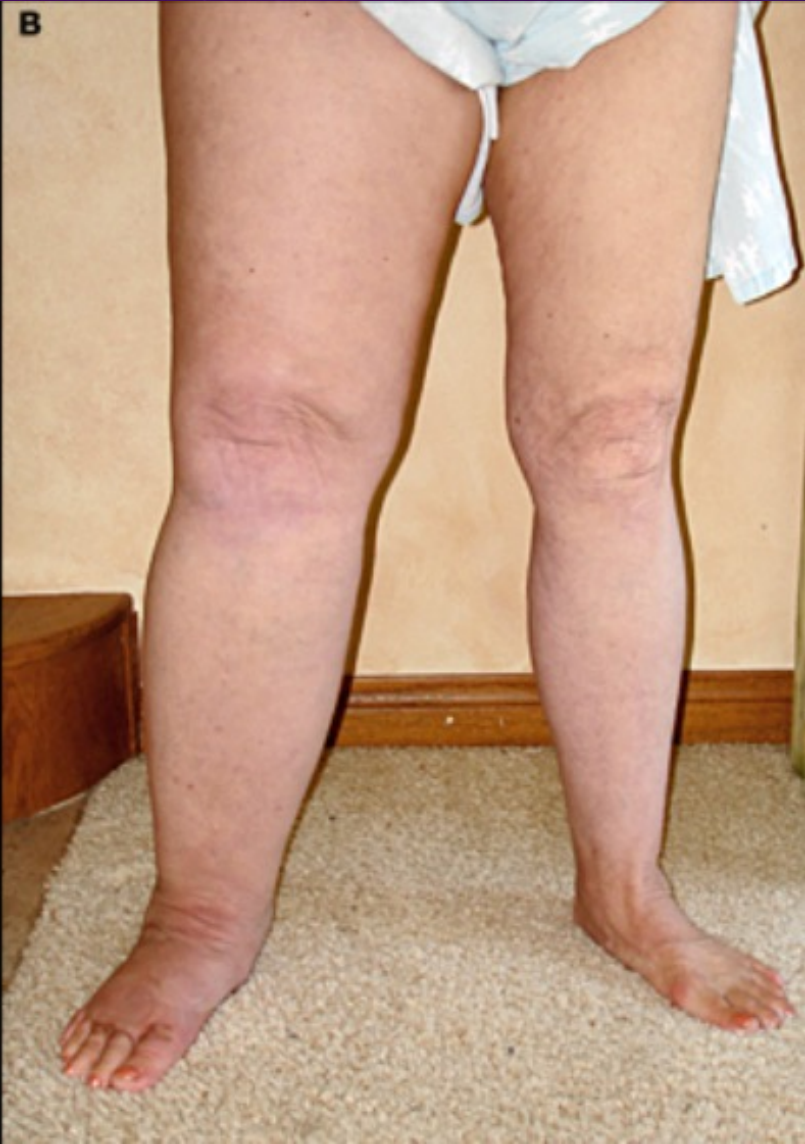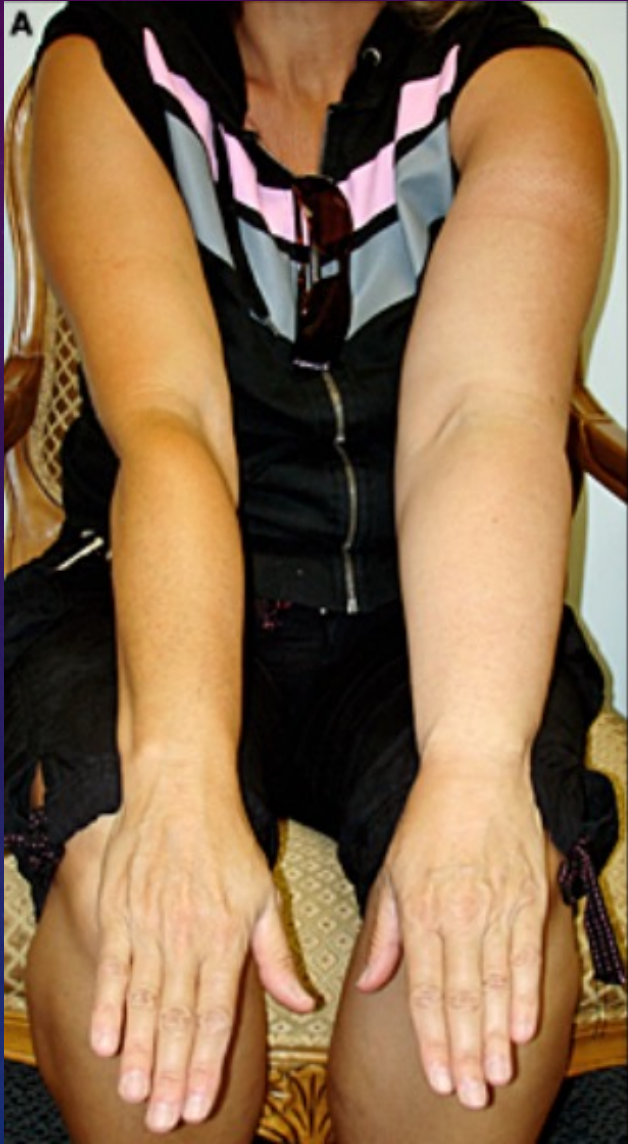## Evre 3

- Çukurlaşmanın olmadığı ve akantoz, deri karakteri ve kalınlığındaki değişiklikler, daha fazla yağ birikimi ve fibrozis ve sigilli aşırı büyüme gibi trofik cilt değişikliklerinin olduğu lenfostatik fil hastalığı.

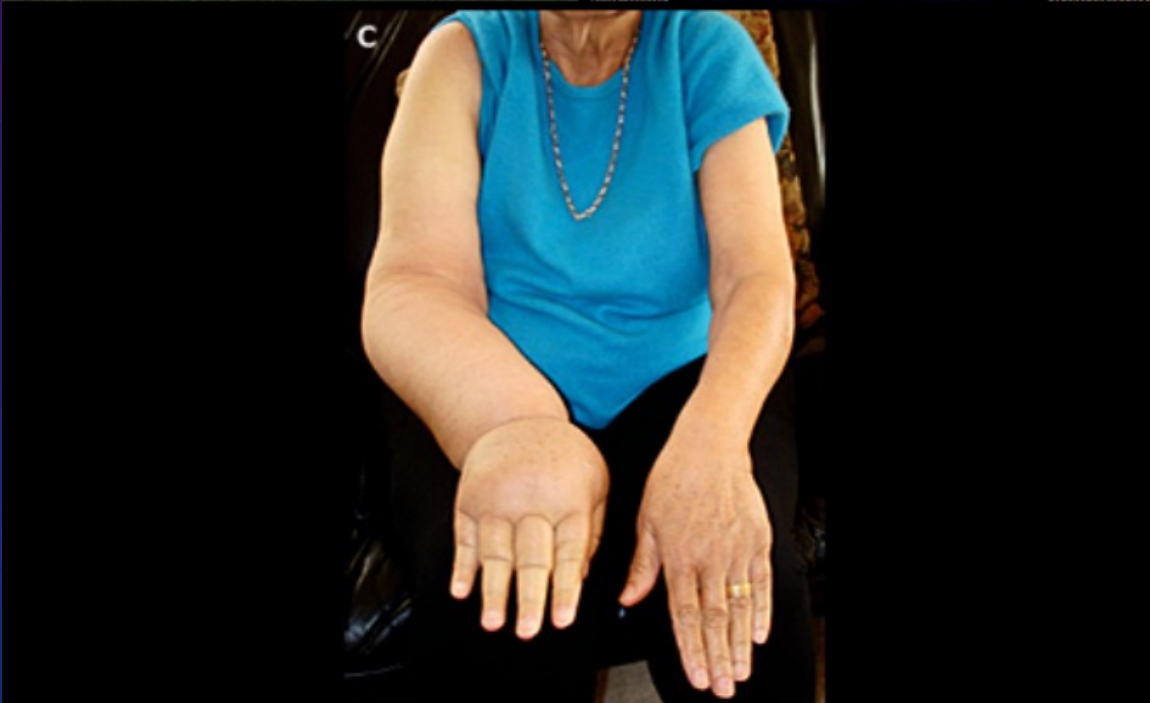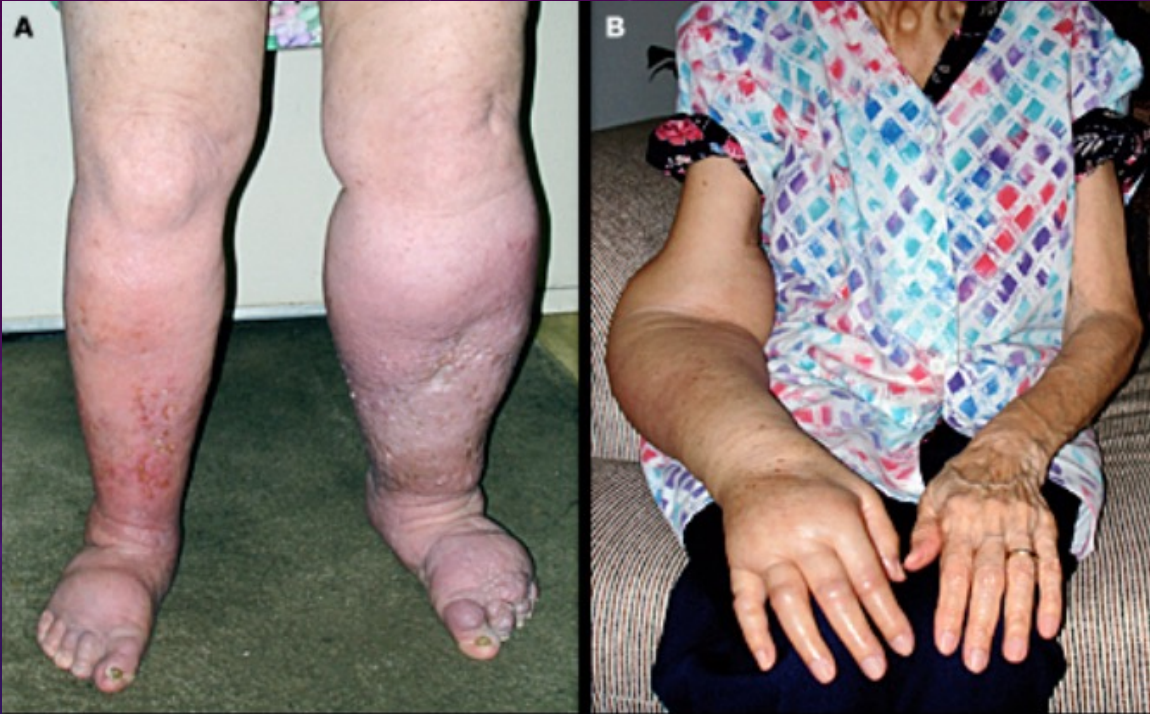# EVRE 1



# EVRE 2



# EVRE 3





# OPERATİF YÖNETİM

Lenfödemin operatif yönetimi iki genel yaklaşıma ayrılır:

- fizyolojik teknikler ve
- indirgeyici teknikler.

Bazı cerrahlar, sonuçları en üst düzeye çıkarmak için lenf nodu nakli ve lenfovenöz baypası birleştirir.

# FİZYOLOJİK TEKNİKLER

- Fizyolojik tedaviler, ya sađlıklı lenf dğğümlerinin bir donör alandan toplandıđı ve mikrocerrahi olarak lenfödemli uzva nakledildiđi (arteriyel ve venöz dolaşım yeniden bađlanır) ya da lenflerin venöz dolaşıma veya lenfatik tıkanıklık alanının üzerindeki lenfatik dolaşıma drene edildiđi lenfovenöz baypastan oluşur.
- Fizyolojik prosedürler, aşırı yağ birikimi ve yaygın doku fibrozu (yani, Campisi evre I, II veya erken evre III) öncesi erken evre lenfödemli hastalar için kullanılır.

# İNDİRGEYİCİ TEKNİKLER

- Lenfödem için indirgeyici teknikler, biriken fibroyağ dokusunu çıkarmayı amaçlar.
- Bu prosedürler, deri altı boşluğa yerleştirilen küçük kanüllerle liposuction veya daha az sıklıkla fazla dokuların radikal rezeksiyonu ile gerçekleştirilir.
- İndirgeyici teknikler en iyi, konservatif önlemlerin başarısız olduğu hastalarda veya yağ birikimi ve doku fibrozu meydana geldikten sonra daha ileri lenfödem ile başvuran hastalarda kullanılır (yani, Campisi evresi III veya IV).

# FİZYOLOJİK TEKNİKLER

- Fizyolojik teknikler, lenfatik sistemin lenf sıvısını taşıma kapasitesini artırmak için yeni kanallar yaratır.
- Lenfödemli dokularda sıkışan sıvılar, diğer lenfatik havzalara veya venöz dolaşıma boşaltılır.
- Genel olarak, etkilenen uzuvdaki doku değişiklikleri (örneğin, fibroz, yağ hipertrofisi) şiddetli olmadığı sürece cerrahi müdahale uygulanabilir.
- Daha ileri lenfödemli hastalar fizyolojik tekniklerle tedavi edilmiştir; ancak sonuçlar değişkendir ve sadece sınırlı sayıda hasta analiz edilmiştir.

# FİZYOLOJİK TEKNİKLER

- Bu amaca ulaşmak için cerrahi yaklaşımlar arasında lenfatik baypas prosedürleri, flep transpozisyon prosedürleri ve vaskülarize lenf nodu transferleri bulunur.
- Lenfatik baypas prosedürleri, fizyolojik tekniklerden daha yaygın olarak kullanılmaktadır.
- Bu prosedürler yüksek düzeyde teknik beceri gerektirir ve bu prosedürlerin performansı mikrovasküler cerrahide uzmanlığa sahip cerrahlara ayrılmalıdır.

# FİZYOLOJİK TEKNİKLER

- Sekonder lenfödem, fonksiyonel bozulma ve kötü kozmetik ile sonuçlandığından, lenfadenektomi sırasında fizyolojik prosedürler kullanılarak lenfödemi önlemeye yönelik girişimlerde bulunulmuştur.
- Prospektif bir çalışma, aynı ameliyat ortamında gerçekleştirilen, lenfatikovenöz anastomoz (aksiller venin dallarına anastomoz yapan lenfatik damarlar) olan veya olmayan aksiller lenfadenektomi uygulanan meme kanserli 46 hastayı içeriyordu.

# FİZYOLOJİK TEKNİKLER

- Lenfatikovenöz anastomoz (aksiller venin dallarına anastomoz yapan lenfatik damarlar) ile tedavi edilen hastalarda, 18 aylık takipte (yüzde 4'e karşı yüzde 30) prosedür uygulanmayan hastalara kıyasla daha düşük lenfödem riski vardı.
- Bu denemede lenfödem tanımı 100 mL hacim yer değiştirmesi iken diğerleri lenfödem tanımı olarak 200 mL kullanmıştır.
- Lenfödem tanımındaki bu tutarsızlık, çeşitli tedavi ve önleyici yaklaşımların değerlendirilmesinde kolaylık sağlamak için standardize edilmelidir.

# LENFATİK BAYPAS PROSEDÜRLERİ

Lenfatik baypas prosedürleri aşağıdaki durumlarda kullanılır:

- Ameliyatsız yönetimin başarısızlığı
- Tekrarlayan selülit veya lenfanjit
- Kompresyon giysilerinden memnuniyetsizlik veya yaşam kalitesinde bozulma



# LENFATİK BAYPAS PROSEDÜRLERİ

Lenfatik baypas prosedürlerine kontrendikasyonlar şunları içerir:

- Geniş doku fibrozu
- Geç evre lenfödem değişiklikleri
- Venöz hipertansiyon
- Aynı taraf ekstremitede tekrarlayan kanser veya metastatik hastalık
- Hastanın kompresyon tedavisine veya ameliyat sonrası bakım planlarına uymaması

# LENFATİK BAYPAS PROSEDÜRLERİ

- Primer lenfödemde bu prosedürlerin etkinliği tartışılrsa da, primer veya sekonder lenfödem formları bu yaklaşımla tedavi edilebilir.
- Lenfatik baypas prosedürleri, lenfatik-lenfatik baypas ve lenfovenöz baypas prosedürleri olarak kategorize edilir.
- Lenfatikovüler baypas prosedürleri, lenfovenöz yaklaşımın bir varyasyonudur.

# LENFATİK BAYPAS PROSEDÜRLERİ

- Temel prensip, lenfatik obstrüksiyonun distalindeki lenfatik damarların, obstrüksiyonun proksimalindeki sağlıklı lenfatik damarlara veya venlere anastomoz yapılmasıdır.
- Örneğin, lenfatikler koltuk altı seviyesinden kesildiğinde, üst koldaki distal lenf damarları, aksiller obstrüksiyonun proksimalindeki damarlara (damarlar veya lenf) bağlanarak bir baypas oluşturulur.
- Alternatif bir teknik, başka bir anatomik bölgeden alınan ve kesilmiş lenfatik damarlar ile drene olan bölgesel damar arasında kanal olarak kullanılan bir damar grefti kullanmayı içerir.

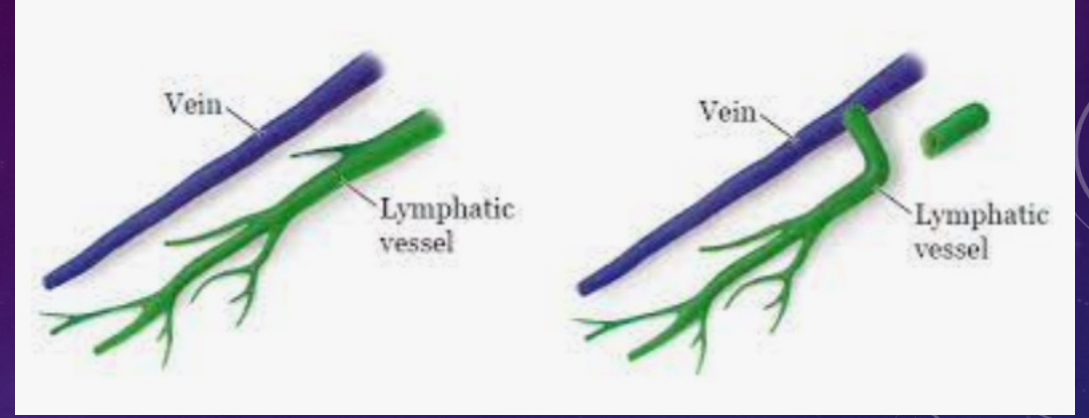
# YÖNTEMLER

- Bir baypas prosedürünü gerçekleştirmek için kullanılan birkaç yöntem vardır.
- Uygulanacak lenfatik baypas prosedürünün spesifik tipi için bir fikir birliği yoktur; bu kararlar cerrahın tercihine ve deneyimine göre verilir.
- Lenfatik damarları tanımlamaya yardımcı olmak için, bir insizyon yapmadan önce, ameliyat bölgesinin distalindeki deri altı dokusuna izosülfan mavisi boya enjekte edilir.

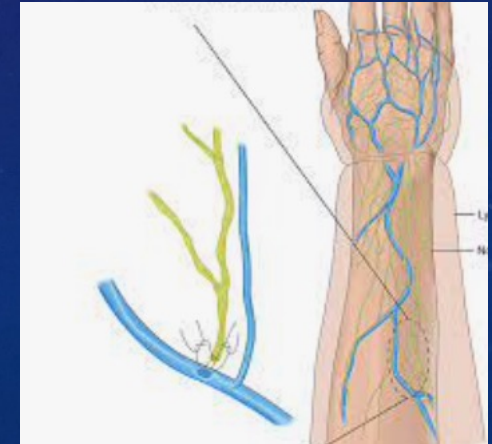# LENFATİK-LENFATİK BAYPAS

- Lenfolenfatik baypas, etkilenmemiş bir bölgeden rezeke edilen yumuşak dokuyu, lenfödemden etkilenen bölgeye yakın bir bölgeye transfer eder ve ardından lenfatik damarların doğrudan anastomozu yapılır.
- Örnek olarak, lenf damarları içeren yumuşak dokular uyluğun ön kısmından alınabilir ve proksimal ve distal toplayıcı lenfatiklerin tanımlandığı ve donör lenfatiklerine mikrocerrahi olarak anastomoz yapıldığı kolun üst üçte birlik kısmına bir greft olarak transfer edilebilir.

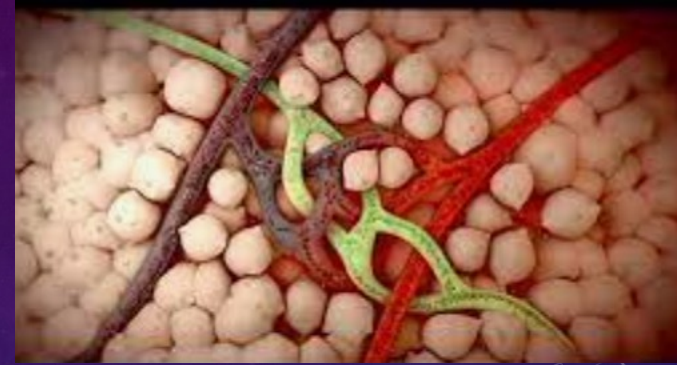# LENFOVENÖZ BAYPAS



- Lenfovenöz baypas, lenfatik-lenfatik tekniğe bir alternatiftir.
- Distal lenfatik damarları obstrüksiyonun proksimalindeki damarlarla birleştirmek için bir ven interpozisyon grefti kullanılır.
- Bu teknikte kullanılan proksimal damarlar arasında lenfatik damarlar, bitişik damarlar veya daha derin ve daha büyük damarlar bulunur.
- Ven greftine çoklu lenfatik damarlar anastomoz edilebilir.



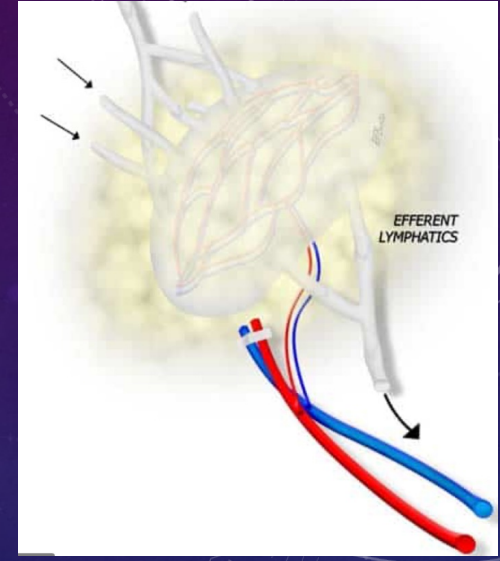
# LENFATİKOVENÜLER ANASTOMOZ



- Bu, distal subdermal lenfatik damarları ve çapı 0,8 mm'den küçük olan komşu venleri anastomoz etmek için kullanılan süper mikrocerrahi bir tekniktir.
- Distal subdermal lenfatikler, lenfödemden daha az etkilenir ve daha derin lenfatik kanallardan daha kolay bir baypas prosedürü için kullanılabilir.
- Deri altı venüllerindeki basınç, daha derin, daha büyük damarlarda bulunandan daha düşüktür.
- Bu nedenle, subdermal damarlarda daha az venöz geri akış vardır ve en azından teoride bu, lenfödemde kalıcı bir iyileşme ile sonuçlanmalıdır.

# VASKÜLARİZE LENF NODU NAKLİ

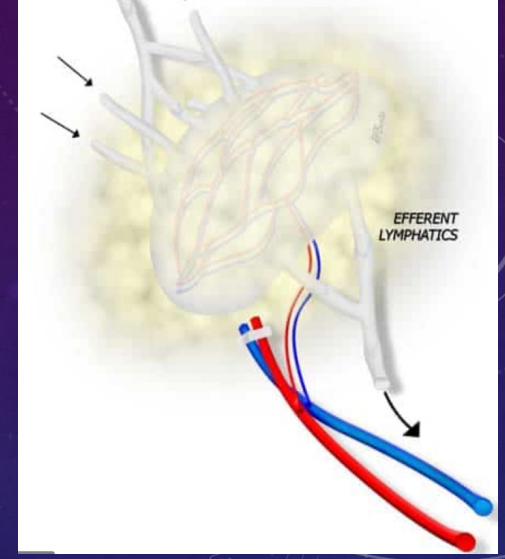
- Lenf nodu nakli, sağlıklı lenf nodlarının bir nodal havzadan tıkanıklık bölgesine blok halinde naklini içeren bir prosedürdür.
- Alıcı bölge, önceki lenf nodu eksizyonunun yeri veya anatomik olmayan bir bölge olabilir.
- Bazı yazarlar, lenf düğümleri anatomik olmayan bir şekilde transfer edildiğinde bir "lenfatik pompa" yaratıldığını öne sürmüşlerdir; bununla birlikte, bu ortamda lenfatik onarımı düzenleyen mekanizmalar bilinmemektedir.
- Nodlar çoğunlukla alıcı bölgede arteriyel ve venöz anastomozlu mikrocerrahi teknikler kullanılarak nakledilir; bu yaklaşımla genellikle lenfatik anastomoz yoktur.



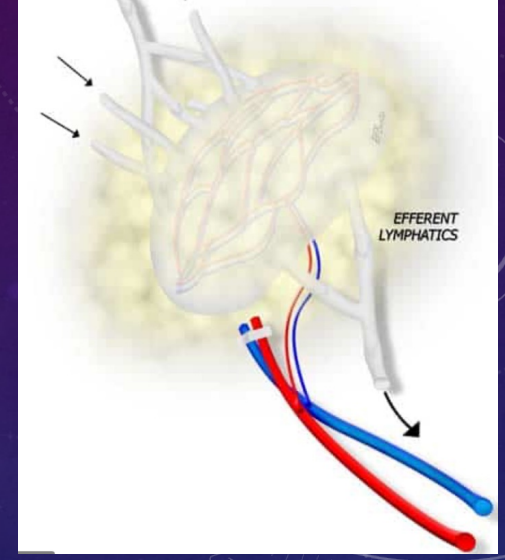


# VASKÜLARİZE LENF NODU NAKLİ

- Bu yaklaşımın sınırlayıcı bir faktörü, donör ekstremitede lenfödem gelişebilmesidir.
- Bu olasılık, alternatif olarak mezenterik lenf düğümlerinin (örn., omentum, bağırsak mezenter lenf düğümleri) kullanılmasına yol açmıştır, çünkü bu bölgelerden lenf düğümlerinin alınması lenfödemle sonuçlanmamaktadır.
- Ancak bu sorunlar, karın içi prosedürlerden kaynaklanan potansiyel komplikasyonlarla (örneğin, fıtık, ince bağırsak tıkanıklığı, pankreas yaralanması) dengelenmelidir.



# VASKÜLARİZE LENF NODU NAKLİ



- Hastaların bu prosedürden en çok fayda sağlayabileceği belirli klinik ortamları belirlemek için ileriye dönük çalışmalara ihtiyaç vardır.
- Bununla birlikte, daha önce bildirilen sonuçların sistematik incelemeleri, hastaların çoğunda bu prosedür için faydalı bir rolü (yani, azalan uzuv hacmi ve iyileştirilmiş yaşam kalitesi) desteklemektedir.

# İNDİRGEYİCİ TEKNİKLER

- İndirgeyici teknikler (ayrıca ablatif teknikler olarak da adlandırılır) sürekli lenfatik sıvı stazından üretilen fibroyağ dokusunun çıkarılmasını içerir.
- İndirgeyici prosedürler, lenfödeme bağlı kitleyi azaltmak için tasarlanmıştır ve sekonder lenfödemli hastalar için iyileştirici değil palyatiftir, ancak lokalize primer lenfatik malformasyonları olan hastalarda iyileştirici olabilir.
- Bu prosedür kategorisi, doğrudan eksizyon ve liposuction içerir.
- Bu tekniklerin amaçları fizyolojik tekniklerle aynıdır: ağrıyı hafifletmek, işlevi eski haline getirmek, şişmeyi azaltmak ve deformiteyi sınırlamak.
- Lenfödem tedavisinde optimal prosedürü belirlemek için randomize çalışma yoktur.

# DİREKT EKŞİZYON

- Ekstremitte ve genital lenfödem tedavisi için çeşitli direkt ekşizyon prosedürleri tanımlanmıştır.
- Lenfödemli dokular, cilt ve yumuşak dokular da dahil olmak üzere blok halinde eksize edilir.
- Oluşan defektler ya doku flepleri (Homans, Sistrunk, Thompson prosedürleri) ya da deri greftleri (Charles prosedürü) ile kapatılır.
- Deri ve deri altı dokularının radikal ekşizyonu genellikle diğer tüm önlemleri alamayan çok şiddetli hastalığı olan hastalar için ayrılmıştır.
- Bu prosedürler özellikle liposuction'ın mümkün olmadığı alanlarda (örneğin, skrotal lenfödem) faydalıdır.
- Bu prosedürler, liposuction'dan çok daha invazivdir ve önemli morbiditeye neden olabilir.
- Yine de, bazı hastalardaki şiddetli semptomlar bu yaklaşımı haklı kılmaktadır.

# LİPOSUCTION

- Alt ekstremitelerde lenfödeminde liposuction kullanımını sınırlı sayıda hastada bildirilmiştir.
- Liposuction üst ekstremitelerde (ve daha az ölçüde alt ekstremitelerde) oldukça etkilidir.
- Bu prosedürün uygulanması nispeten basittir ve minör enfeksiyonlar ve pareteziler gibi düşük komplikasyon oranlarına sahiptir.
- Bu şekilde tedavi edilen hastalarda, her zaman kompresyon giysileri giyilirse, ekstremitelerde hacminde önemli (>yüzde 90) uzun süreli azalma ve yaşam kalitesinde iyileşme olabilir.

# LİPOSUCTION

- Bununla birlikte, liposuction altta yatan bozukluğu iyileştirmez ve kompresyon giysilerinin kullanımına uyulmaması, genellikle üç ay içinde fibroyađlı dokuların hızlı bir şekilde yeniden birikmesine neden olur.
- Meme kanseri cerrahisini takiben üst koldaki lenfödem, hacimsel olarak yağ dokusunda yüzde 73'lük bir artışla ilişkilidir; bu nedenle liposuction, üst ekstremitte lenfödeminin tedavisi için alternatif bir prosedürdür.
- Liposuction, üst ekstremitte lenfödemi tedavi etmek için kompresyon giysileri ve fizyolojik teknikler ile birlikte kullanılmalıdır.

# ÜST EKSTREMİTE LENFÖDEMİNİN TEDAVİSİ İÇİN LİPOSUCTION ENDİKASYONLARI

- Üç aydan uzun süredir ameliyatsız tedavide başarısız olan, çukurlaşmayan ödem
- En az 600 cc kol hacmi farklılıkları
- Ağırılık, omuz ve/veya boyunda gerginlik veya ağrı gibi semptomatik şikayetler
- İşlevsel bozukluklar
- Tekrarlayan enfeksiyonlar

Üst ekstremitelerde lenfödem tedavisi için liposuction kontrendikasyonları şunları içerir:

- Etkilenen kolun lenfanjiosarkomu
- Lenfödemli kolda açık yaralar

# İNDİRGEYİCİ TEKNİKLERİN SONUÇLARI

- İndirgeyici tekniklere ilişkin sonuç verilerinin çoğu, geriye dönük incelemelerden ve küçük vaka serilerinden ve vaka raporlarından alınmıştır.
- Liposuction da fizyolojik tekniklerle kombine edilebilir.

## Doğrudan eksizyon sonuçları:

- Lenfödemli dokuların doğrudan eksizyonunu içeren prosedürler invazivdir ve ağrıya, yara iyileşme komplikasyonlarına, enfeksiyonlara, lenfatik fistüllere ve yetersiz kozmetik sonuçlara neden olabilir.
- Şiddetli yara iyileşmesi komplikasyonları, bazı durumlarda amputasyon gerektiren lenfödemi daha da kötüleştirebilir.
- Komplikasyonların aralığı ve oranı iyi bildirilmemiştir.
- İndirgeyici tekniklerle lenfödemin operatif yönetiminin etkinliği, ilgili dokuların yeri ve yaygınlığına göre değişir.



# POSTOPERATİF YÖNETİM

- Hastalar ameliyat sonrası ağrı yönetimi ve yara bakımı için ameliyattan bir ila beş gün sonra yatırılır.
- Daha sınırlı prosedürler için 24 saat ve daha kapsamlı prosedürler için bir haftaya kadar uzuv elevasyonu yapılır.
- Fizyolojik ve indirgeyici prosedürleri takiben lenfödemin tekrarını önlemek için ameliyat sonrası kompresyon giysileri giyilir.
- Yeterli kompresyonun sağlandığından emin olmak için giysi uyumu her dört ila altı ayda bir yeniden değerlendirilir.
- Başlama zamanı, giysi giymeye devam etme süresi ve hatta giysi türü konusunda fikir birliği yoktur.
- Bununla birlikte, tipik olarak, kompresyon giysileri ameliyattan bir hafta sonra başlanır ve 6 ila 12 ay boyunca kullanılır.

# POSTOPERATİF YÖNETİM

- Çoğu hasta süresiz olarak giysi giymeye devam eder, ancak bazı durumlarda bunlar yakın takiple kesilebilir.
- Liposuction sonrası üst ekstremitedeki hacim azalmalarının korunması için postoperatif kompresyon giysilerinin kullanılması kritik öneme sahiptir.
- Postoperatif kompresyon tedavisi olmaksızın hızla sıvı birikimi meydana geldi.
- Sıkı bir uyum sağlamak için kompresyon giysileri gerektiği gibi ayarlanır.
- Üst ekstremiteliposuction'ın etkinliğini değerlendiren veriler, küçük hasta serilerine dayanmaktadır.
- Antibiyotikler tipik olarak ameliyattan sonra bir hafta kullanılır; bununla birlikte, uzun süreli profilaktik antibiyotik kullanımı dört haftadan bir yıla kadar uzayabilir.
- Cildin kurummasını veya çatlamasını önlemek için cilt, su bazlı, nazik nemlendirici kremlerle yönetilir.

# ÖZET VE ÖNERİLER

Primer ve sekonder lenfödemin tedavisi tipik olarak cerrahi değildir.

Lenfödem tedavisi için ameliyat prosedürü uygulama kararı, vaka bazında verilmelidir.

- Lenfödemin fizyolojik prosedürler kullanılarak operatif yönetimi, erken evre lenfödemli hastaların çoğu için etkilidir. Fizyolojik rekonstrüksiyon uygulanan özenle seçilmiş hastaların çoğu, uzuv hacminde azalma ve yaşam kalitesinde iyileşme yaşar. Üst ekstremitedeki sonuçlar alt ekstremiteden daha iyi olma eğilimindedir. Geç evre hastalığı olan hastalar indirgeyici prosedürlerden yararlanabilir.
- Ameliyat öncesi değerlendirme, lenfödemin etiyolojisinin doğrulanmasını (örneğin, doğuştan gelen süreç veya obstrüktif süreç ile kalp hastalığı gibi kronik bir durum), lenfödemin derecesini belirlemek için uzuv ölçümlerini veya hacimsel değerlendirmeyi ve belirli vakalarda değerlendirmek için venöz dupleks ultrasonu içermelidir. kapak yeterliliği ve/veya tromboz için.

# ÖZET VE ÖNERİLER

- Fizyolojik prosedürler, lenfatik sistemin lenf sıvısını taşıma kapasitesini artırmak için yeni kanallar yaratır. Temel prensip, lenfatik obstrüksiyonun distalindeki lenfatik damarların, obstrüksiyonun proksimalindeki sağlıklı lenfatik damarlara veya venlere anastomoz yapılmasıdır.
- İndirgeyici teknikler (ayrıca ablatif teknikler olarak da adlandırılır), sürekli lenfatik sıvı stazından üretilen fibroyağlı dokuyu ortadan kaldırır.
- Fizyolojik prosedürler, aşırı yağ birikimi ve yaygın doku fibrozu (örn., Campisi evre I, II veya erken evre III) öncesi erken evre lenfödemli hastalar için kullanılır. Yağ birikimi ve doku fibrozu meydana geldikten sonra hastalar daha ileri lenfödem ile başvurduğunda indirgeyici teknikler kullanılır (örn., Campisi evre III veya IV).

SABRINIZ İÇİN TEŞEKKÜRLER