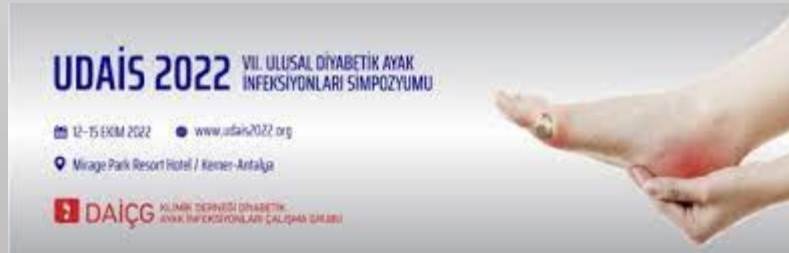

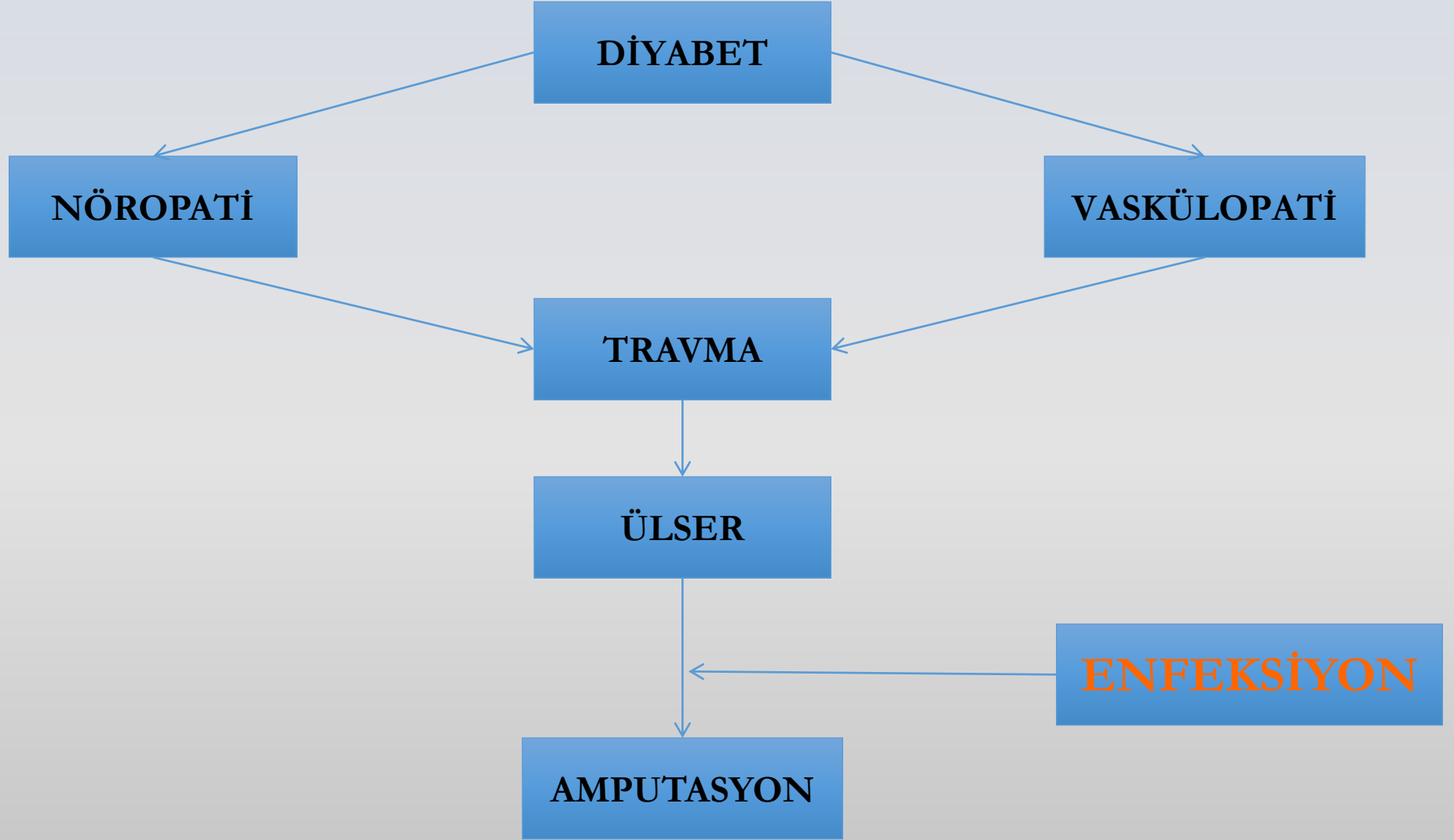
# Diyabetik Ayak Ülserinin Önlenmesi Cerrahinin yaklaşımı

Dr. Öğr. Üyesi Alper ERKİN  
Sakarya Üniversitesi Tıp Fakültesi



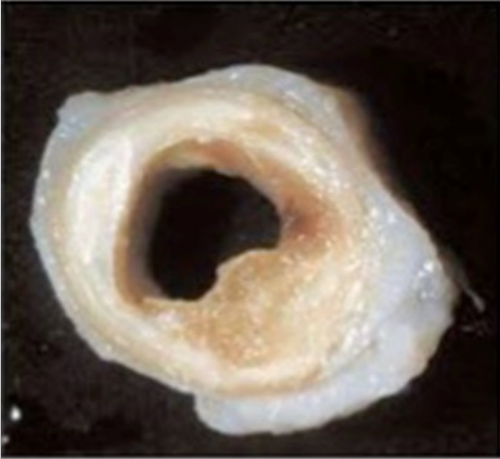

- Dr. Elliot P Joslin (1869-1962)
- Diyabet konusunda uzmanlaşmış ilk doktor
- 70 yıllık uğraşı
- Joslin Diyabet Merkezinin kurucusu
- Dr. Kelly M West



# Diyabet Makroanjiopatisi (Ateroskleroz)

- Bacak damarlarında hidrostatik basınçta artış endotel hasarı ve b.membran kalınlaşmasına yol açar
- **ATEROSKLEROZ GELİŞİR**

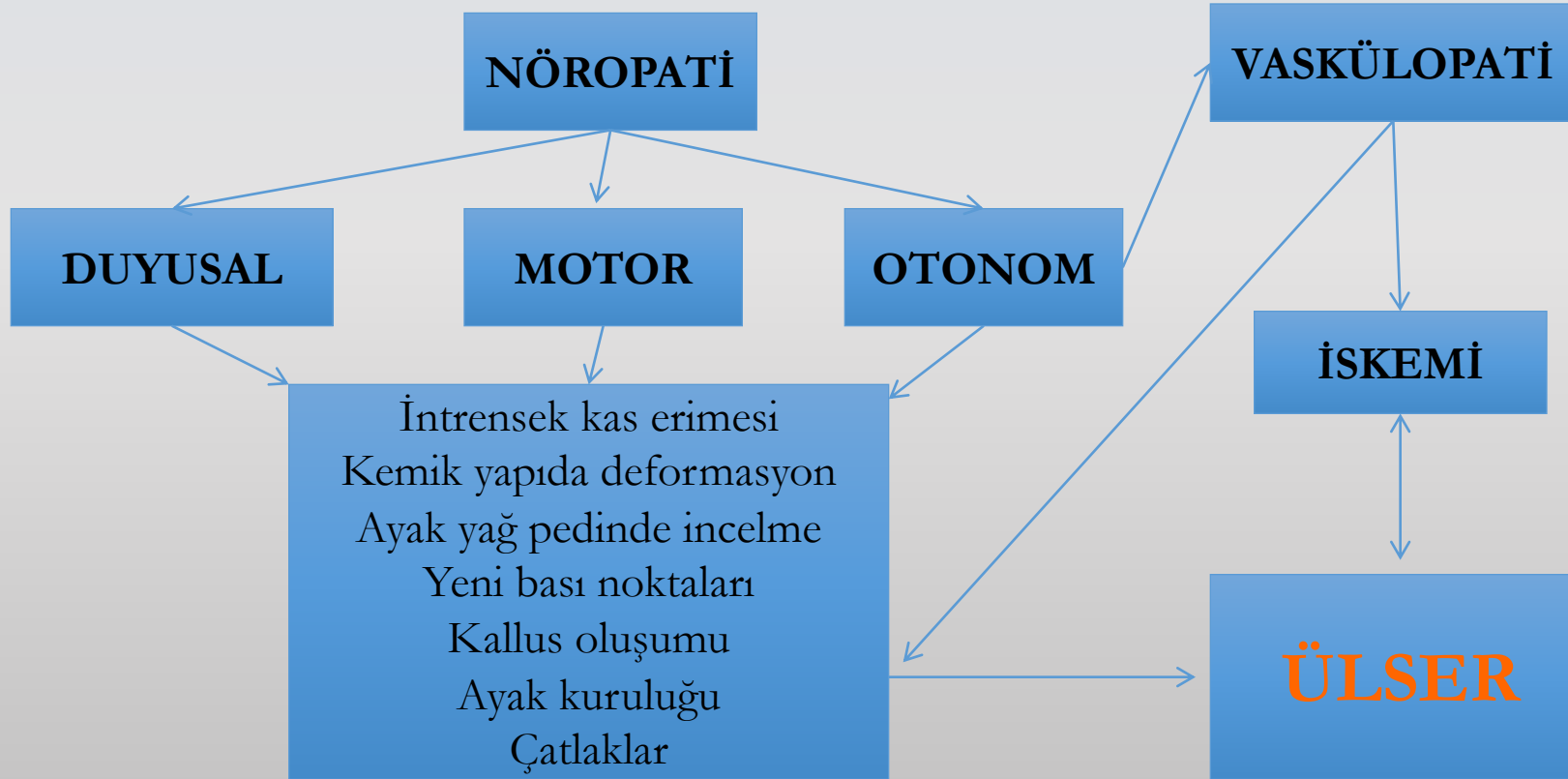


- Diyabette daha sık
- Daha erken yaşta ortaya çıkıyor
- Daha hızlı ilerliyor
- Multisegmental
- Daha distal ve ince damarları tutuyor (uzun segment tutulum)
- **Mediasklerozis**
- Kollateral dolaşım zayıf
- Cinsiyet farkı yok (e=k)

# Diyabet Vaskülopatisi Nedir?

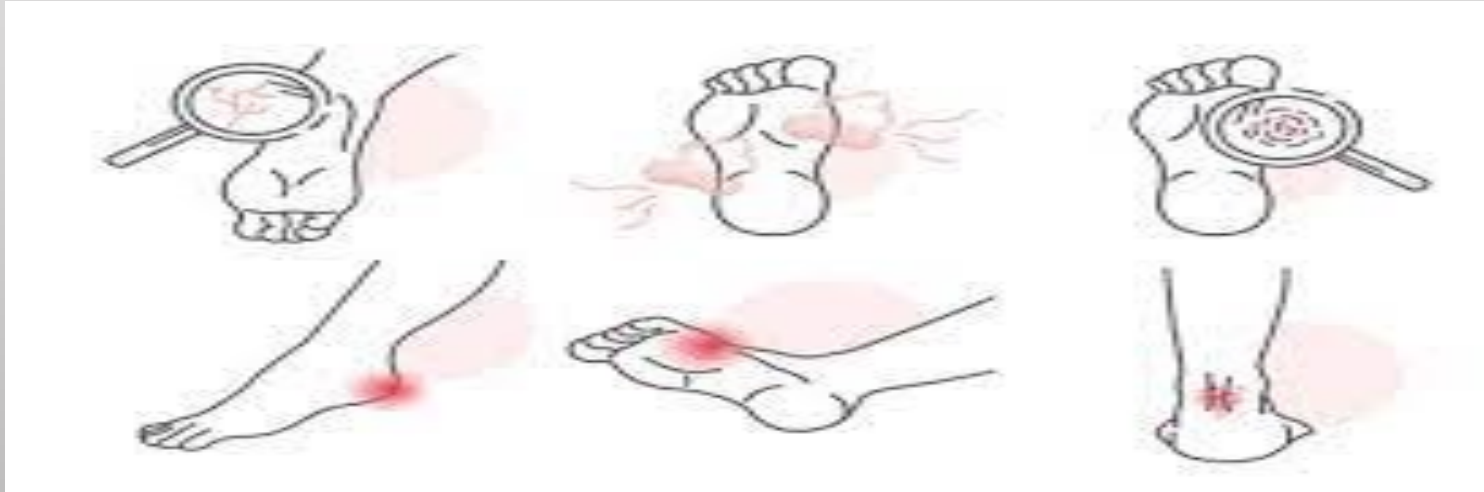- **Makroanjiopati (Ateroskleroz)**
- **Mikroanjiopati (Nöroiskemi)**
  - Mikrosirkülasyonun tıkaçıcı hastalığı yoktur
  - Mikrosirkülasyonda yapısal değişiklikler mevcuttur
  - **Vasoneuronumlarda vaskülopati**
  - Kan akımı otoregülasyonunda bozulma
  - Artmış vasküler permeabilite mevcuttur
  - Değişmiş kan reolojisi vardır

# Diyabetik Ayak Fizyopatolojisi



Ayak ülserlerini önleme çabalarını destekleyen beş temel unsur vardır:

- Risk altındaki ayağın belirlenmesi
- Risk altındaki ayağın düzenli olarak muayene edilmesi
- Hastayı, ailesini ve sağlık profesyonellerini eğitmek
- Rutin olarak uygun ayakkabı giyilmesinin sağlanması
- Ülserasyona yol açan risk faktörlerini tedavi etmek

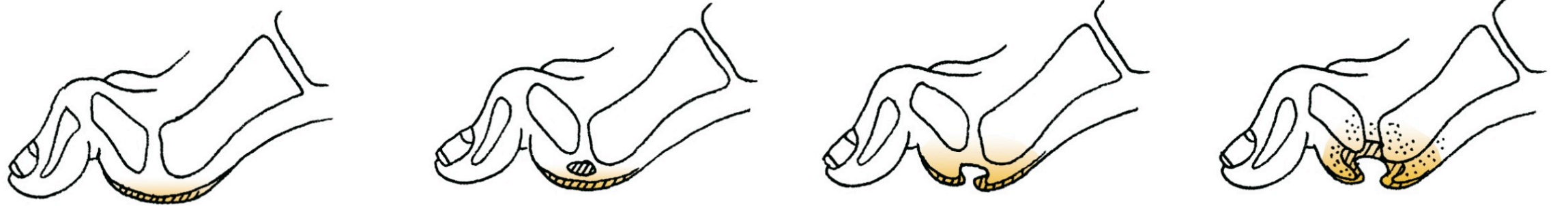


## **LOPS (Koruyucu Duyunun Kaybı)**

- Semmes-Weinstein 10 gram monofilament
- 128 Hz diapozon

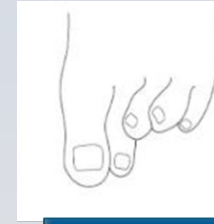
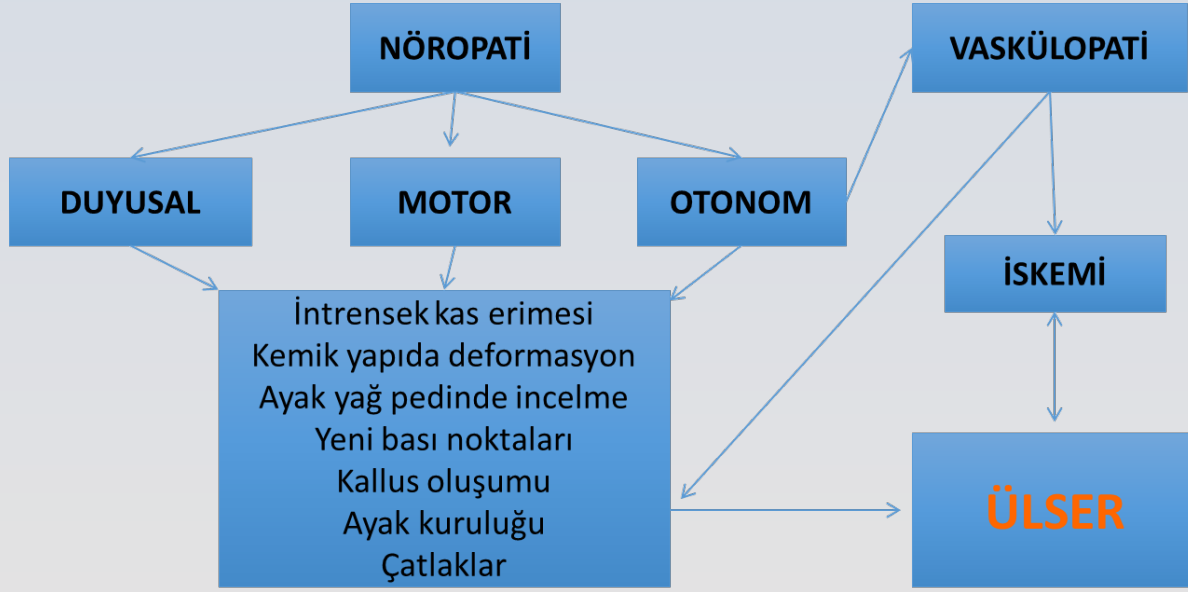
## **PAH (Periferik Vasküler Hastalık)**

- Nabız muayenesi
- ABİ

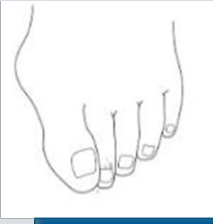



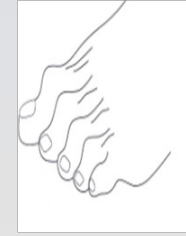
Kategori	Ülser riski	Özellikler	Sıklık
0	Çok düşük	LOPS yok PAH yok	Yılda bir kez
1	Düşük	LOPS ya da PAH	6-12 ayda bir kez
2	Orta	LOPS+PAH LOPS+ayak deformitesi PAH+ayak deformitesi	3-6 ayda bir kez
3	Yüksek	LOPS ya da PAH ve aşağıdakilerden biri veya birkaçı • Geçmiş ayak ülseri öyküsü • Alt extremité ampütasyonu öyküsü (minör ya da majör) • Son dönem böbrek yetmezliği	1-3 ayda bir kez



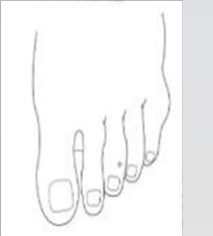**HALLUX  
VARUS**



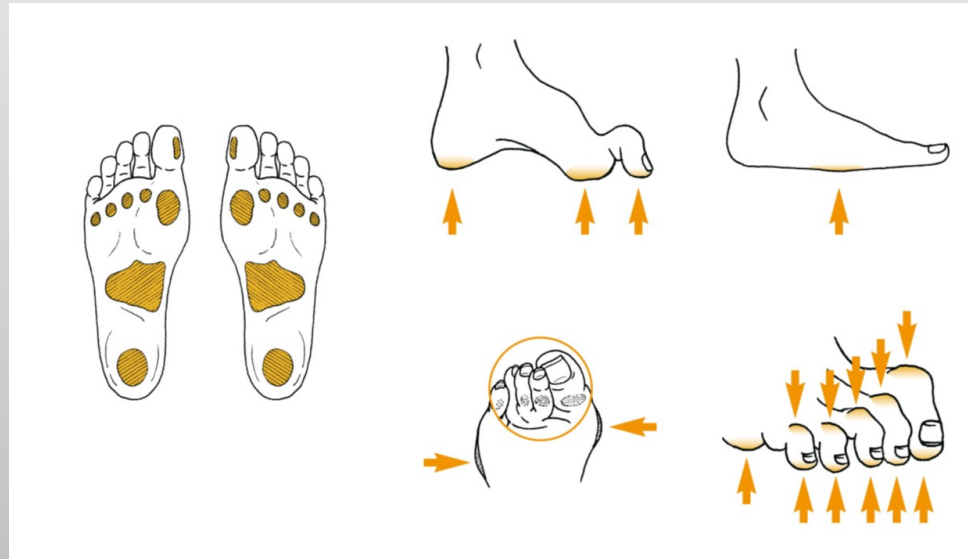
**HALLUX  
VALGUS**



**ÇEKİÇ  
PARMAK**



**BUNİON**



# The Interdisciplinary Approach

## Preventive and Therapeutic Strategies for Diabetic Foot Ulcers



Christophe Kurze, MD<sup>a,\*</sup>, Chui Jia Farn, MD<sup>a,b</sup>, James Siow, MD<sup>a,c</sup>

- Konservatif tedavi yetersiz?
- Cerrahi risk deęerlendirmesi
- Asemptomatik PAH?
- Perioperatif hiper ve hipoglisemi.



## The Effect of Percutaneous Flexor Tenotomy on Healing and Prevention of Foot Ulcers in Patients With Claw Deformity of the Toe

Peter Schmitz, MD<sup>1</sup>, Ruben Scheffer, MD<sup>1</sup>, Sophie De Gier, MD<sup>2</sup>, Ruby M. Krol, MD<sup>3</sup>, Daphne Van der Veen, MD<sup>4</sup>, Luuk Smeets, MD<sup>5</sup>

<sup>1</sup> Doctor, Department of Vascular Surgery, Rijnstate Hospital Arnhem, Arnhem, TA, the Netherlands

<sup>2</sup> Doctor, Department of Vascular Surgery, Slingeland Hospital Doetinchem, Doetinchem, AD, the Netherlands

<sup>3</sup> Surgeon, Department of Vascular Surgery, Slingeland Hospital Doetinchem, Doetinchem, AD, the Netherlands

<sup>4</sup> Research Nurse, Department of Vascular Surgery, Rijnstate Hospital Arnhem, Arnhem, TA, the Netherlands

<sup>5</sup> Surgeon, Department of Vascular Surgery, Rijnstate Hospital Arnhem, Arnhem, TA, the Netherlands



- 75 hastada (%63.4 erkek) 101 ayağa fleksör tenotomi uygulanmış.
- Ortalama yaşı 71,4 (41 ila 100)
- Tenotomi 84 (%83.3) ayakta tedavi edici, 17 (%16.7) ayakta profilaktik olarak kullanılmış.



## The Effect of Percutaneous Flexor Tenotomy on Healing and Prevention of Foot Ulcers in Patients With Claw Deformity of the Toe

Peter Schmitz, MD<sup>1</sup>, Ruben Scheffer, MD<sup>1</sup>, Sophie De Gier, MD<sup>2</sup>, Ruby M. Krol, MD<sup>3</sup>, Daphne Van der Veen, MD<sup>4</sup>, Luuk Smeets, MD<sup>5</sup>

<sup>1</sup> Doctor, Department of Vascular Surgery, Rijnstate Hospital Arnhem, Arnhem, TA, the Netherlands

<sup>2</sup> Doctor, Department of Vascular Surgery, Slingeland Hospital Doetinchem, Doetinchem, AD, the Netherlands

<sup>3</sup> Surgeon, Department of Vascular Surgery, Slingeland Hospital Doetinchem, Doetinchem, AD, the Netherlands

<sup>4</sup> Research Nurse, Department of Vascular Surgery, Rijnstate Hospital Arnhem, Arnhem, TA, the Netherlands

<sup>5</sup> Surgeon, Department of Vascular Surgery, Rijnstate Hospital Arnhem, Arnhem, TA, the Netherlands



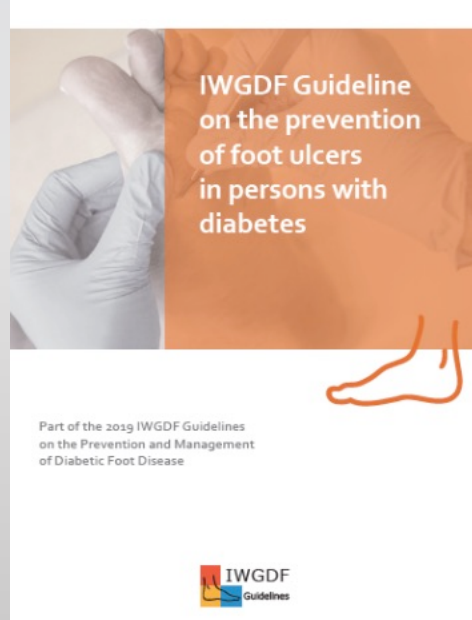
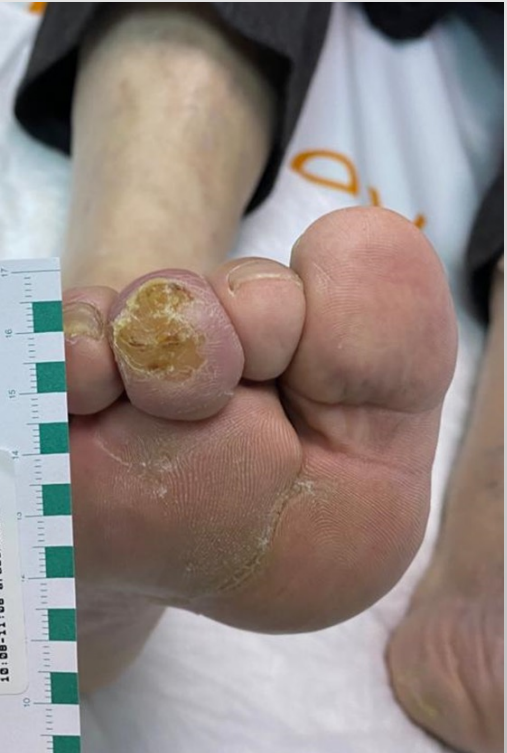- 17 (%16.7) ayağa saf profilaktik tenotomi yapılmış.

- 1 (%6) ayağa kanama nedeniyle basınçlı bandaj uygulanmış.
- 1 (%6) ayağa yetersiz tenotomi nedeniyle ikinci bir müdahale gerekmiş.
- 2 (%11.2) ayakta, tenotomi sonrası değişen basınca maruz kalmanın neden olduğu ve konservatif tedaviden sonra komplikasyonsuz iyileşen bir dorsal ülser meydana gelmiş.
- Profilaktik grupta amputasyon yok.

- Terapötik grupta,
  - 4 hastada enfeksiyon (%4,8)
  - 1 hastada amputasyon (%1,2)

## PICO:

- Ayakta yara oluřma riski olan diyabetli kiřilerde cerrahi giriřimlerin uygulanması, cerrahi olmayan giriřimlere kıyasla, ilk defa oluřan ya da tekrarlayan diyabetik ayak yaralarının önlenmesinde daha etkili midir?

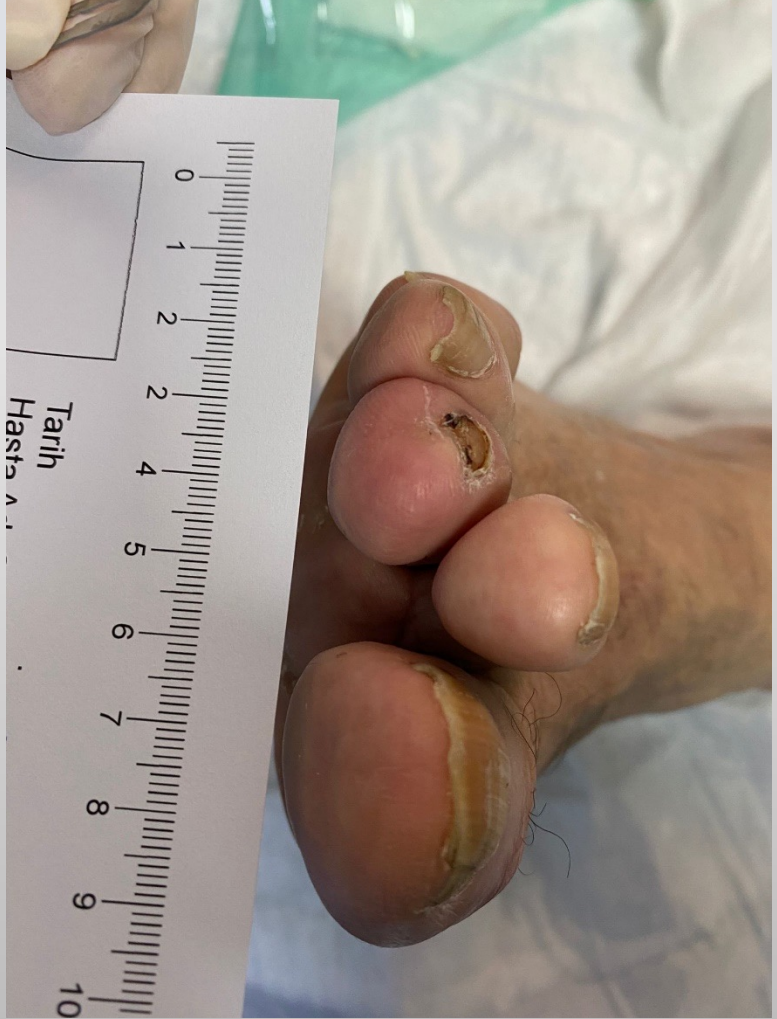
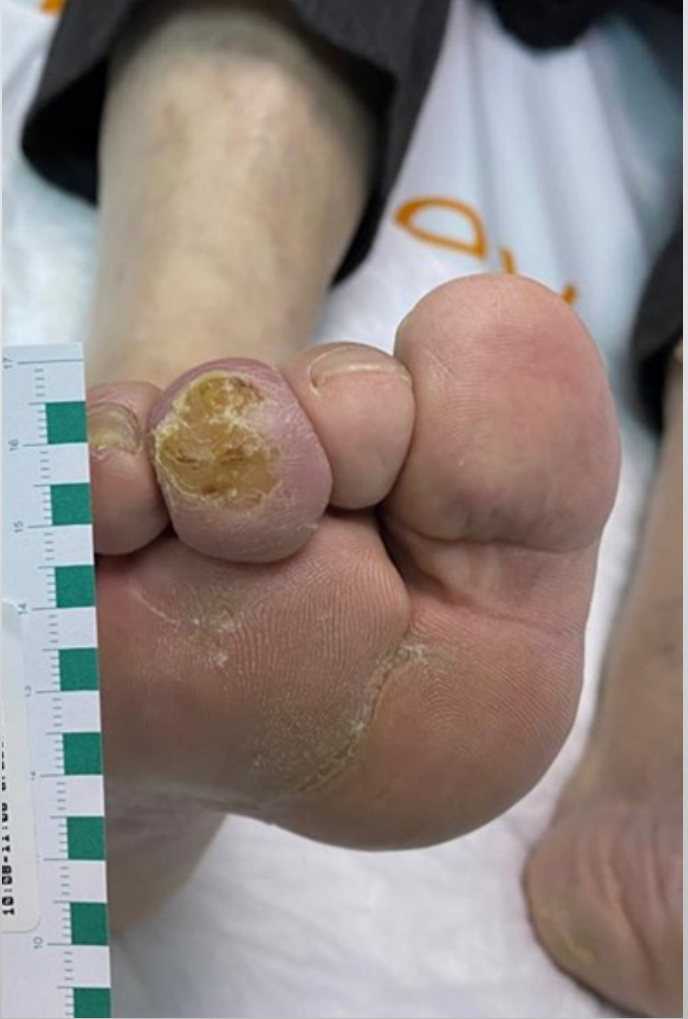
# Cerrahi giriřim

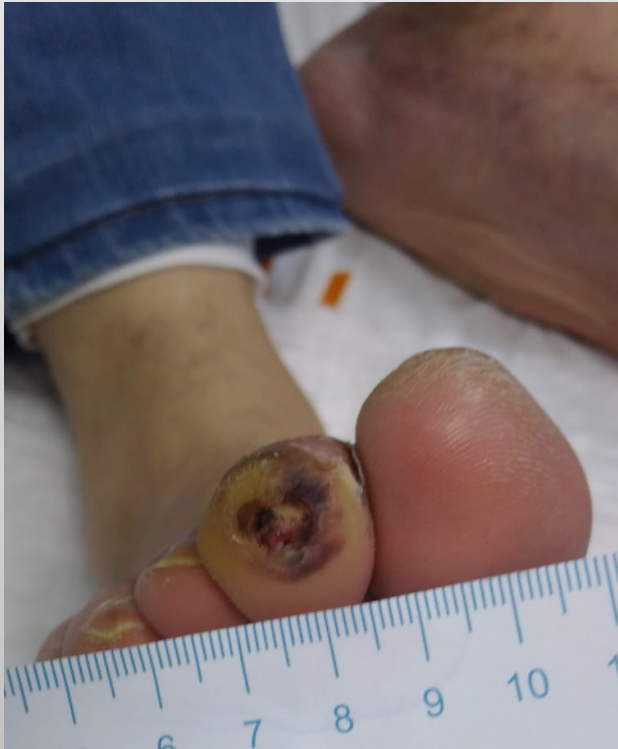## Öneri 11:

- Rijid olmayan çekikç parmağın ucunda ya da distal kısmında büyük nasırı veya cerrahi olmayan tedavilerle iyileřmemiř yarası olan diyabetli bir kiřide, ayaktaki ilk yarayı ya da aktif yara iyileřmiř ise tekrarlamasını önlemek için dijital fleksor tendon tenotomisi düşünölmelidir.

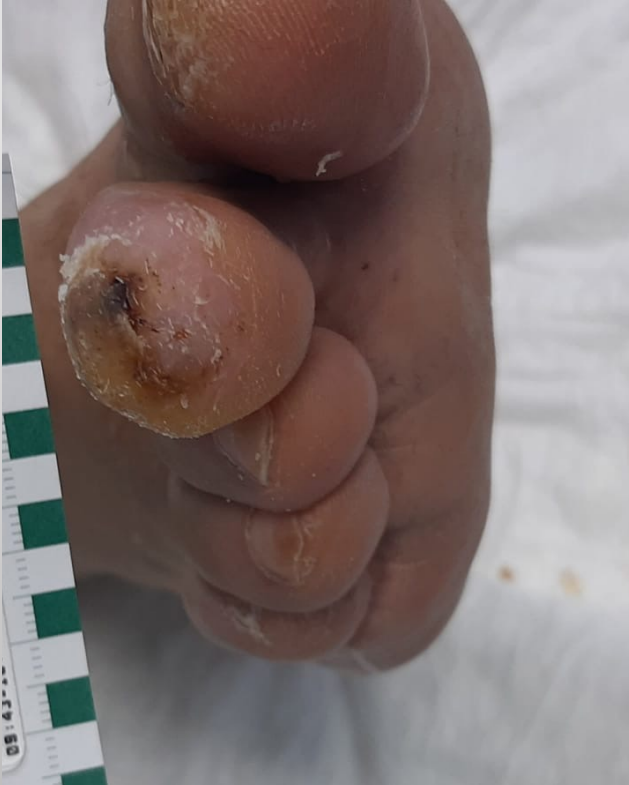(zayıf öneri, düşük düzey kanıt)



05.04.2021



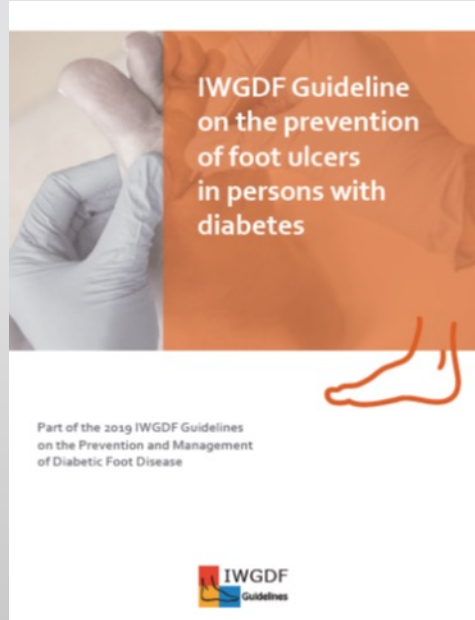
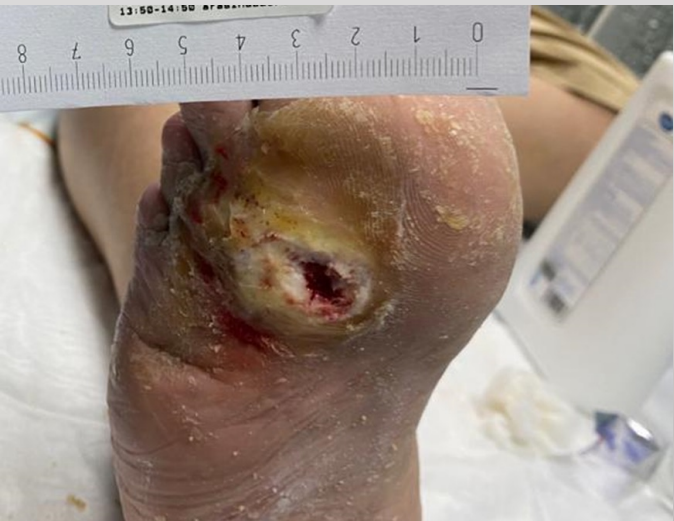21.04.2021





## PICO:

- Ayakta yara oluřma riski olan diyabetli kiřilerde cerrahi giriřimlerin uygulanması, cerrahi olmayan giriřimlere kıyasla, ilk defa oluřan ya da tekrarlayan diyabetik ayak yaralarının önlenmesinde daha etkili midir?



## Cerrahi giriřim

### Öneri 12:

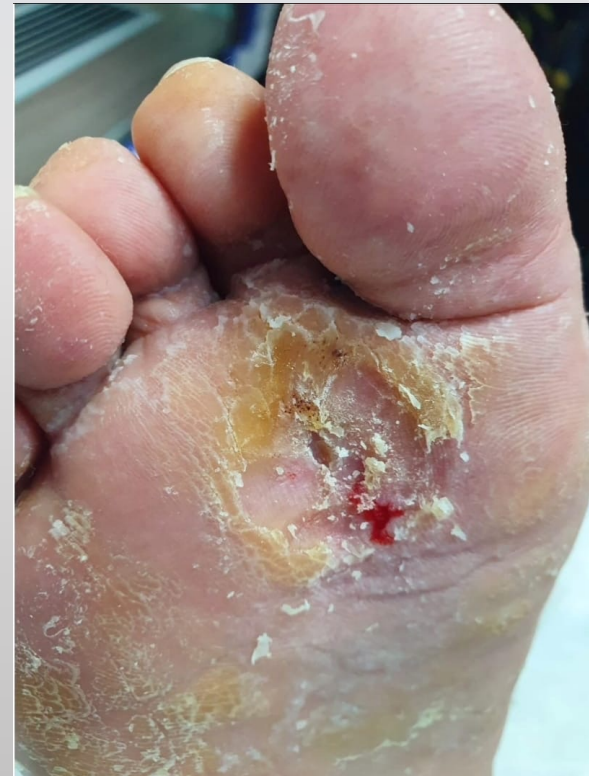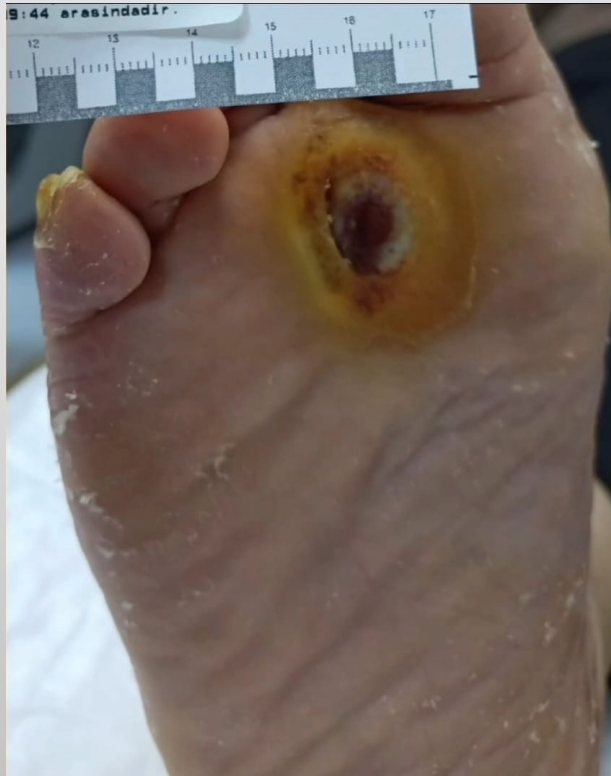- Cerrahi olmayan tedavi yöntemleri ile iyileřmemiř plantar ön ayak yarası olan diyabetik kiřilerde, tekrar plantar ön ayak yarası oluřmasını engellemeye yardımcı olmak için aktif yara iyileřtikten sonra ařıl tendon uzatma, eklem artroplastisi, tek ya da tüm metatars başlarının rezeksiyonu, metatarsofalangeal eklem artroplastisi ya da osteotomi gibi giriřimler düşünölmelidir

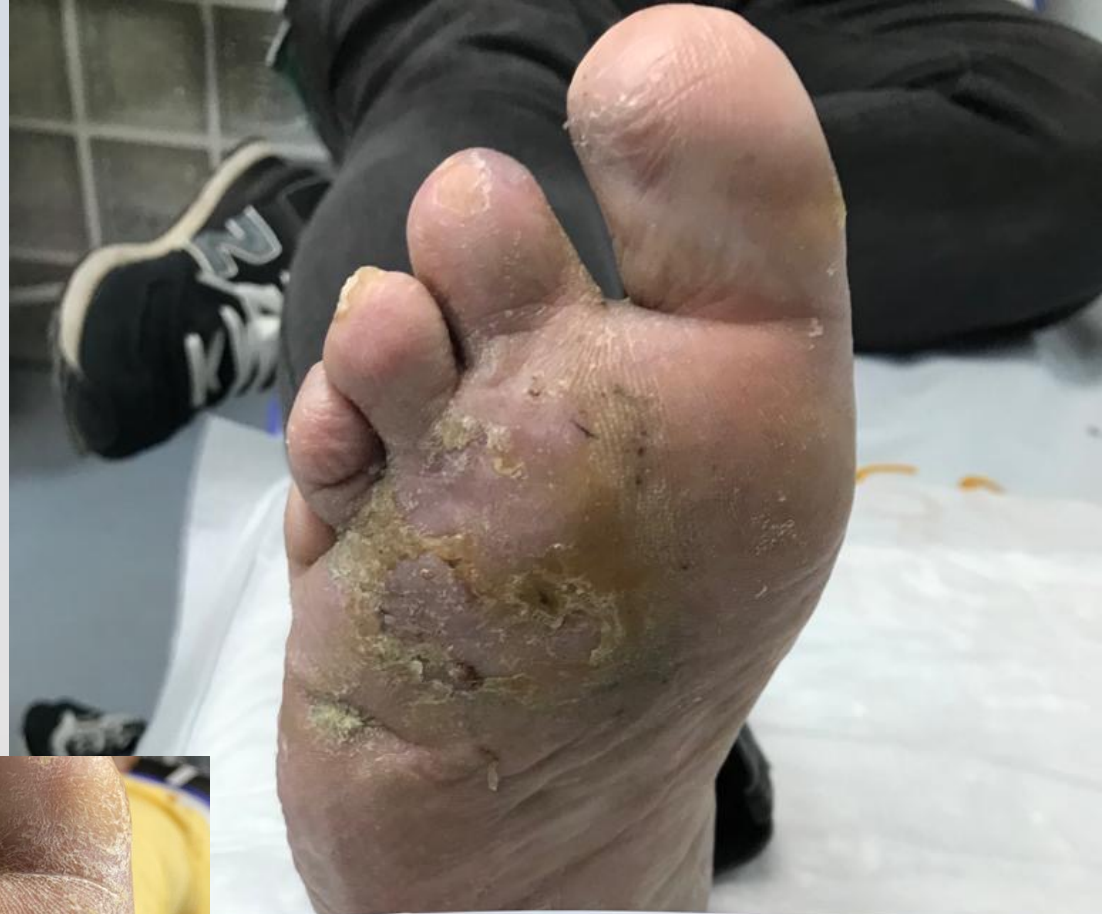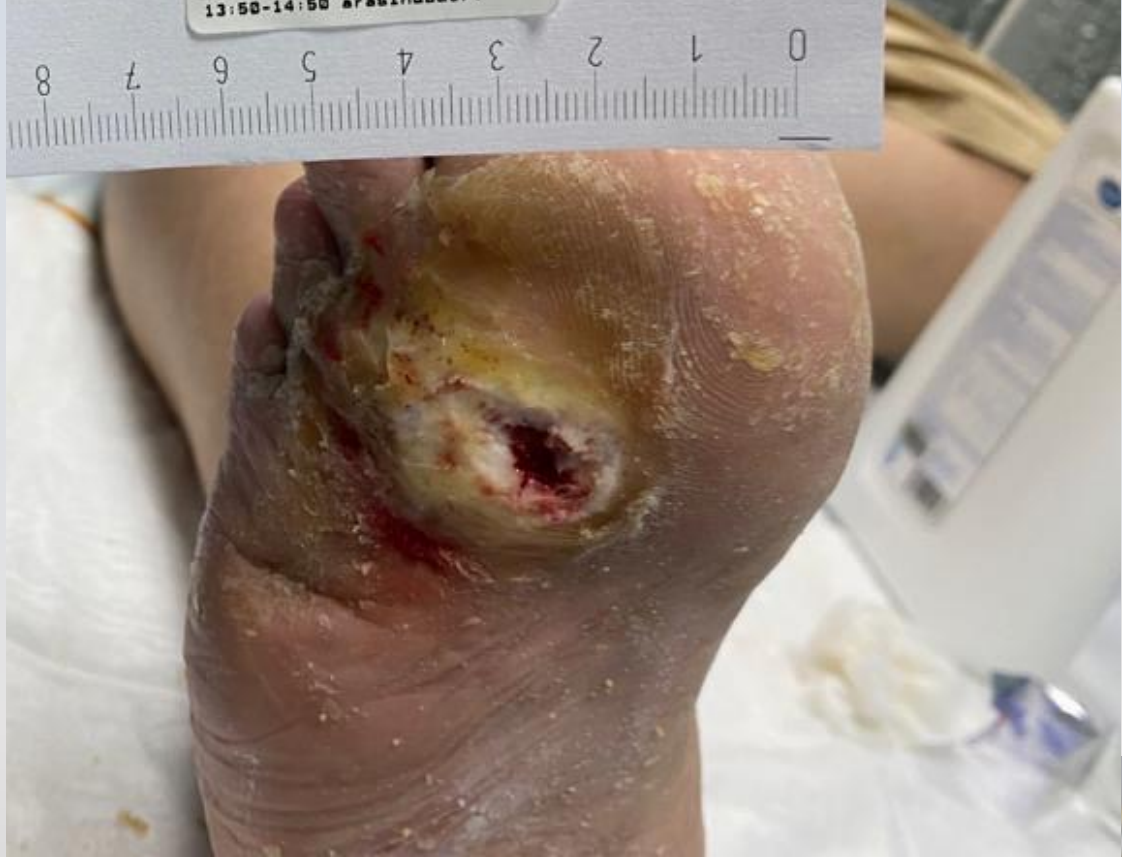(zayıf öneri, düşük düzey kanıt)

- Bu yöntem řu hastalar için geerlidir:
  - Kanıta dayalı cerrahi dıřı yntemlere yanıtız plantar yarası olanlar
  - Ayak yapısı deęiřmezse yarasının tekrarlama riski ok yksek olanlar
  - n ayak plantar basıncı artmıř olanlar
  - Ařil tendon uzatma için ise ayak bileęi eklem hareket aıklıęı azalmıř olup, ntral duruma gelemeyenler.

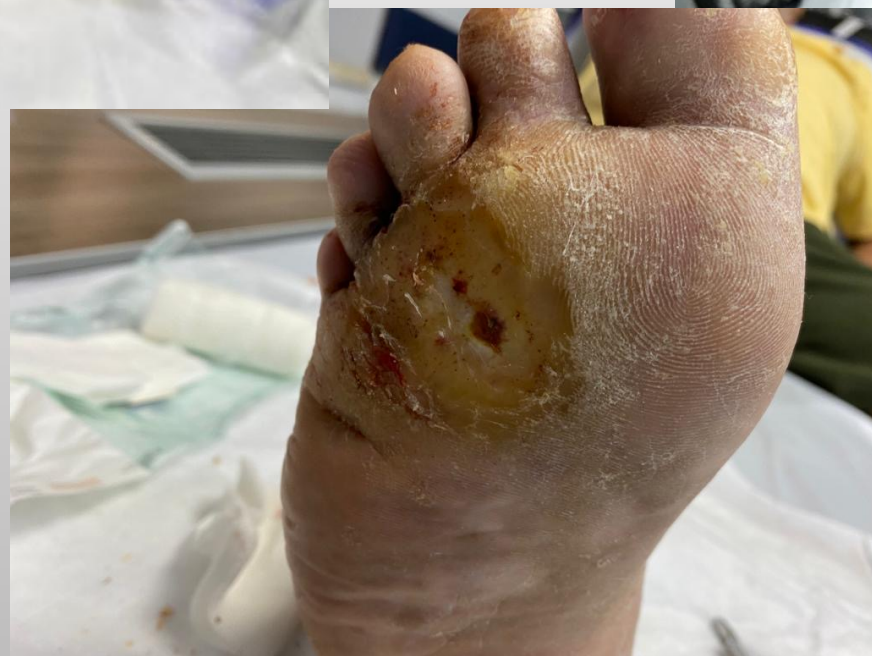# Olası komplikasyonlar

- Cerrahi sonrası infeksiyon
- Yeni şekil bozuklukları
- Yürüyüş bozuklukları
- Transfer yaraları






**23.06.2022**



**26.09.2022**

## PICO:

- Ayağında yara oluşma riski olan diyabetli kişilerde cerrahi girişimlerin uygulanması, cerrahi olmayan girişimlere kıyasla, ilk defa oluşan ya da tekrarlayan diyabetik ayak yaralarının önlenmesinde daha etkili midir?



## Cerrahi girişim

### Öneri 13:

- Ayak yarası oluşması açısından orta ve yüksek riskli (IWGDF risk 2-3) ve nöropatik ağrı yakınması olan diyabetik kişilerde ayak yarasını önlemeye yardımcı olmak için kabul edilmiş iyi bakım standartları yerine sinire basının kaldırılması işleminin seçilmesini önermiyoruz.

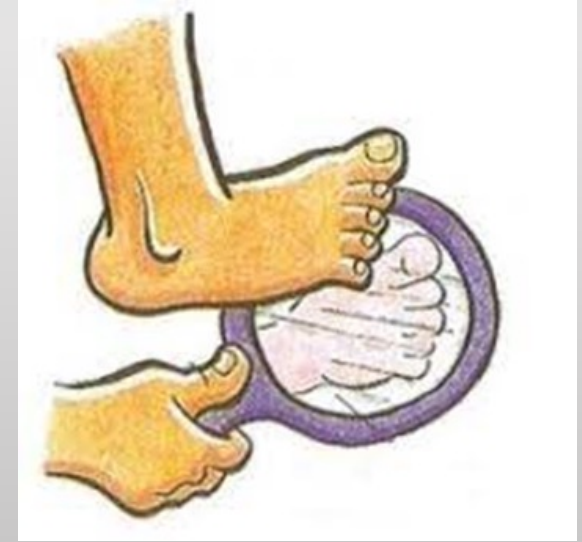(zayıf öneri, düşük düzey kanıt)

- Kliniğimizde ocak 2020-ekim 2022 tarihleri arasında
  - 78 hastaya
    - 89 adet tenotomi
    - 4 adet tenoplasti

İşlemi uygulandı.

- Minör ampütasyon sayısı 3
- Major ampütasyon yok.

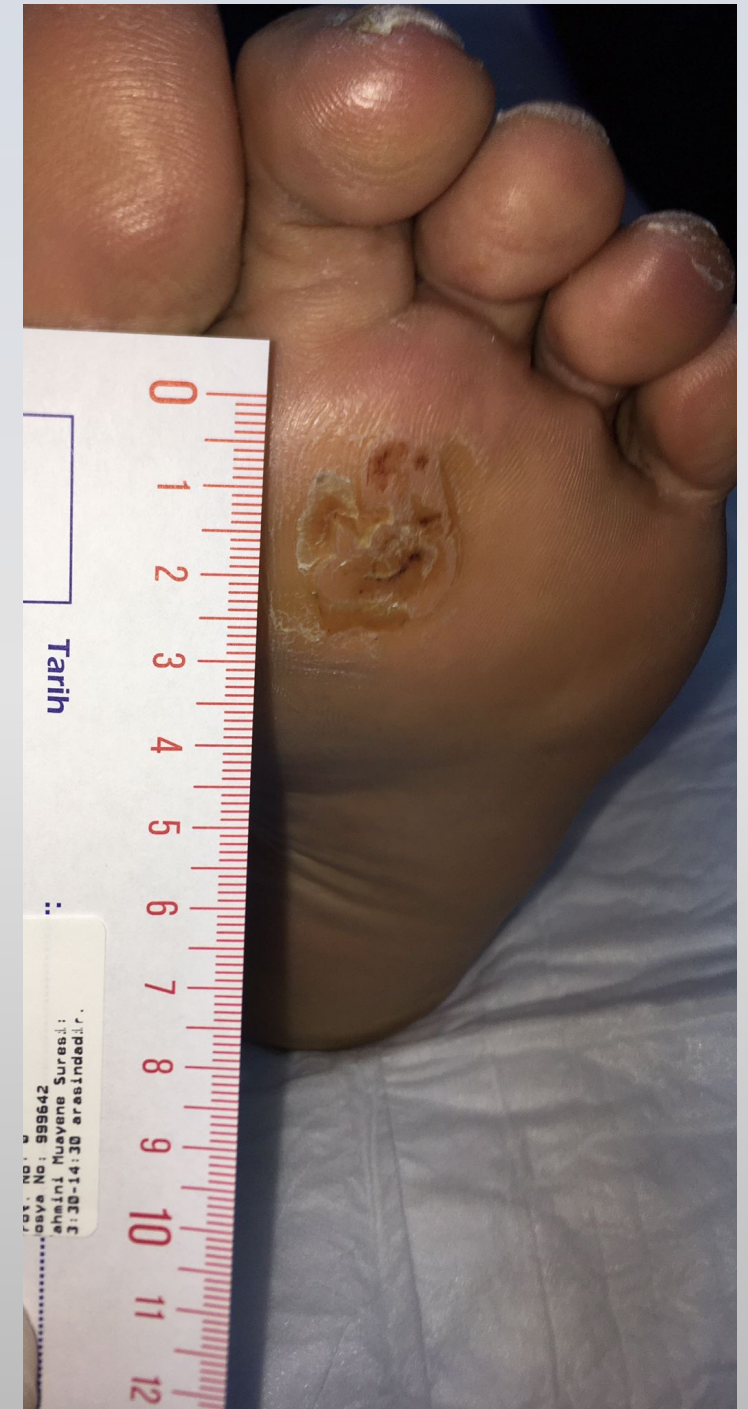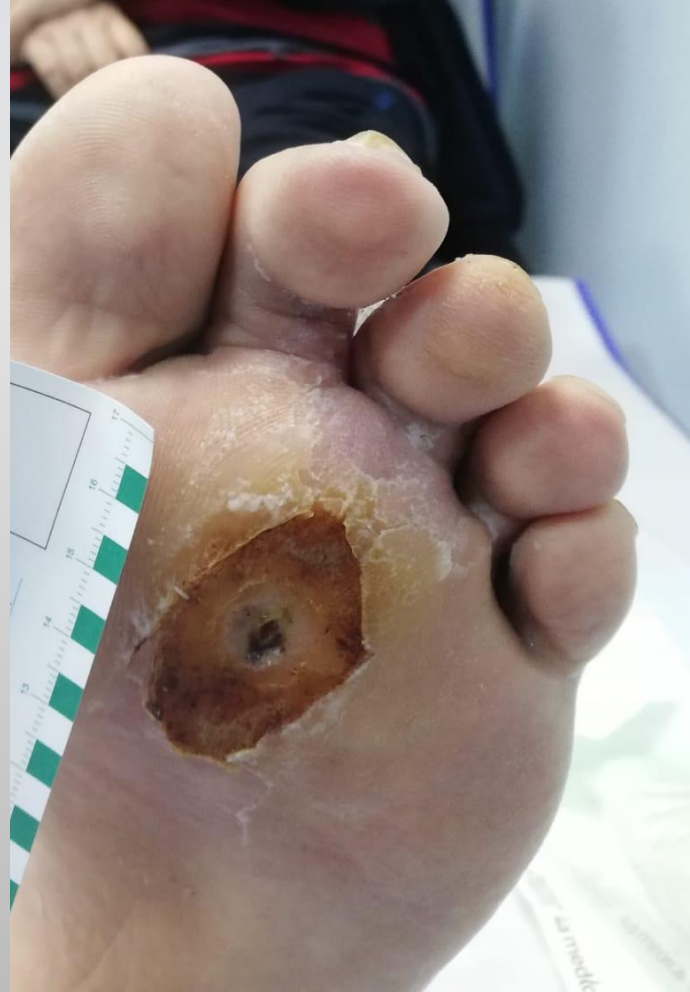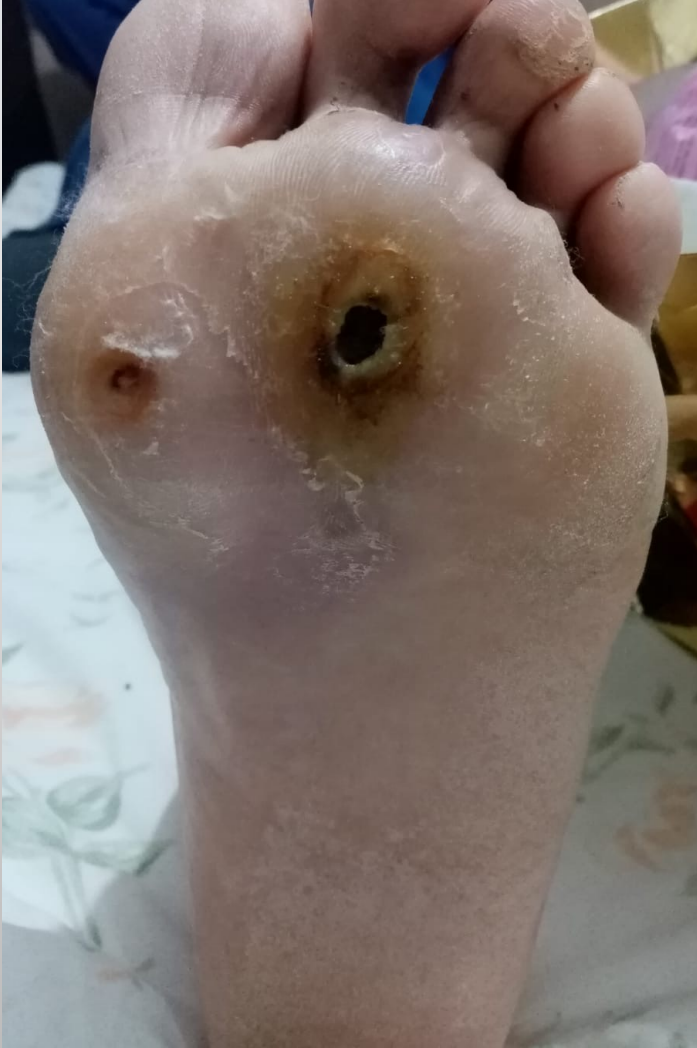(unpublished data)



53 y erkek

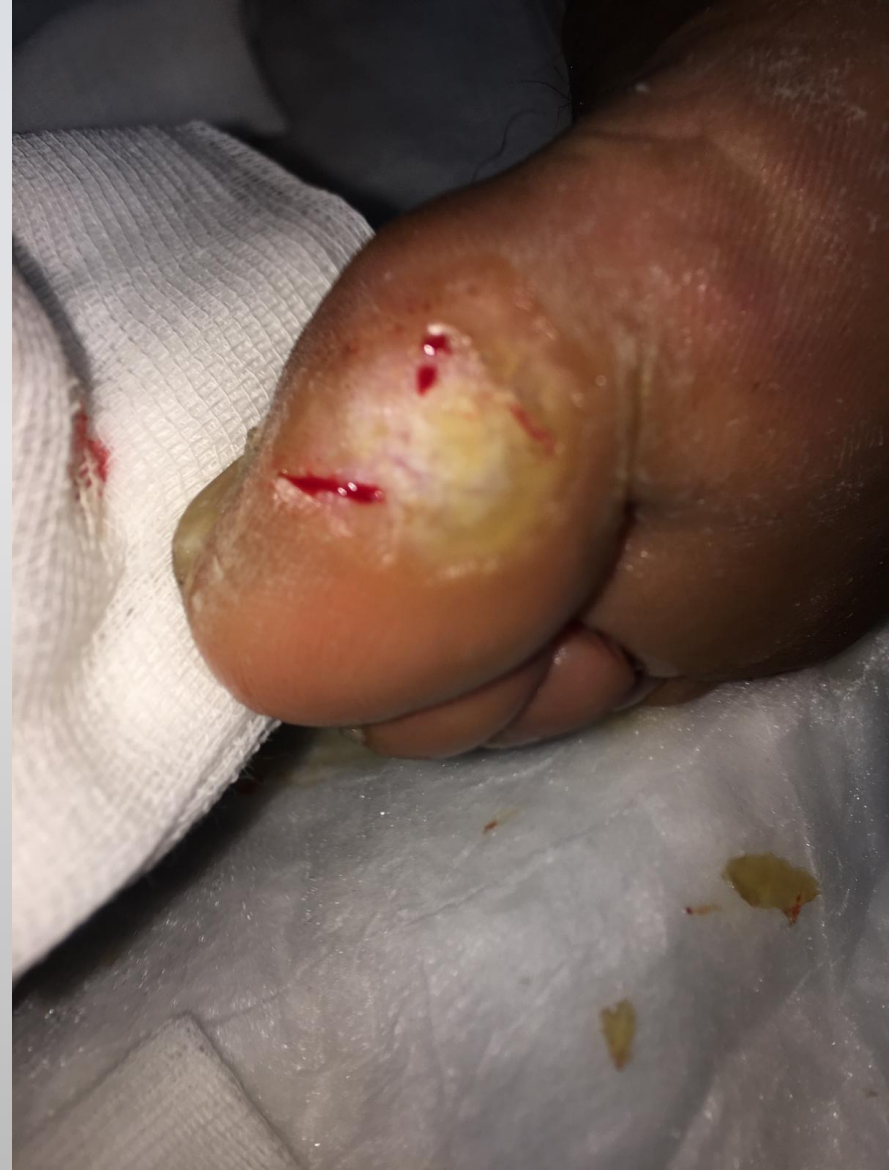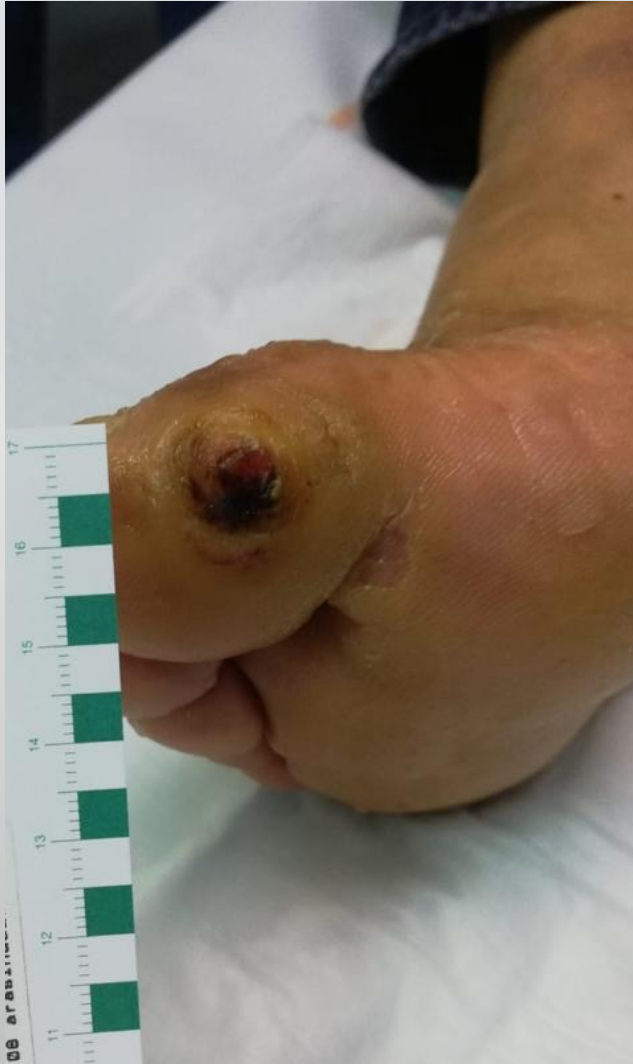Karşı extremite ampute

BMI yüksek

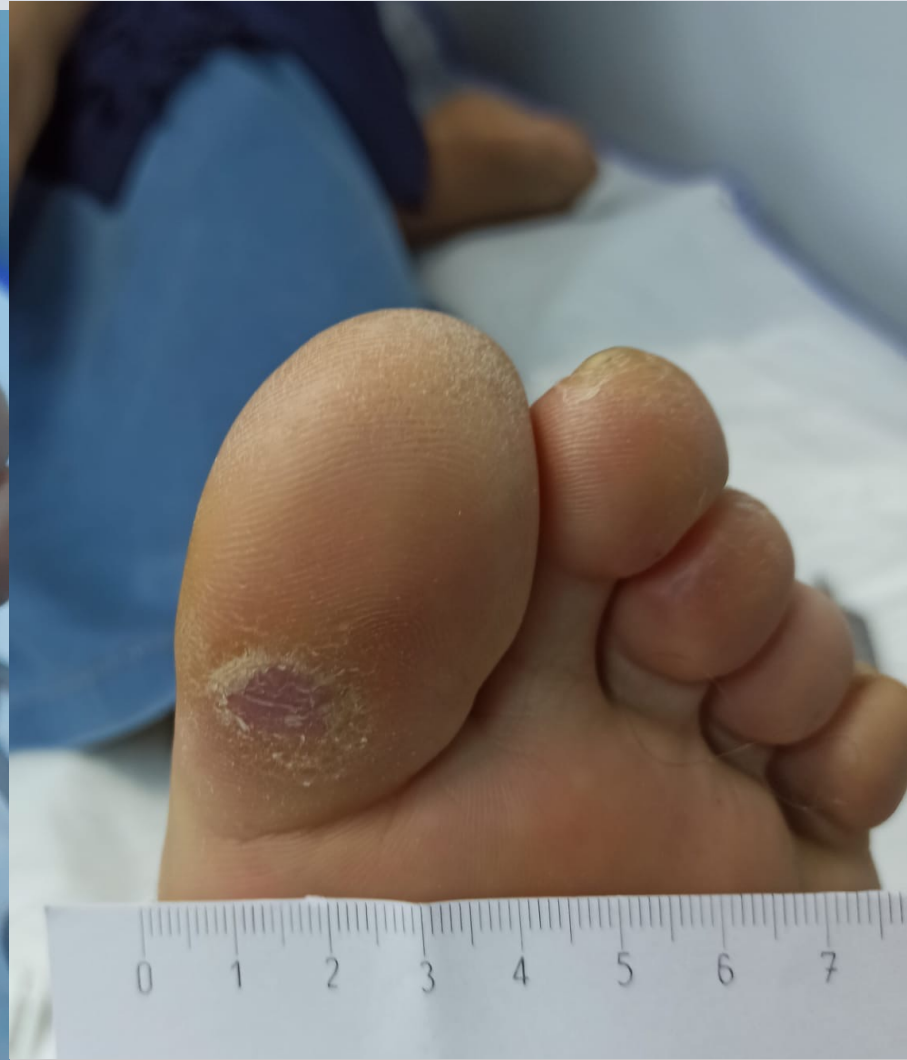
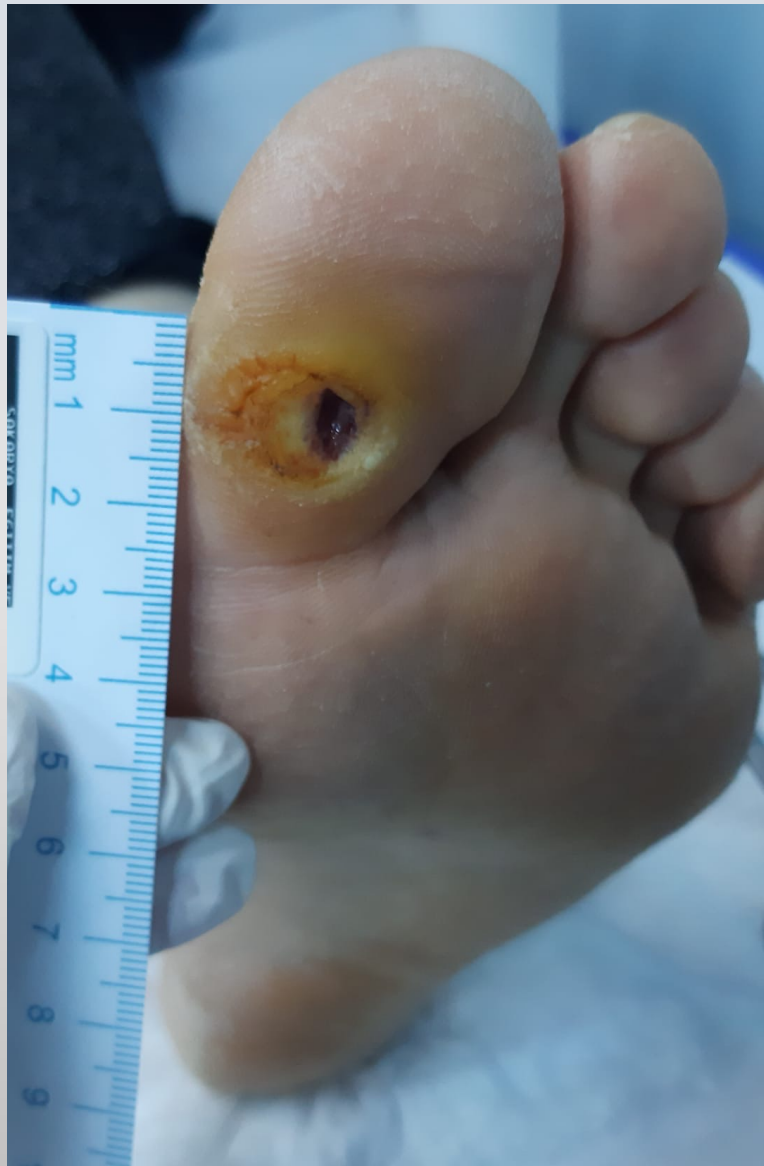
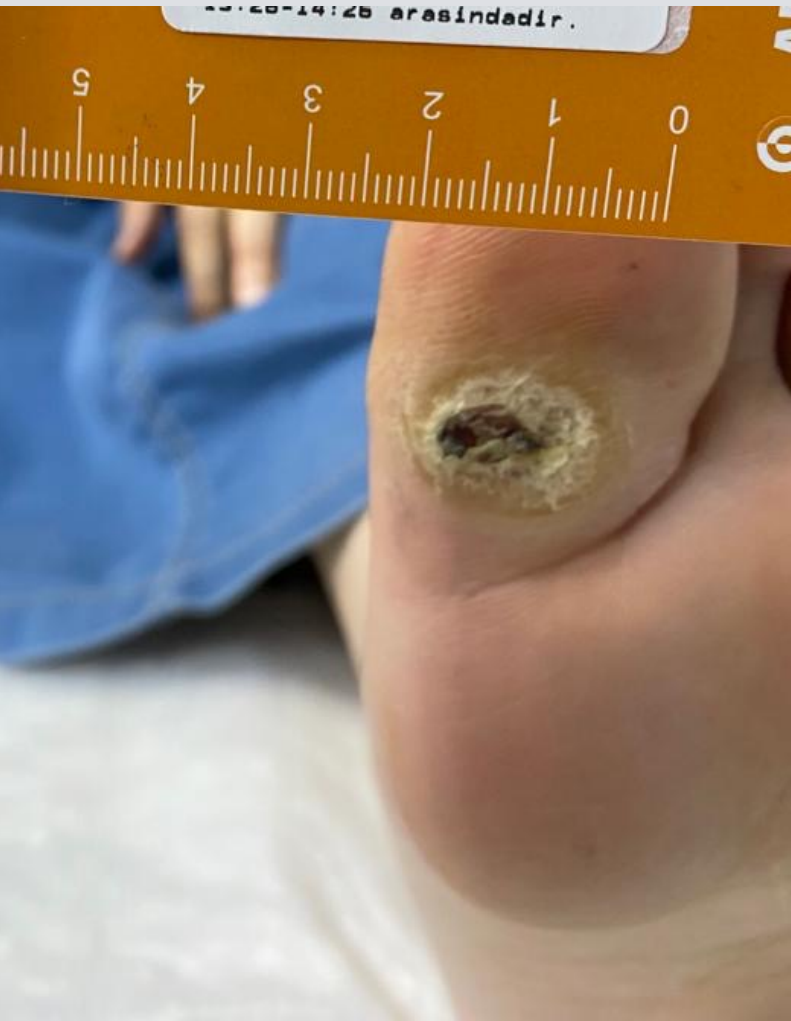

51 y erkek hasta



67 k hasta



Nereye baktığınız kadar nasıl gördüğünüz de önemlidir...

