Olgular Eşliğinde HIV-Pozitif Hastada Fırsatçı Santral Sinir Sistemi İnfeksiyonları

Prof. Dr. Halis Akalın

Fırsatçı SSS İnfeksiyonları

- 1996-1997 yılında 1000 hasta yılına 13.1
- 2006-2007 yılında 1000 hasta yılına 1

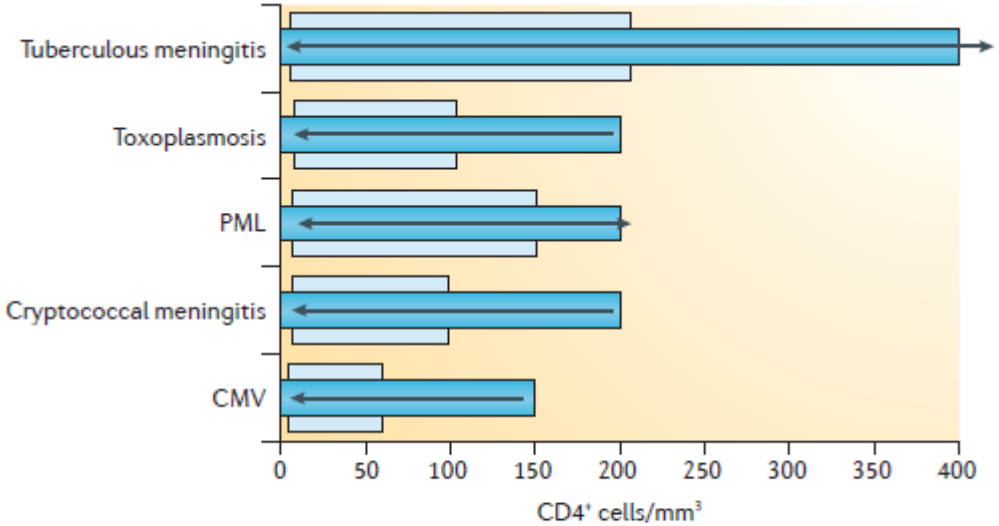

Figure 1 | **Level of immunosuppression and risk of opportunistic infections.** This figure depicts the concentration of CD4+ cells in which a given HIV-associated CNS opportunistic infection can develop (dark blue bars). Rare cases of infections reported past these limits are indicated by arrows. The light blue overlay grossly depicts the most common CD4+ cell counts for each respective opportunistic infection[14,34,106,113–115]. CMV, cytomegalovirus infection, PML, progressive multifocal leukoencephalopathy.

Sık Görülen Fırsatçı İnfeksiyonlar

- Toksoplazma ensefaliti
- Primer lenfoma
- PML
- Kriptokok menenjiti
- CMV
- Tüberküloz menenjit

Albarillo F, O'Keefe P. Curr Neurol Neurosci Rep 2016

Afrika’da Fırsatçı İnfeksiyonlar

- Afrika, 2000-2017
- Meta-analiz
- En sık HAND, nöropati, miyopati(>%50)
- Fırsatçı infeksiyonlar(>%20), 6-9 aylık mortalite %60-70)
- En sık fırsatçı SSS infeksiyonları
  - -Kriptokok menenjiti
  - -Tüberküloz menenjit
  - -Toksoplazma ensefaliti
  - -Akut bakteriyel menenjit

Howlett WP. Afri Health Sci 2019

HIV/AIDS: 78 Olgunun Retrospektif Analizi

HIV/AIDS: Retrospective Analysis of 78 Cases

Hicran Akın[1], Gülçin Bölük[1], Halis Akalın[1], Ayşe Oğuz-Ayarcı[1], Esra Kazak[1], Emel Aslan[1], Ferah Budak[2], Barbaros Oral[2], Emel Yılmaz[1], Yasemin Heper[1], Reşit Mıstık[1], Safiye Helvacı[1]

Klimik Dergisi 2012; 25(3): 111-6

Tablo 6. Türkiye'de HIV/AIDS Hastalarında Sık Bildirilen Fırsatçı İnfeksiyonlar

Kaynak No.	Fırsatçı İnfeksiyonu Olan Hasta Sayısı (%)	İlk Sırada Görülen Fırsatçı İnfeksiyon	İkinci Sırada Görülen Fırsatçı İnfeksiyon	Üçüncü Sırada Görülen Fırsatçı İnfeksiyon
10	17 (39)	*Candida* infeksiyonları	Belirtilmemiş	Belirtilmemiş
11	30 (65)	Deri ve yumuşak doku infeksiyonları	Tüberküloz	*Candida* infeksiyonları
12	65 (82)	*Candida* infeksiyonları	Tüberküloz	CMV infeksiyonu
13	6 (22)	Miliyer tüberküloz	*Pneumocystis jirovecii* pnömonisi	Oral kandidiyaz
14	22 (61)	Akciğer tüberkülozu	Oral kandidiyaz	*Pneumocystis jirovecii* pnömonisi
15	25 (45.5)	Oral kandidiyaz	*Pneumocystis jirovecii* pnömonisi	Tüberküloz
16	31 (34)	*Candida* infeksiyonları	Tüberküloz	VZV infeksiyonu (primer/zona)
17	22 (16)	Oral kandidiyaz	*Pneumocystis jirovecii* pnömonisi	Akciğer tüberkülozu
Bu Çalışma	23 (29.4)	Oral kandidiyaz	Uzun süreli (>1 ay) gastroenterit, HSV infeksiyonu ve pnömoni	MSS infeksiyonu, Tüberkülöz lenfadenit

HIV/AIDS: 78 Olgunun Retrospektif Analizi

HIV/AIDS: Retrospective Analysis of 78 Cases

Hicran Akın[1], Gülçin Bölük[1], Halis Akalın[1], Ayşe Oğuz-Ayarcı[1], Esra Kazak[1], Emel Aslan[1], Ferah Budak[2], Barbaros Oral[2], Emel Yılmaz[1], Yasemin Heper[1], Reşit Mıstık[1], Safiye Helvacı[1]

Klimik Dergisi 2012; 25(3): 111-6

10. Punar M, Uzel S, Cemil EH, *et al*. HIV infeksiyonu: 44 vakanın analizi. *Klimik Derg*. 2000; 13(3): 94-7.
11. Kurtaran B, Taşova Y, Saltoğlu N, *et al*. HIV ile infekte bireylerin retrospektif değerlendirilmesi. *Flora*. 2006; 11(3): 147-53.
12. Celikbas A, Ergonul O, Baykam N, *et al*. Epidemiologic and clinical characteristics of HIV/AIDS patients in Turkey, where the prevalence is the lowest in the region. *J Int Assoc Physicians AIDS Care (Chic)*. 2008; 7(1): 42-5. [CrossRef]
13. Taşdelen-Fışgın N, Tanyel E, Sarıkaya-Genç H, Tülek N. HIV/AIDS olgularının değerlendirilmesi. *Klimik Derg*. 2009; 22(1): 18-20.
14. Kaya S, Yılmaz G, Erensoy Ş, Arslan M, Köksal İ. HIV/AIDS'li 36 olgunun retrospektif analizi. *Klimik Derg*. 2011; 24(1): 11-6. [CrossRef]
15. Alp E, Bozkurt İ, Doğanay M. Kapadokya bölgesinde takip edilen HIV/AIDS hastalarının epidemiyolojik ve klinik özellikleri: 18 yıllık deneyim. *Mikrobiyol Bül* 2011; 45(1): 125-36.
16. Kaptan F, Örmen B, Türker N, *et al*. İnsan immün yetmezlik virüsü ile enfekte 128 olgunun retrospektif olarak değerlendirilmesi. *Türkiye Klinikleri Tıp Bilimleri Dergisi*. 2011; 31(3): 525-33.
17. Karaosmanoglu HK, Aydin OA, Nazlican O. Profile of HIV/AIDS patients in a tertiary hospital in Istanbul, Turkey. *HIV Clin Trials*. 2011; 12(2): 104-8. [CrossRef]

Clinico-Epidemiological Analysis of HIV/AIDS Patients

HIV/AIDS Olgularının Klinik ve Epidemiyolojik Analizi

Eurasian J Med 2016; 48: 157-61

Baris Ertunc, Selcuk Kaya, Iftihar Koksal

ABSTRACT

Objective: The aim of this study was to examine clinico-epidemiological properties of HIV/AIDS patients.

Materials and Methods: For this purpose, 115 HIV/AIDS patients monitored in our clinic between January 1, 1998, and December 31, 2013, were retrospectively evaluated.

Results: For the 115 patients with a diagnosis of HIV/AIDS that we monitored, the mean age at the time of presentation was 34.5±13.21 (10-79) years. Eighty-nine (76.5%) patients were male and 27 (23.5%), female. In this study, HIV/AIDS was the most prevalent in the young male population with a low educational and sociocultural level. The most common mode of transmission in our patients was heterosexual relations: approximately 1 patient in 3 had a history of traveling to countries with a high prevalence of HIV/AIDS, namely, Russia and Ukraine. The examination of diagnosis with respect to years showed an increase in new cases since 2008. Only 21 (18.3%) of our patients were diagnosed through clinical symptoms, while 91 (81.7%) during routine scanning. At first presentation, 68% of our patients were stage A; 4.7%, stage B; and 27.3%, stage C. The mean length of the monitoring of our patients was 2.74 years (2-180 months). Thirteen (11.3%) patients died due to opportunistic infections and malignities. The most common opportunistic infection was tuberculosis (16.5%), followed by syphilis and HBV. Malignity, most commonly intracranial tumor, was seen in 8.6% patients.

Conclusion: The disease was generally seen in the young male population with a low sociocultural level, and it was most frequently transmitted by heterosexual sexual contact. This clearly shows the importance of sufficient, accurate information, and education on the subject of the disease and its prevention. The fact that many of our patients were diagnosed in the late stage due to stigma and that diagnosis was largely made through scanning tests confirms the importance of these tests in early diagnosis.

Keywords: HIV/AIDS, epidemics, screening tests, education

Table 3. Opportunistic infections, malignities, and prognoses in our patients with HIV/AIDS

	n/%
Opportunistic infections	
Tuberculosis	19/16.5
Shingles	3/2.6
PCP	3/2.6
Bacterial pneumonia	3/2.6
Lymphoma	3/2.6
Cryptosporidium-related diarrhea	3/2.6
Candidiasis	3/2.6
CMV disease	3/2.6
PML	2/1.7
Kaposi's sarcoma	2/1.7
Cerebral toxoplasmosis	1/0.9
ITP	1/0.9
Malignities	
Intracranial	3/2.6
Pulmonary	2/1.7
Karposi's sarcoma	2/1.7
Diffuse large B cell lymphoma	1/0.9
Burkitt's lymphoma	1/0.9
Cervical dysplasia	1/0.9
Mortality	13/11.3

CMV: cytomegalovirus; ITP: immune thrombocytopenia; PCP: *Pneumocystis jirovecii (carinii)* pneumonia; PML: progressive multifocal leukoencephalopathy
No data were available for 29 patients who failed to attend regular check-ups.

Evaluation of epidemiological, clinical, and laboratory features and mortality of 144 HIV/AIDS cases in Turkey

HIV Clinical Trials, 19:2, 69-74

Burcu Ozdemir, Meltem A. Yetkin, Aliye Bastug, Ayşe But, Halide Aslaner, Esragul Akinci & Hurrem Bodur

Table 2 Distribution of malignancies and opportunistic infections

	n	%	95% Confidence interval
Tuberculosis	10	31.3	15.6–46.9
Condyloma acuminatum	8	25.0	9.4–40.6
Pneumocystis Jiroveci pneumonia	2	6.3	0.0–15.6
Syphilis	1	3.1	0.0–9.4
Cryptococcal Meningitis	1	3.1	0.0–9.4
Zona zooster	1	3.1	0.0–9.4
Malignancy			
Lymphoma	4	12.5	3.1–25.0
Other malignancy[a]	4	12.5	3.1–25.0
Kaposi sarcoma	1	3.1	0.0–9.4
Total	32	100	

[a]Squamous cell carcinoma, multiple myeloma, lung cancer, cervical cancer.

HIV-associated opportunistic CNS infections: pathophysiology, diagnosis and treatment

Lauren N. Bowen[1], Bryan Smith[1], Daniel Reich[2], Martha Quezado[3] and Avindra Nath[1]

662 | NOVEMBER 2016 | VOLUME 12 www.nature.com/nrneurol

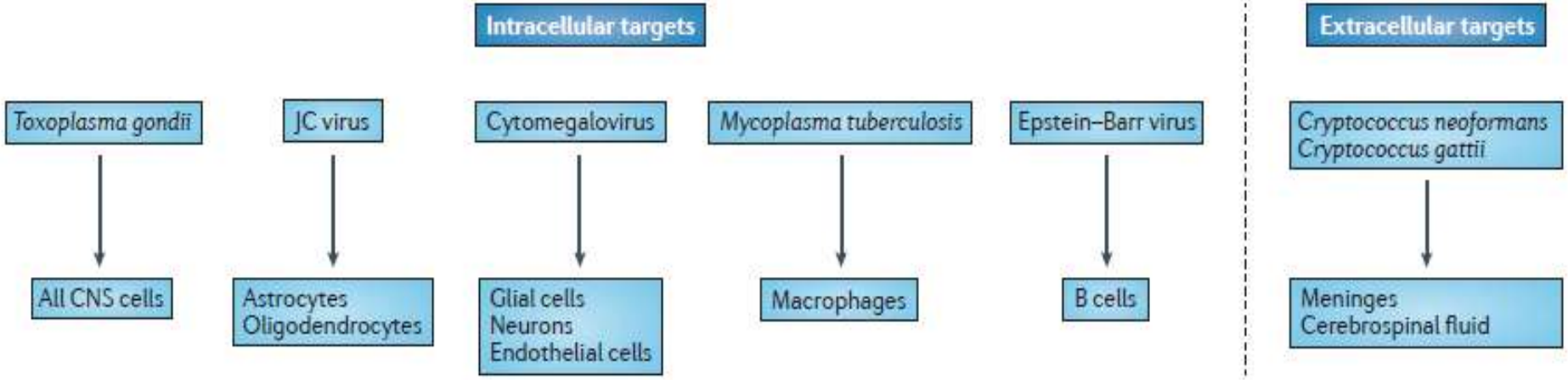

Figure 5 | **Cellular tropism of organisms causing opportunistic infections in the CNS.** The major HIV-associated opportunistic infections preferentially infect specific cell types in the CNS, a phenomenon referred to as cellular tropism.

Olgu-1

- 34 yaşında erkek hasta
- 10 gün önce başlayan baş ağrısı, baş dönmesi ve kafa karışıklığı
- Dış merkezden multipl intrakraniyal lezyonları nedeniyle intrakraniyal abse ve metastaz ön tanılarıyla Beyin Cerrahisi Kliniği'ne sevk edilmiş
- Anti-HIV pozitifliği nedeniyle kliniğimize yatırıldı

Anamnez

- Operasyon öyküsü yok
- Kan transfüzyonu yok
- Nöbet öyküsü yok
- İstemsiz 15 kilo kaybı

Fizik Muayene

- Genel durumu kötü
- Şuur somnolans
- Kooperasyon yok
- Dezoryante
- Nörolojik muayenesinde ense sertliği ve taraf bulgusu yok
- Derin tendon refleksleri normoaktif, patolojik refleks yok
- Oral kandidiyaz

- Anti-HIV pozitif
- CD4+ T hücre 8/mm^3
- HIV-1 RNA 35010 IU/ml
- Toksoplazma IgG(+)
- Toksoplazma IgM(-)

Görüntüleme

19.04.2011 Kraniyal MRG

- T2A imajlarda her iki serebral hemisferde sağda temporal ve pariyetal lobda daha yaygın subkortikal-derin beyaz cevherde hiperintens alanlar izlenmiştir
- Sağ talamus, sol kaudat ve lentiform nükleus düzeyinde, her iki serebral hemisferde benzer intensite artışları mevcuttur. İzlenen alanlarda difüzyon ağırlıklı imajlarda heterojen B1000’de hiperintens ve ADC'de hiperintens izlenmektedir. Görünümler olgunun immünsüpresyon öyküsü var ise mantar enfeksiyonu ya da toksoplazmoz açısından anlamlı olabilir

20.4.2011

- TMP/SMX 4x2 IV
- Azitromisin 1x500 mg PO (3 gün alıp 7 gün ara vererek)
- Flukonazol 2x400 mg IV yükleme sonrası 1x400mg IV idame
- Truvada + Stocrin

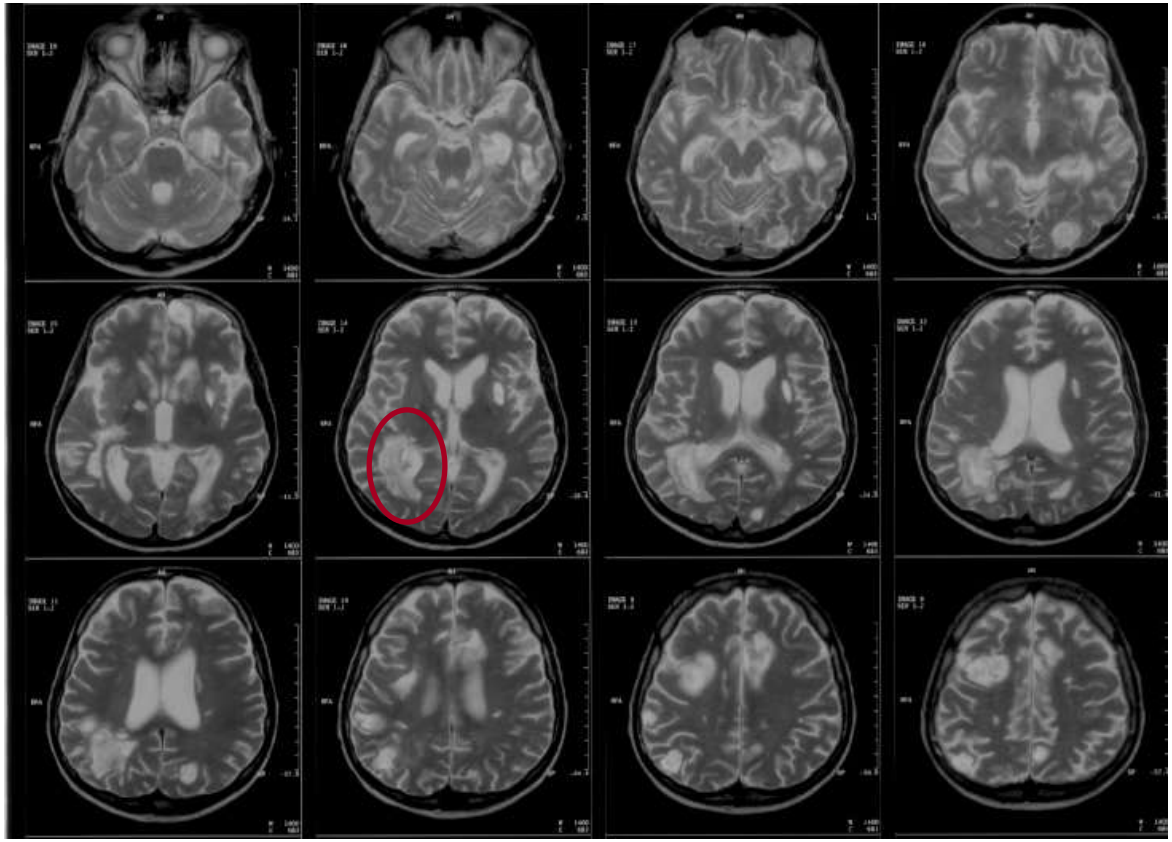

8 Haziran 2011 tarihli kraniyal MRG'sinde her iki serebral ve serebellar hemisferde yaygın en büyüğü sağda lateral ventrikül posterior hornu komşuluğunda ve yaklaşık 2x4.5 cm boyutunda izlenen etrafında minimal ödemi bulunan, IV kontrast sonrasında minimal kontrast tutan hemarojik lezyonlar izlenmekte

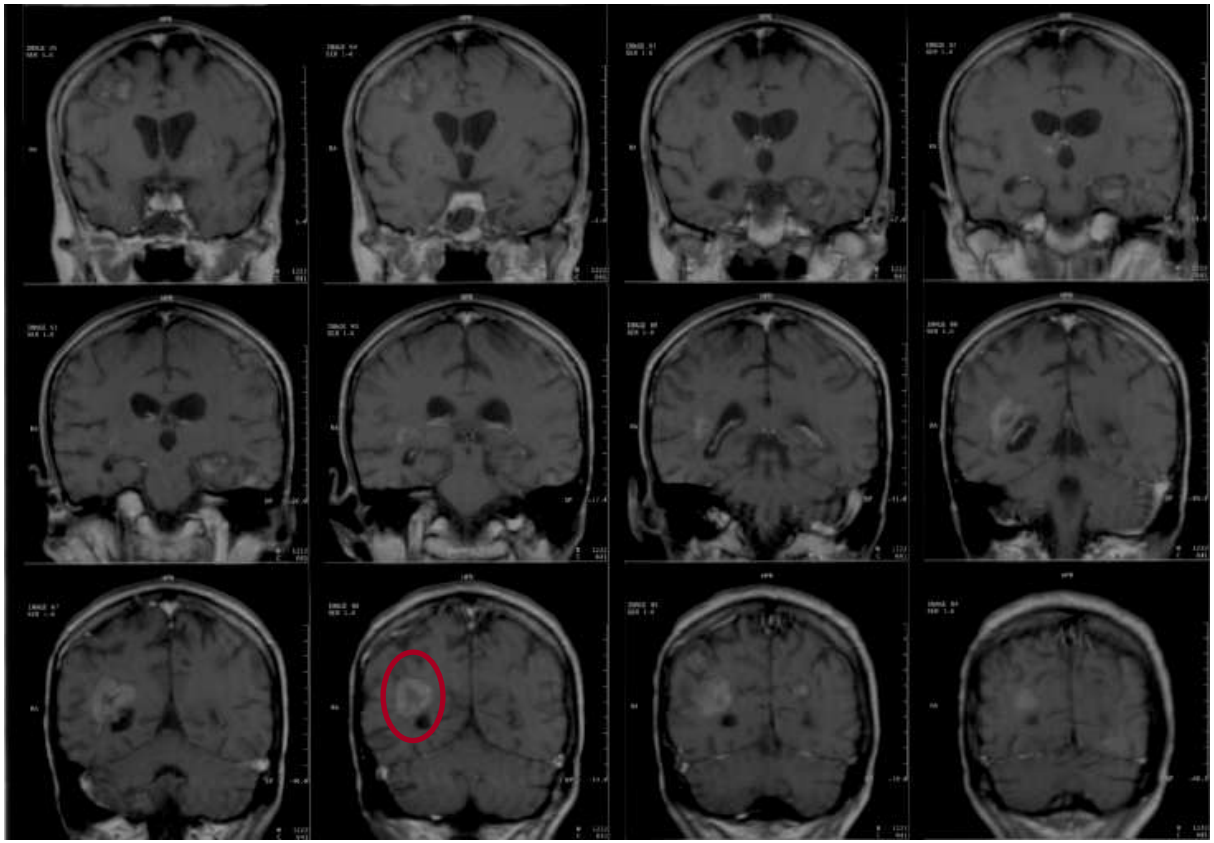

8 Haziran 2011 tarihli kraniyal MRG: Görünüm HIV ve toksoplasmoz tanısı ile takip ve tedavi edilen olguda bu açıdan anlamlı bulunmuştur. Ancak immün deprese olguda fırsatçı mantar enfeksiyonları da benzer görüntülere neden olabileceği için ayırıcı tanıda akılda bulundurulmalı

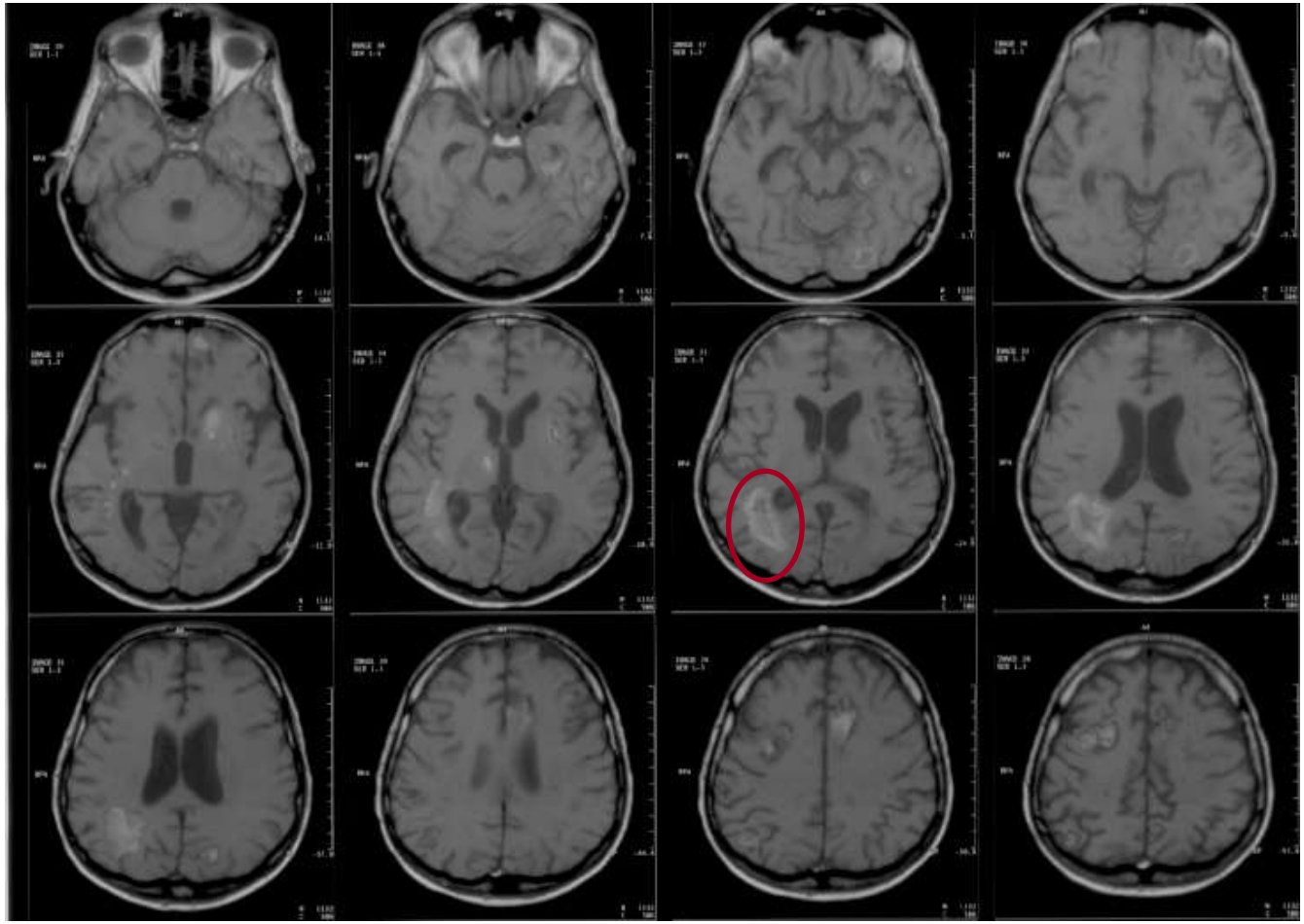

8 Haziran 2011 tarihli kranial MRG

- CMV-DNA 9800 kopya/mL - gansiklovir 2x5mg/kg IV başlanmış
- CMV-DNA < 41 kopya/mL olan ve lökopeni gelişen hastada gansiklovir 40. gününde 1x5mg/kg IV olarak doz revizyonu yapılmış
- Toplam 10 hafta gansiklovir, 15 hafta flukonazol, 11 kür azitromisin ve 18 hafta TMP/SMX almış
- 23.08.2011: TMP/SMX DS 2x2 forte tablet, azitromisin ve levetirasetam ile taburcu edilmiş

- 16.8.2011 CD4+ T hücresi 283/mm^3
- 6.10.2011 HIV-1 RNA negatif
- TMP/SMX 30 ay aldıktan sonra kesilmiş
- 01.03.2016 ART Stribild olarak değiştirilmiş
- 15.01.2018 tarihinde poliklinik kontrolünde okuyamadığını belirtmiş

16.01.2018 Kraniyal MRG:

- Dağınık yerleşimli T2A imajlarda hiperintens sekel lezyonlar benzer şekilde sebat etmektedir. Kontrast madde uygulamasını takiben sol oksipital lobdaki önceki tarihli tetkik ile karşılaştırıldığında benzer boyut ve görünümde olan lezyonda güncel tarihli tetkikte çevresel tarzda artmış kontrast tutulumu izlenmektedir. Bu lezyonda difüzyon kısıtlama görünümü saptanmadı
- Sonuç: Sol oksipital lobdaki lezyonun önceki tarihli tetkik ile karşılaştırıldığında, konvansiyonel imajlarda benzer boyut ve görünümde olan lezyonda güncel tarihli tetkikte kontrast madde uygulanmasını takiben çevresel tarzda artmış kontrastlanma görünümü mevcuttur. Görünüm bu düzeydeki aktifleşen hastalık görünümü açısından anlamlı olarak değerlendirilmiştir

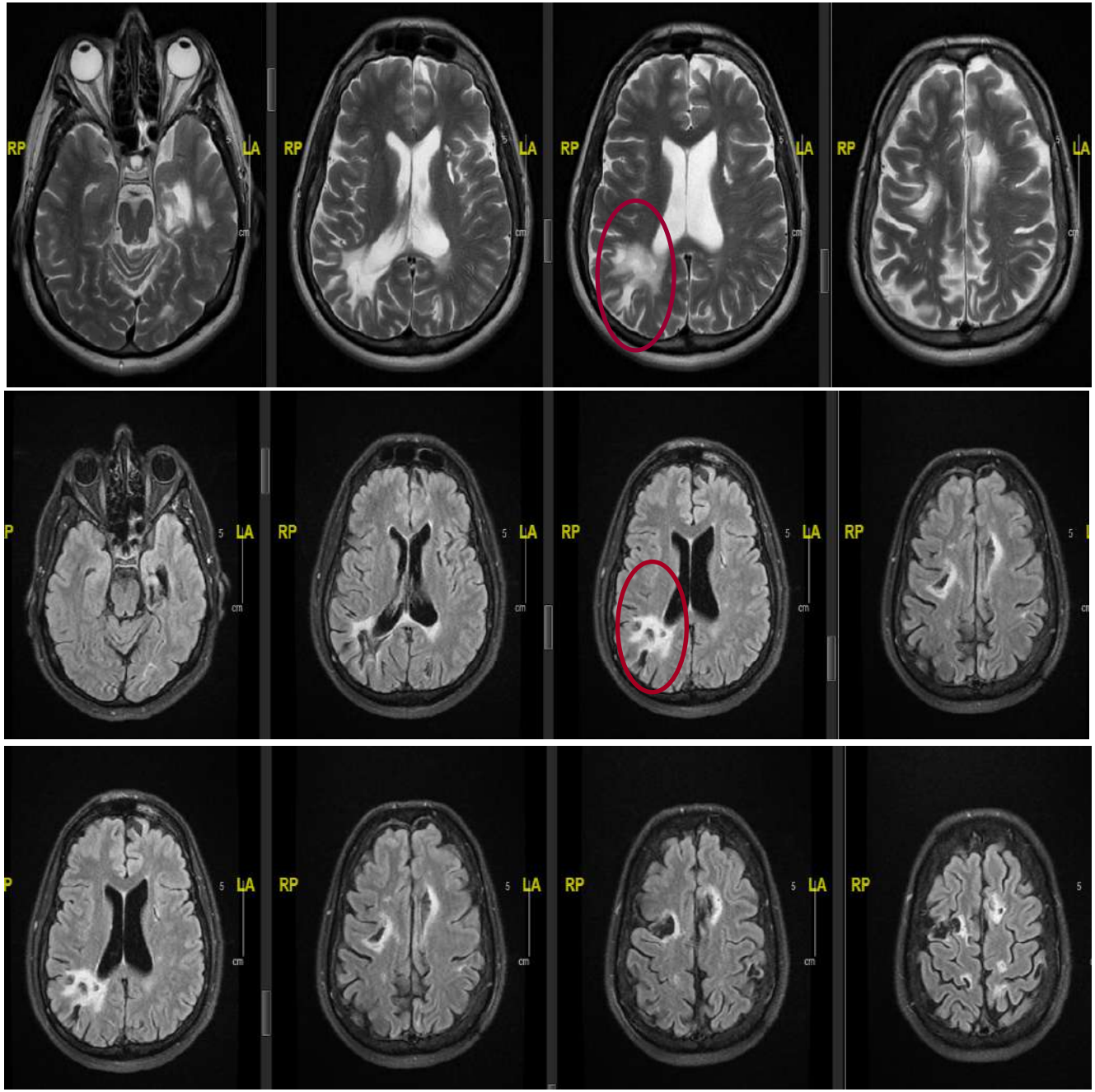

18 Ocak 2018 tarihli kraniyal MRG

- 16.01.2018 Kraniyal MRG sonucuyla aktivasyon olarak değerlendirilmiş, TMP/SMX 2x2 DS tablet başlanmış
- 20.05.2018 ART: Genvoya
- TMP/SMX tedavisi devam ediyor

Görüntüleme

19.05.2018 Kraniyal MRG:

- 16/01/2018 tarihli kraniyal MRG ile karşılaştırıldığında sol oksipital bölgede izlenen periferinden kontrastlanan toksoplazmoz odağında kontrastlanmanın kısmen azaldığı dikkati çekmektedir. Diğer görünümler olgunun eski tarihli tetkiki ile karşılaştırıldığında benzerdir. Tarif edilen lezyon dışında yeni gelişen patolojik kontrastlanma saptanmadı.
- Sonuç: 16/01/2018 tarihli kraniyal MRG ile karşılaştırıldığında sol oksipital bölgede izlenen kontrastlanmanın kısmen azaldığı dikkati çekmektedir: tedaviye parsiyel yanıt

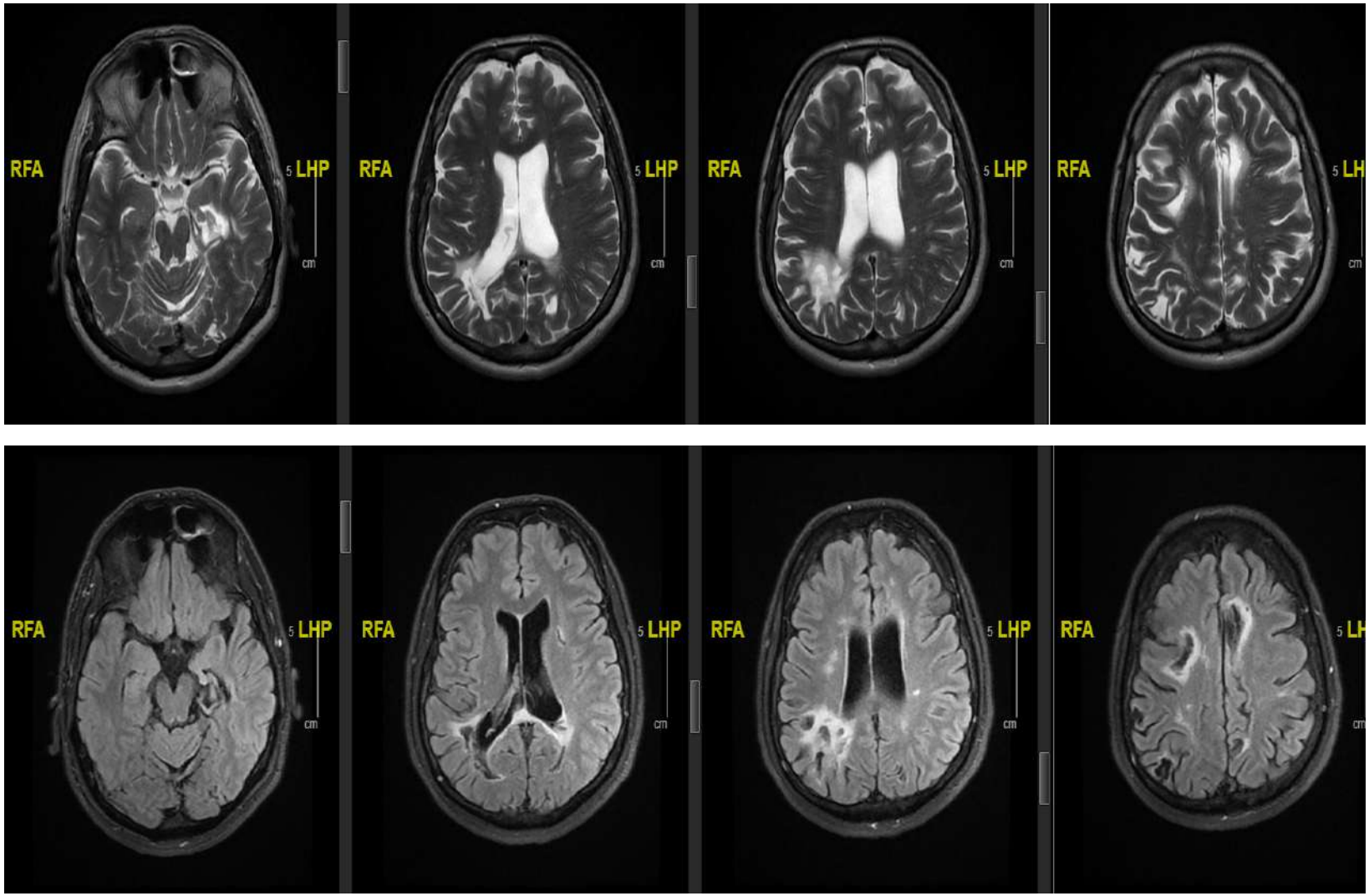

19 Mayıs 2018 tarihli kraniyal MRG: 16/01/2018 tarihli kraniyal MRG ile karşılaştırıldığında sol oksipital bölgede izlenen periferinden kontrastlanan toksoplazmoz odağında kontrastlanmanın kısmen azaldığı dikkati çekmektedir: tedaviye parsiyel yanıt

15.09.2018 Kraniyal MRG:

- 19/05/2018 tarihli kranial MRG ile karşılaştırıldığında sol oksipital bölgede izlenen periferinden kontrastlanan toksoplazmoz odağında kontrastlanmanın kısmen azaldığı dikkati çekmektedir. Diğer görünümler olgunun eski tarihli tetkiki ile karşılaştırıldığında benzerdir. Tarif edilen lezyon dışında yeni gelişen patolojik kontrastlanma saptanmadı
- Sonuç: 19/05/2018 tarihli kraniyal MRG ile karşılaştırıldığında sol oksipital bölgede izlenen kontrastlanmanın kısmen azaldığı dikkati çekmektedir: tedaviye parsiyel yanıt

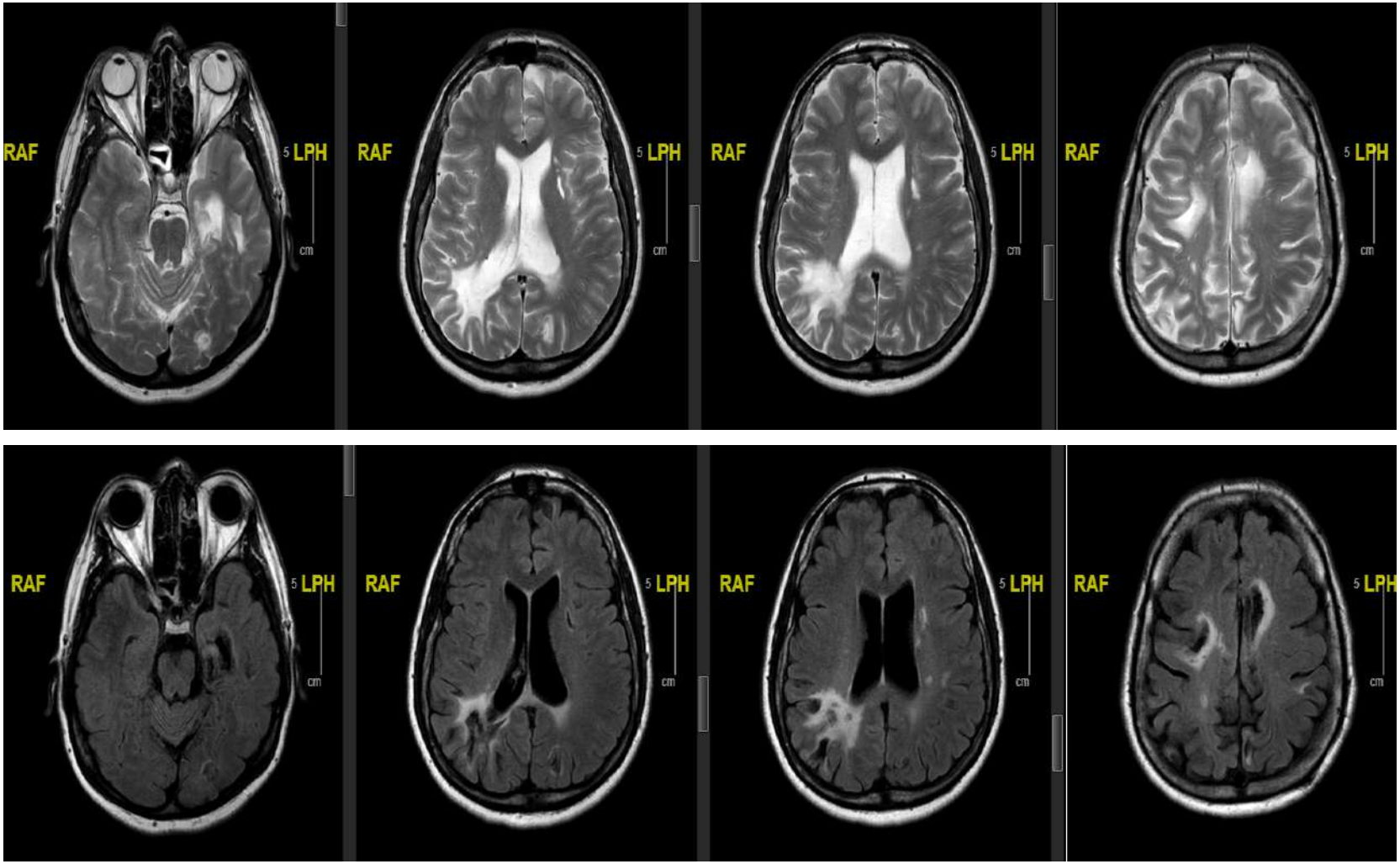

15 Eylül 2018 tarihli kraniyal MRG: 19/05/2018 tarihli kraniyal MRG ile karşılaştırıldığında sol oksipital bölgede izlenen kontrastlanmanın kısmen azaldığı dikkati çekmektedir: tedaviye parsiyel yanıt

Görüntüleme

18.03.2019 Kraniyal MRG: Olgunun tetkiki 15.09.2018 tarihli kranial MR incelemesi ile karşılaştırmalı olarak değerlendirilmiştir

- Sol oksipital bölgede periferinden kontrast tutan toksoplazmoz odağı benzer boyut ve görünümdedir. Her iki serebral hemisferde dağınık yerleşimli T1A imajlarda hipo, T2A imajlarda hiperintens sekel alanlar benzer şekilde izlenmektedir. Difüzyon ağırlıklı sekanslarda difüzyon kısıtlaması gösteren lezyon saptanmamıştır. Korpus kallosum splenium düzeyinde sekel değişiklikler benzer şekildedir. Hipofiz glandı normaldir
- Sonuç: 15.09.2018 tarihli tetkiki ile karşılaştırıldığında anlamlı fark saptanmamıştır

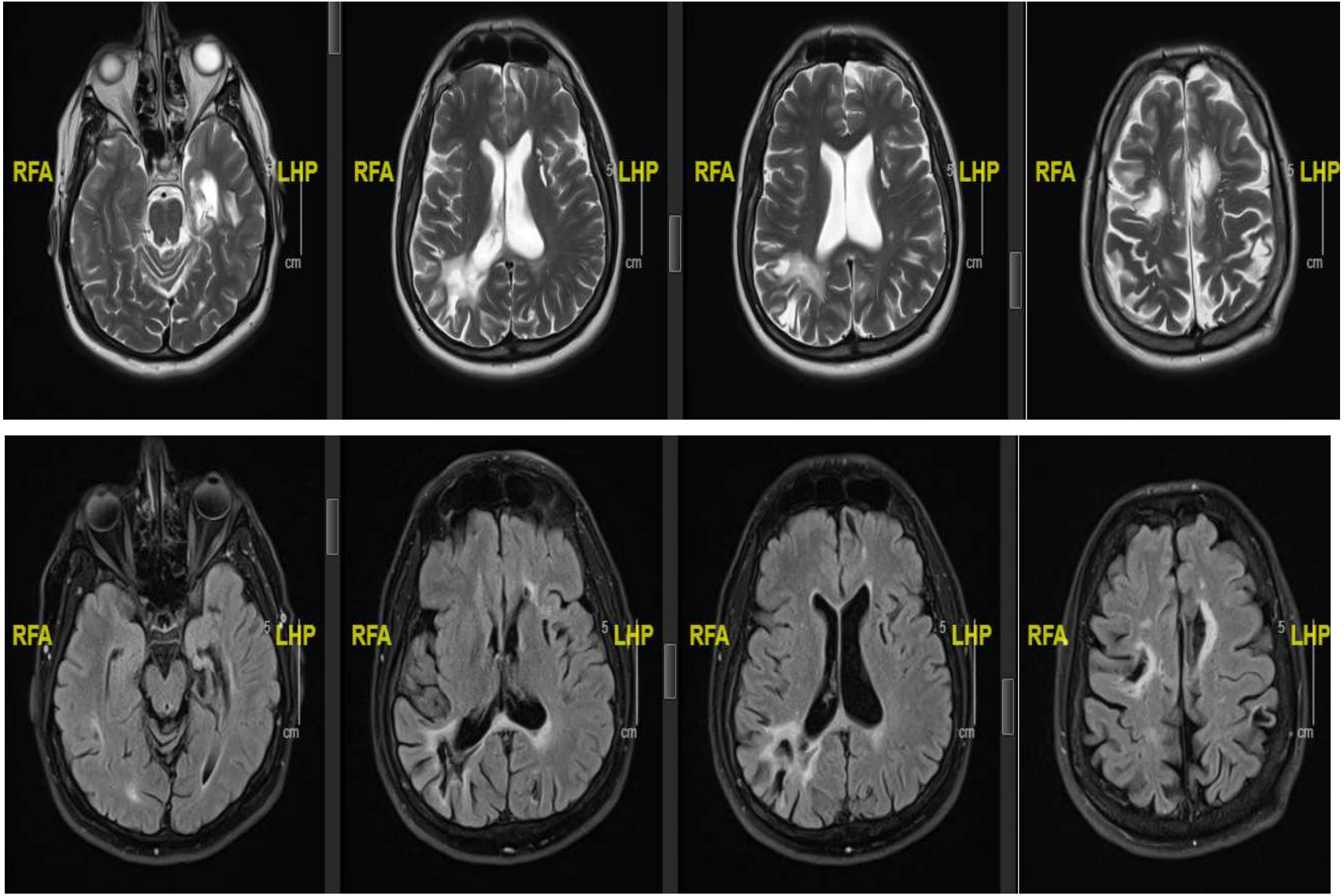

18.03.2019 tarihli kraniyal MRG'sinde sol oksipital bölgede periferinden kontrast tutan toksoplazmoz odağı benzer boyut ve görünümde

04.11.2019

- HIV RNA: <70 IU/mL
- CD4 T lenfosit: 651 hücre/µL

- Genvoya
- TMP/SMX
- Okumakta güçlük devam ediyor

Olgu-2

- 27 yaşında erkek hasta
- 15 gün önce başlayan sol kol ve bacakta koreiform hareketler ile başvurmuş
- Kranial MRG: Etrafında ödem olan talamik kitle
- Hastaya deksametazon 2x4 mg PO başlanmış ve operasyon planı ile Beyin Cerrahisi Kliniği'ne yatırılmış
- Preoperatif tetkiklerinde yüksek titrede Anti-HIV pozitifliği saptanması üzerine tarafımıza danışıldı

Anamnez

- 8 yıl önce inguinal herni nedeniyle opere
- Alkol kulllanımı var
- 4-5 ay önce şüpheli cinsel ilişki?
- Ara ara ishal atakları
- Son 4 ayda istemsiz kilo kaybı(10 kg)
- Son 1-2 aydır üst solunum yolu enfeksiyonu nedeniyle sık oral antibiyotik kullanımı

Fizik Muayene

- Genel durumu iyi, şuur açık, oryante ve koopere
- Ateş 36°C, KH: 88/dk, TA: 110/60 mmHg
- Sol kol ve bacakta sürekli koreiform hareketler mevcut
- Nörolojik muayenesinde ense sertliği ve taraf bulgusu yok
- Derin tendon refleksleri normoaktif

- Anti-HIV pozitif
- CD4+ T hücre 42/mm^3
- HIV-1 RNA 618.949 IU/ml
- Toksoplazma IgG(+)
- Toksoplazma IgM(-)

Görüntüleme

- 30.12.2018 Kraniyal MRG: Sağ talamus ve serebral pedinkül arasında lokalize yaklaşık 12 mm boyutlarında halkasal kontrastlanma tutan difüzyon MRG de belirgin difüzyon kısıtlanması gösteren lezyon dikkati çekmektedir. Lezyon çevresinde yaygın ödem bulguları mevcuttur

- 31.12.2018 MR Spektroskopi, Difüzyon ve Perfüzyon MRG: Tümöral bulgular saptanmamıştır (Toksoplazmoz? Tüberkülom?)

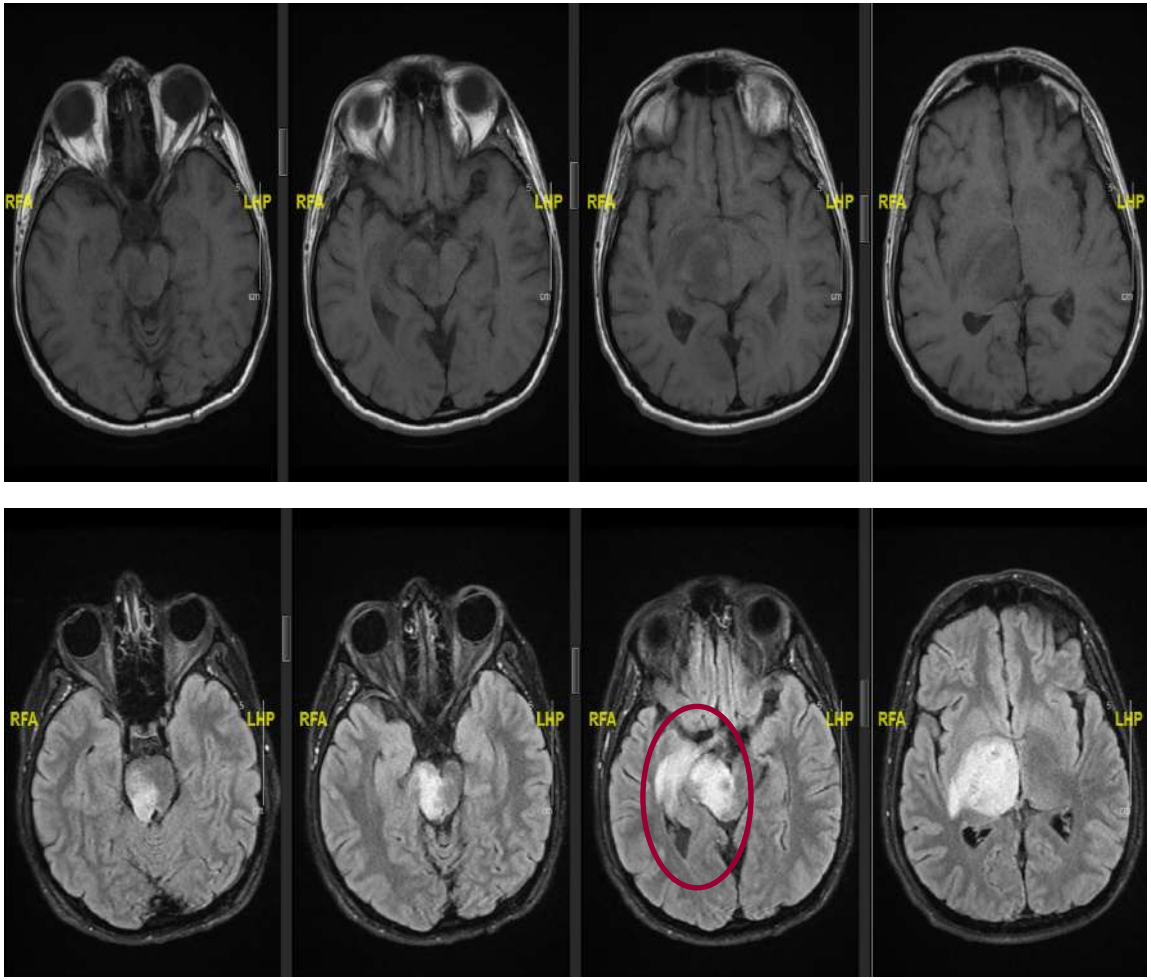
RFA
LHP
RFA
LHP
RFA
LHP
RFA
LHP
RFA
LHP
RFA
LHP
RFA
LHP
RFA
LHP

- Nöroradyoloji konseyinde lezyon ön planda Toksoplazmoz ile uyumlu olarak değerlendirildi ve operasyondan vazgeçildi
- 17.01.2019: Toksoplazmoz ve Kriptokok menenjiti ön tanısı ile TMP/SMX 3x2 ampul IV ve flukonazol 2x400 mg IV yükleme sonrası 1x400 mg IV idame başlanarak kliniğimize alındı
- Antiepileptik tedavisi ile ilaç etkileşimleri dikkate alınarak Tivicay + Truvada başlandı(8.2.2019)

- KİBAS ve herniasyon riski nedeniyle hastaya lomber ponksiyon yapılamadı
- Tedavi altında koreiform hareketlerinde artma
  - Nöroloji tarafından antiepileptik tedavisi yeniden düzenlendi
- IRIS düşünülerek deksametazon başlandı
- BAL'da *Candida krusei* ve *Aspergillus fumigatus*
- Solunum sıkıntısı olan hastada flukonazol tedavisi 37.gününde kesilerek lipozomal amfoterisin-B 3 mg/kg/gün IV başlandı

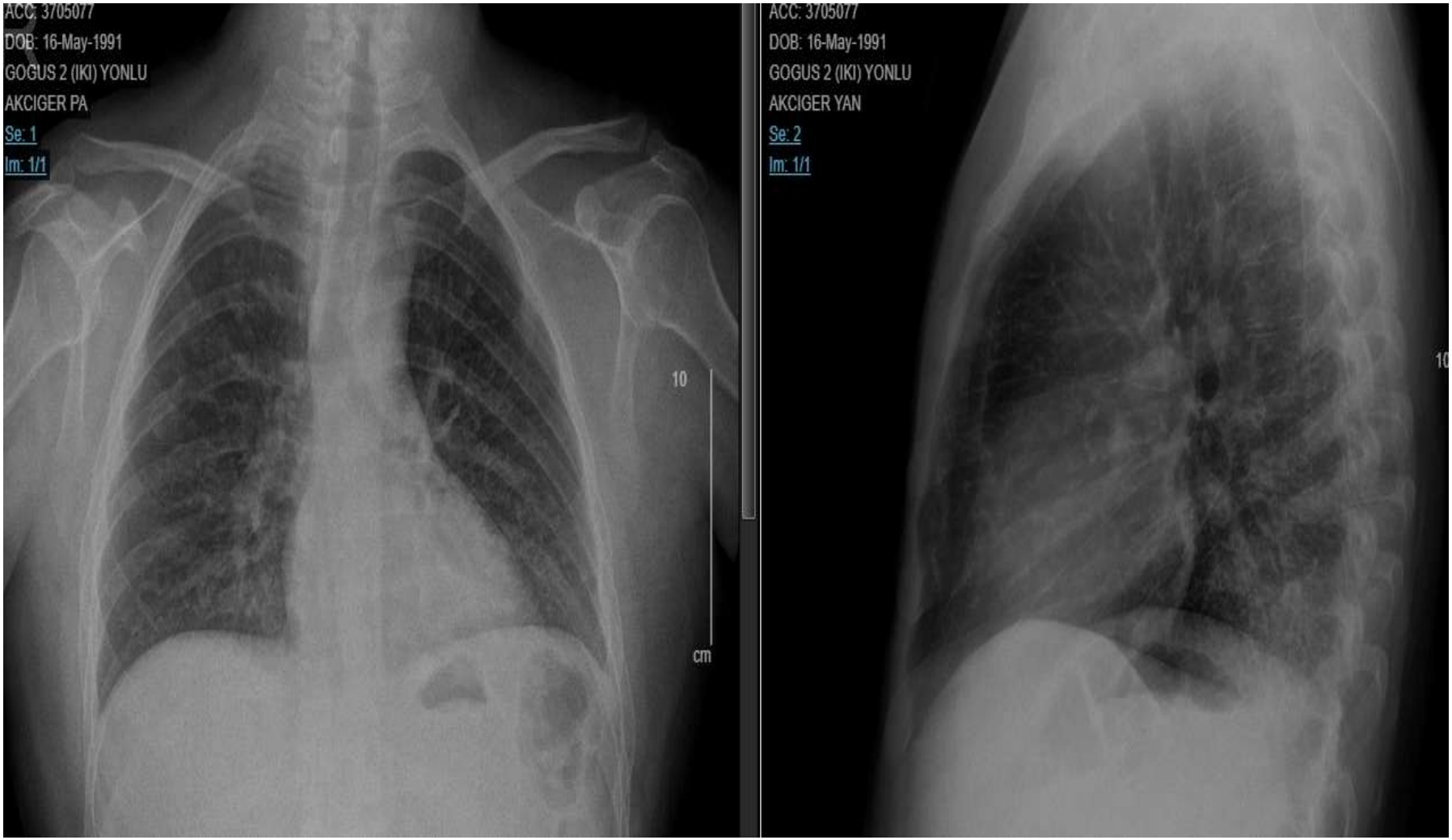

12 Mart 2019 tarihli akciğer grafisi

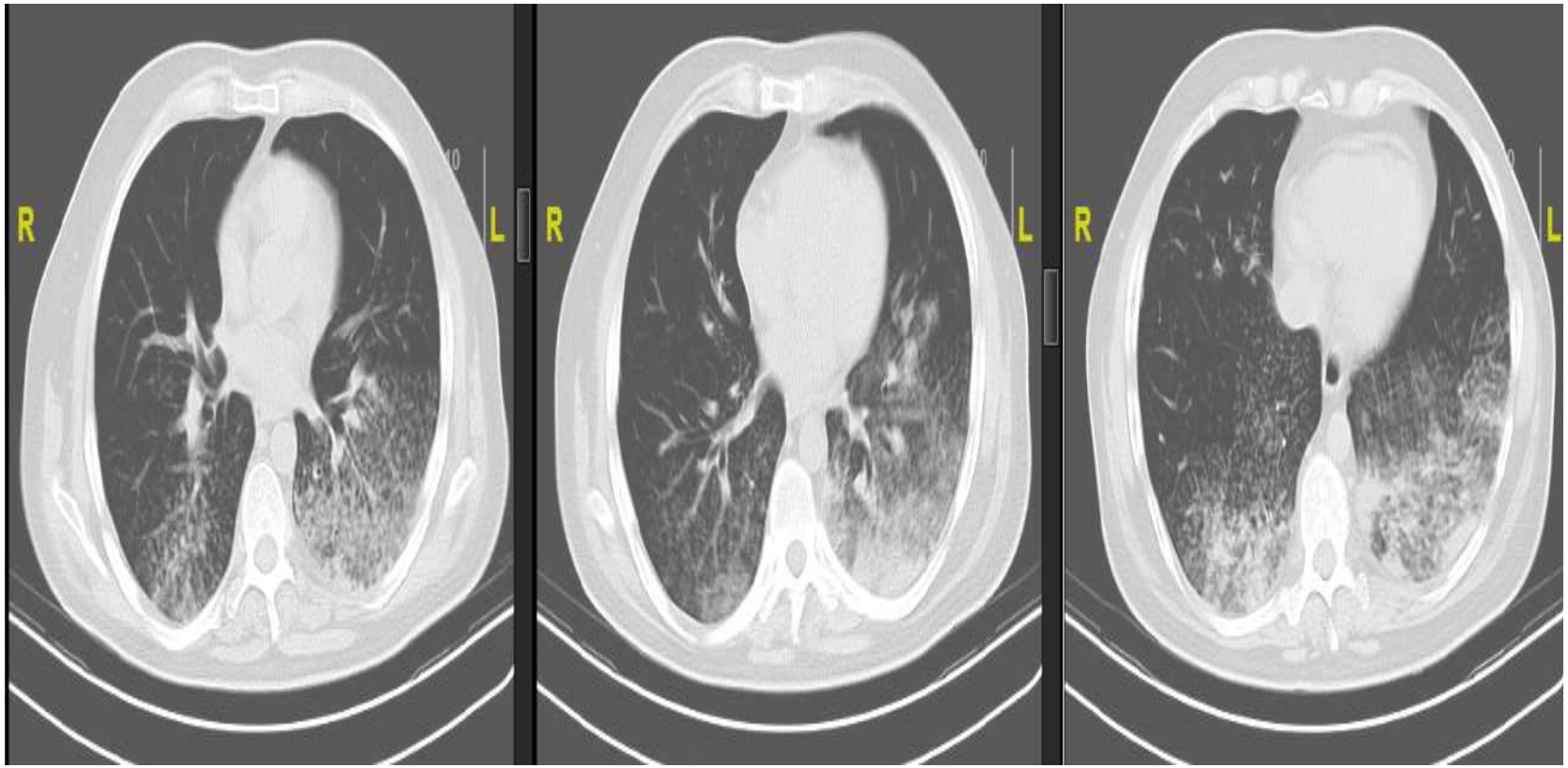

12 Mart 2019 tarihli Toraks Bilgisayarlı Tomografisi(BT)'nde her iki akciğer alt lob bazal kesimde multipl asiner-buzlu cam dansitesinde nodüller, sol akciğer alt lob bazal kesiminde konsolide görünüm

- Kan CMV DNA: 21,332 k/mL olan ve yutma güçlüğü olan hastaya CMV özefajiti ön tanısıyla gansiklovir 2x5mg/kg İV başlandı

- TMP/SMX 51, gansiklovir 38, lipozomal amfoterisin-B 15. günündeyken makülopapüler ilaç reaksiyonu nedeniyle tedavisine ara verildi

- Döküntüleri gerilediğinde TMP/SMX 4x2 DS tablet başlandı ve alerjik reaksiyon gözlenmeyen hasta taburcu edildi
- TMP/SMX tablet ile bulantı kusması olduğundan tedavisi kesildi
- Klindamisin 3x600 mg PO + Azitromisin 1x1000 mg PO başlandı(8.5.2019)
- 6 aydır Klindamisin ve Azitromisin kullanmakta
- Koreiform hareketlerinde belirgin azalma mevcut

Combination of Clindamycin and Azithromycin as Alternative Treatment for *Toxoplasma gondii* Encephalitis

Daisuke Shiojiri, Ei Kinai, Katsuji Teruya, Yoshimi Kikuchi, Shinichi Oka

Author affiliation: National Centre for Global Health and Medicine, Tokyo, Japan

DOI: https://doi.org/10.3201/eid2504.181689

Current standard therapies for toxoplasmic encephalitis often cause severe adverse events. A 57-year-old HIV-positive man in Japan who had toxoplasmic encephalitis but was intolerant to trimethoprim/sulfamethoxazole, pyrimethamine, sulfadiazine, and atovaquone was successfully treated with the combination of clindamycin and azithromycin. This drug combination can be an alternative treatment for this condition.

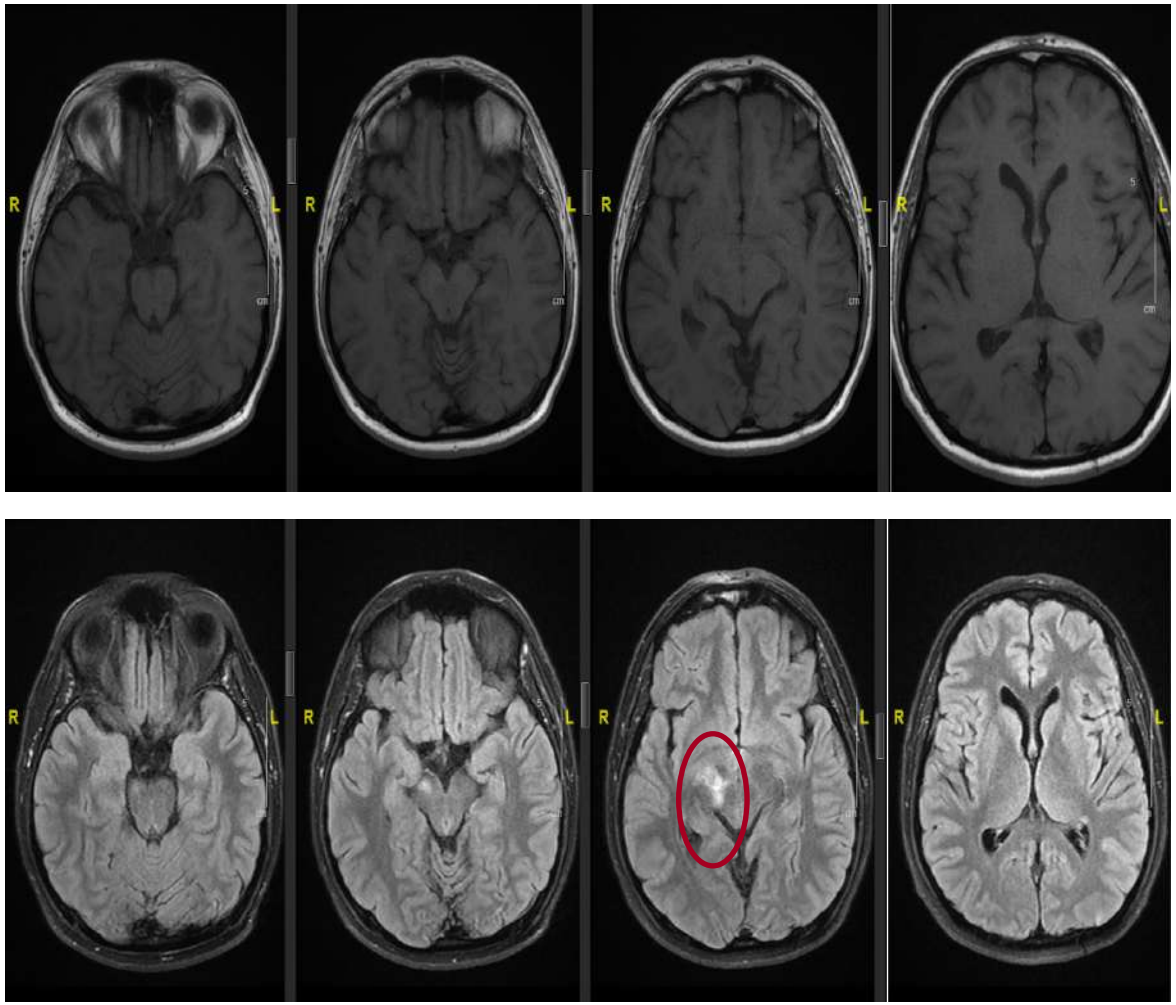

26 Ağustos 2019 tarihli kraniyal MRG’sinde sağ subtalamik bölgede halkasal kontrast tutan ve anteriorunda nodül şeklinde kontrast tutan lezyonların boyutlarında belirgin küçülme dikkati çekmekte

08.05.2019

-CMV DNA: 27 kopya/mL

08.10.2019

-HIV-1 RNA: 123 IU/mL

-CD4+ T lenfosit: 328 hücre/µL

26.11.2019

-Kontrol kraniyal MRG planlandı

-Tedaviye uyum konusunda uyarı yapıldı

-Klindamisin + Azitromisin

-Tivicay + Truvada

Toksoplazmoz

Toxoplasmosis

Hüsnü PULLUKÇU[a]

[a]Enfeksiyon Hastalıkları ve Klinik Mikrobiyoloji AD, Ege Üniversitesi Tıp Fakültesi, İzmir

Yazışma Adresi/*Correspondence:* Hüsnü PULLUKÇU
Ege Üniversitesi Tıp Fakültesi, Enfeksiyon Hastalıkları ve Klinik Mikrobiyoloji AD,

ÖZET Toksoplazmoz *Toxoplasma gondii*'nin etkeni olduğu bir parazitozdur. Bu parazit insan vücudunda eritrositler hariç tüm hücreleri ve hayati organları tutabilir. Toksoplazma enfeksiyonu akut veya kronik, semptomatik veya asemptomatik seyredebilir. Genellikle asemptomatik enfeksiyonlar görülür. Ancak gebe ve immünsüprese hastalarda ağır klinik tablolar yapabilir. Konjenital toksoplazmoz ise ilk trimesterde spontan düşüklere, ölü doğumlara ve erken doğumlara neden olabilir. Annenin tedavi edilmesi konjenital enfeksiyon gelişme riskini %60 oranında azaltmaktadır. Bununla birlikte gebelerde toksoplazmoz tanısının konması oldukça zordur. Asemptomatik geçirilmiş enfeksiyonlar, testlerin yorumunun zor olması halen problemlere yol açmaktadır. Bu bölümde enfeksiyonun genel özellikleri, toksoplazma tanısında kullanılan testler ve tedavi alternatifleri irdelenmiştir.

Anahtar Kelimeler: Toksoplazma; toksoplazmoz; *toxoplasma gondii*; avidite

Turkiye Klinikleri J Inf Dis-Special Topics 2015;8(2)

TABLO 1: Erişkinlerde saptanan toksoplazma seropozitiflik oranları.

			ELISA pozitifliği				
Araştırıcı	**Merkez/yıl**	**Olgu Sayısı**	**Ig G**	**Ig M**	**IFA pozitifliği**	**Sabin-Feldman**	**Kaynak**
Kuk S	Elazığ/1999-2003	4908	1522 (31,01)	38 (0,77)	-	-	13
Ertuğ S	İzmir/2000	546	232 (42,49)	-			14
Babür C	Ankara/2000	101				38 (37,6)	15
Kayran İE	Manisa/2000-2001	295	91 (30,84)	2 (0,68)	91 (30,84)		16
Demirci M	Isparta/2001	612	202 (33,3)	17 (2,01)			17
Yaman S	Aydın/2002	483	144 (29,8)	18 (2,6)	** 79/263	-	18
Dayangaç N	İzmir/2002-2003	3450	1585 (45,94)	102 (2,9)	1585 (45,94)		19
Güleşçi E	Edirne/2002-2003	80	48 (60)	0	52 (65)		20
Türk M	İzmir/2003	1270	552 (43,46)	49* (2,59)	-	-	21
Özbaş G	İzmir/2003-2004	1511	389 (25)	11 (0,7)			22
Canpolat A	Hatay/2005	329	137 (41,64)	9 (2,73)			23
Babür C	Ankara/2005	414				176 (42,5)	24
Oğuztürk H	Sivas/2005	138	56 (40,57)	0			25
Aycan ÖM	Malatya/2001-2007	4132	1534 (37,1)	54 (1,3)	1534 (37,1)		26
Korkmaz İ	Sivas/2006	142	56 (32,4)	0			27
Yazar S	Kayseri/2006	385	75 (19,5)	9 (2,33)	78 (20,25)	9 (2,33)	28
Tamer GS	Kocaeli/2008	338	61 (18,04)				29
Yaman O	Kayseri/2008	628	-	-	236 (37,58)		30
Tansel Ö	Edirne/2008	96	33 (34,4)	-			31
Dirim D¶	İzmir/2007	4049	1445 (35,7)	97 (2,4)	1502 (37,1)		
Dirim D¶	İzmir/2008	3522	1269 (36)	61 (1,7)	1273 (36,1)		
TOPLAM	1999-2009	27429	9431/26286 (35,87)	456/23795 (1,91)	4793/16724 (28,65)	223/900 (24,77)	

* 12 HIV olumlu hastanın sonucu çıkarılmıştır.

** IFAT 263 hastada çalışılmıştır.

¶ Derya Dirim. Yayınlanmamış veri (Ege Üniversitesi Tıp Fakültesi, Parazitoloji AD, İzmir)

HIV/AIDS Hastalarında *Toxoplasma gondii* IgG Seroprevalansı

Toxoplasma gondii IgG Seroprevalence in Patients with HIV/AIDS

Sevtap Şenoğlu, Zuhal Yeşilbağ, Özlem Altuntaş Aydın, Hayat Kumbasar Karaosmanoğlu, Kadriye Kart Yaşar

Bakırköy Dr. Sadi Konuk Eğitim ve Araştırma Hastanesi, Enfeksiyon Hastalıkları ve Klinik Mikrobiyoloji, İstanbul, Türkiye

Cite this article as: Şenoğlu S, Yeşilbağ Z, Altuntaş Aydın Ö, Kumbasar Karaosmanoğlu H, Kart Yaşar K. Toxoplasma gondii IgG Seroprevalence in Patients with HIV/AIDS. Turkiye Parazitol Derg 2018; 42(3): 175-9.

ÖZ

Amaç: HIV/AIDS hastalarında toksoplazmoz sık görülebilen fırsatçı infeksiyonlardandır ve yaşamı tehdit eden ensefalit, pnömoni gibi tablolara neden olabilir.

Yöntemler: Anti-HIV pozitifliği ile Ocak 2006-Ağustos 2017 yılları arasında polikliniğimize başvuran, Western Blot testi ile HIV enfeksiyonu doğrulanan hastalar çalışma kapsamına alınmıştır. Hastaların demografik verileri, CD4+ T lenfosit sayıları, *T. gondii* IgG ve *T. gondii* IgM değerleri retrospektif olarak hasta dosyalarından elde edilmiştir.

Bulgular: Hastalarımızın hiçbirinde *T. gondii* IgM tespit edilmezken 267'sinde (%43,5) *T. gondii* IgG antikoru pozitif saptanmıştır. *T. gondii* IgG pozitiflik oranı bulaşın homoseksüel temas olduğu düşünülen MSM (men who have sex with men) hastalarda %37,6, heteroseksüel hastalarda %48,4 olarak saptanmıştır. MSM hastalarımızın %42,6'sı, heteroseksüellerin %21'i üniversite mezunudur. Bu yüksek eğitimli olgulardan MSM olanların sadece %33,6'sında *T. gondii* IgG pozitif iken, heteroseksüel olanlarda bu oran %42,3'dür.

Sonuç: Çalışmamızda özellikle eğitimli, MSM hastalarda yüksek seronegatiflik dikkat çekicidir. Bu durum; seronegatif hastalara primer enfeksiyondan korunma önlemlerinin mutlaka vurgulanmasının önemini ve hemen daima latent enfeksiyonun reaktivasyonu sonucu gelişip mortal seyredebilen ensefalit tablosu nedeniyle uygun hastalara profilaksi başlanmasının, tanı esnasında *T. gondii* seropozitifliğinin değerlendirilmesi gerekliliğini ortaya koymaktadır.

Toksoplazma Ensefaliti(TE)

- Latent doku kistlerinin reaktivasyonu
- CD4+ T hücre < 50-100/mm^3 ise risk yüksek
- CD4+ T hücre > 200/mm^3 ise risk düşük
- Etkili profilaksi yoksa, seropozitiflerde risk %30
- Reaktivasyonun olduğu en sık sistem: MSS
- HIV ile ilişkili SSS hastalığının en sık nedeni
- HAART ve PCP profilaksisi(TMP/SMX)
  - -1.3/1000 hasta yılı(1998-2002)
  - -0.5/1000 hasta yılı(2003-2007)

Albarillo F, O'Keefe P. Curr Neurol Neurosci Rep 2016
Bowen LN et al. Nature 2016
DHHS Guideline 2019

Toksoplazma Ensefaliti(TE)

- Toxo-IgG negatif bir hastada TE riski
  -Primer infeksiyon
  -Latent hastalığın reaktivasyonu (saptanabilir düzeyde Ab üretmeyen)
  -Kullanılan testin yeterince duyarlı olmaması

DHHS Guideline 2019

Klinik

- Serebral abseler
  - -En sık klinik tablo
  - -Subakut(semptomlar birkaç haftada oluşur)
  - -Fokal nörolojik bulgular
  - -Birden çok serebral abseler
  - -Bazal ganglionlar daha çok tutulur
  - -Hareket bozuklukları
- Diffüz ensefalit
  - -Nadir
  - -Genel, fokal olmayan semptomlar(konfüzyon, kognitif bozukluklar, kişilik bozuklukları)
  - -BOS: Hafif mononükleer pleositoz, protein artışı, normal veya azalmış glikoz

Bowen LN et al. Nature 2016

Klinik

- Fokal ensefalit
  - -Baş ağrısı(%55)
  - -Konfüzyon(%52)
  - -Ateş(%47)
- Fokal nörolojik defisit(%69)
  - -Nöbetler
  - -Hemiparezi
  - -Hemipleji
  - -Duyu kayıpları
  - -Serebellar tremor
  - -Görme alanı defektleri
  - -Kraniyal sinir tutulumları
  - -Afazi

Albarillo F, O'Keefe P. Curr Neurol Neurosci Rep 2016

Tanı

- Klinik + SSS görüntülemesinde bir veya birden fazla kitle lezyonları + BOS'ta *Toxoplasma gondii* saptanması
- CD4+ T hücre < 100/mm^3, Toxo IgG(+), Radyolojik bulgular var ise %90 TE
- Uygun tedaviye rağmen ilk 2 hafta içinde klinik ve radyolojik yanıt yok ise beyin biyopsisi
- Seroloji: IgG1 veya IgG4 TE'de pozitif
- BOS-PCR: Duyarlılık %50-68.8, özgüllük %96-100
- Toxo-IgG negatif atipik olgularda beyin biyopsisi

Albarillo F, O'Keefe P. Curr Neurol Neurosci Rep 2016
Bowen LN et al. Nature 2016
DHHS Guideline 2019

BOS İncelemesi

- Toxo PCR
- Sitoloji
- Kültür
- Kriptokok Ag
- Tbc PCR
- EBV PCR
- JCV PCR

DHHS Guideline 2019

Ayırıcı Tanı

- Lenfoma
- PML(Beyaz cevher, kontrast tutmaz, kitle etkisi)
- IRIS
- TB
- Kriptokok menenjiti
- Diğer fungal infeksiyonlar
- Chagas Hastalığı
- Piyojenik beyin abseleri(IVDU)

DHHS Guidelines 2019

Görüntüleme

- Birden çok halkasal boyanma gösteren lezyonlar
- Bazal ganglionlar, talamus ve/veya dentat nükleus
- Gri-Beyaz cevher birleşiminde
- MRG daha duyarlı
- PET: TE ile primer SSS Lenfoması ayırıcı tanısı

Albarillo F, O'Keefe P. Curr Neurol Neurosci Rep 2016

Bowen LN et al. Nature 2016

Curr Neurol Neurosci Rep (2016) 16: 10
DOI 10.1007/s11910-015-0603-8

Opportunistic Neurologic Infections in Patients with Acquired Immunodeficiency Syndrome (AIDS)

Fritzie Albarillo[1,2,3] · Paul O'Keefe[4]

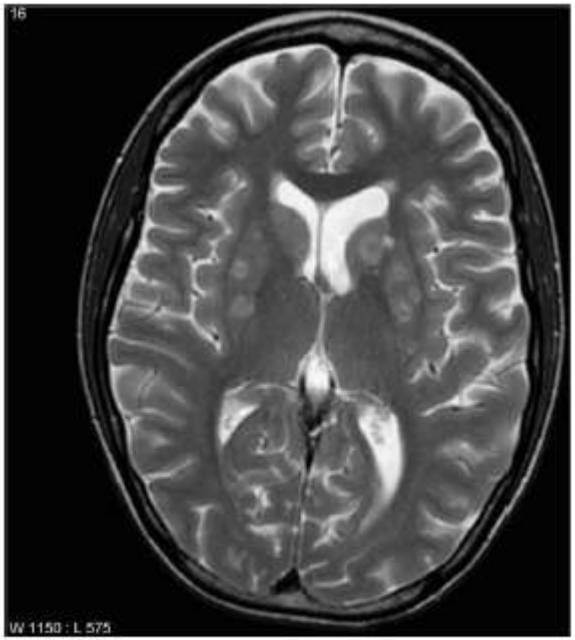

Fig. 1 Brain MRI: axial FLAIR image of a patient with toxoplasmosis showing multiple ring-enhancing lesions in the basal ganglia and *gray-white* matter junction. Photo courtesy of Dr. Frank Gaillard http://radiopaedia.org/articles/neurotoxoplasmosis

Fig. 2 Brain MRI: coronal T1-weighted image of a patient with toxoplasmosis showing multiple ring-enhancing lesions in the basal ganglia and *gray-white* matter junction. Photo courtesy of Dr. Frank Gaillard http://radiopaedia.org/articles/neurotoxoplasmosis

Serebral Toksoplazmozla Başvuran ve Bu Sırada Tanı Konulan HIV/AIDS Olgusu

Cerebral Toxoplasmosis as the Presenting Manifestation of HIV/AIDS

Ayşe Oğuz-Ayarcı[1], Reşit Mıstık[1], Hicran Akın[1], Bahattin Hakyemez[2], Safiye Helvacı[1], Halis Akalın[1], Barbaros Oral[1]

[1]Uludağ Üniversitesi, Tıp Fakültesi, İnfeksiyon Hastalıkları ve Klinik Mikrobiyoloji Anabilim Dalı, Bursa, Türkiye

[2]Uludağ Üniversitesi, Tıp Fakültesi, Radyoloji Anabilim Dalı, Bursa, Türkiye

Özet

HIV infeksiyonunun seyri sırasında fırsatçı infeksiyonlar sık olarak görülür. Toksoplazmoz AIDS hastalarında ensefalite neden olan ve intraserebral kitle lezyonu yapabilen fırsatçı bir infeksiyondur. Bu yazıda önceden sağlıklı 41 yaşında bir erkek hastada ortaya çıkan ve ilk kez serebral toksoplazmoza bağlı denge bozukluğuyla kendini gösteren bir HIV/AIDS olgusu sunulmuştur.
Klinik Dergisi 2011; 24(1): 62-4.

Abstract

During the course of HIV infection, opportunistic infections are common. Toxoplasmosis is an opportunistic infection that can cause encephalitis and intracerebral mass lesions in HIV/AIDS patients. We report a previously healthy 41-year-old man with balance disorder due to cerebral toxoplasmosis as the presenting manifestation of HIV/AIDS.
Klinik Dergisi 2011; 24(1): 62-4.

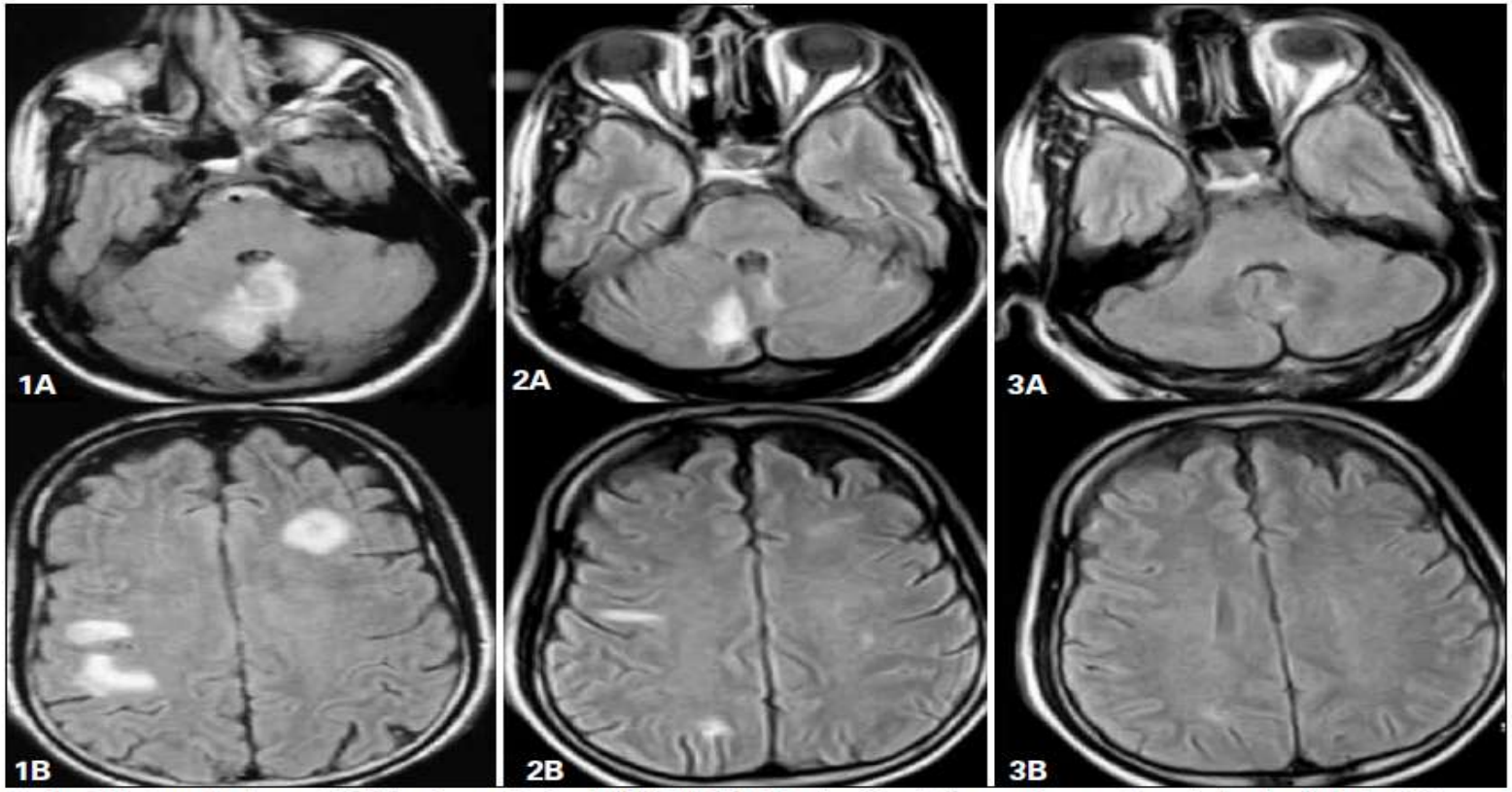

Resim 1. Hastanın başlangıçtaki, birinci ve yedinci aydaki FLAIR MR bulguları. Serebellar vermis ve sağ serebellar hemisferde (1A) ve sol frontal derin beyaz cevher ve sağ pariyetal derin/subkortikal beyaz cevherde (1B) multipl, düzensiz sınırlı, hiperintens lezyonlar izlenmektedir. Bir ay sonraki görüntülerde (2A ve 2B) lezyonlarda belirgin regresyon izlenirken, bundan altı ay sonraki görüntülerde (3A ve 3B) tama yakın gerileme dikkati çekmektedir.

Guidelines for the Prevention and Treatment of Opportunistic Infections in Adults and Adolescents with HIV

Recommendations from the Centers for Disease Control and Prevention, the National Institutes of Health, and the HIV Medicine Association of the Infectious Diseases Society of America

Recommendations for Preventing and Treating *Toxoplasma gondii* Encephalitis (page 1 of 2)

Preventing 1st Episode of *Toxoplasma gondii* Encephalitis (Primary Prophylaxis)

Indications for Initiating Primary Prophylaxis:

- *Toxoplasma* IgG positive patients with CD4 count <100 cells/mm^3 **(AII)**

Note: All the recommended regimens for preventing 1st episode of toxoplasmosis are also effective in preventing PCP.

Preferred Regimen:

- TMP-SMX 1 DS PO daily **(AII)**

Alternative Regimens:

- TMP-SMX 1 DS PO three times weekly **(BIII)**, *or*
- TMP-SMX SS PO daily **(BIII)**, *or*
- Dapsone[a] 50 mg PO daily + (pyrimethamine 50 mg + leucovorin 25 mg) PO weekly **(BI)**, *or*
- (Dapsone[a] 200 mg + pyrimethamine 75 mg + leucovorin 25 mg) PO weekly **(BI)**, *or*
- Atovaquone[b] 1500 mg PO daily **(CIII)**, *or*
- (Atovaquone[b] 1500 mg + pyrimethamine 25 mg + leucovorin 10 mg) PO daily **(CIII)**

Indication for Discontinuing Primary Prophylaxis:

- CD4 count >200 cells/mm^3 for >3 months in response to ART **(AI)**; *or*
- Can consider if CD4 count is 100-200 cells/mm^3 and HIV RNA levels remain below limits of detection for at least 3-6 months **(BII)**.

Indication for Restarting Primary Prophylaxis:

- CD4 count <100 to 200 cells/mm^3 **(AIII)**

Guidelines for the Prevention and Treatment of Opportunistic Infections in Adults and Adolescents with HIV

Recommendations from the Centers for Disease Control and Prevention, the National Institutes of Health, and the HIV Medicine Association of the Infectious Diseases Society of America

- CD4+ T hücresi < 100mm^3 ise primer profilaksi
- CD4+ T hücresi > 200 mm^3, > 3 ay ise veya CD4+ T hücresi 100-200/mm^3 ve HIV-1 RNA 3-6 ay saptama limitinin altında ise kesilebilir

Recommendations for Preventing and Treating *Toxoplasma gondii* Encephalitis (page 2 of 2)

Treating *Toxoplasma gondii* Encephalitis

Preferred Regimen **(AI)**:

- Pyrimethamine 200 mg PO once, followed by dose based on body weight:

  Body weight ≤60 kg:

  - pyrimethamine 50 mg PO daily + sulfadiazine 1000 mg PO q6h + leucovorin 10–25 mg PO daily (can increase to 50 mg daily or BID)

  Body weight >60 kg:

  - pyrimethamine 75 mg PO daily + sulfadiazine 1500 mg PO q6h + leucovorin 10–25 mg PO daily (can increase to 50 mg daily or BID)

Note: if pyrimethamine is unavailable or there is a delay in obtaining it, TMP-SMX should be used in place of pyrimethamine-sulfadiazine **(BI)**. For patients with a history of sulfa allergy, sulfa desensitization should be attempted using one of several published strategies **(BI)** Atovaquone should be administered until therapeutic doses of TMP-SMX are achieved **(CIII)**.

Alternative Regimens:

- Pyrimethamine (leucovorin)[c] plus clindamycin 600 mg IV or PO q6h **(AI)**; preferred alternative for patients intolerant of sulfadiazine or who do not respond to pyrimethamineb-sulfadiazine; must add additional agent for PCP prophylaxis, *or*
- TMP-SMX (TMP 5 mg/kg and SMX 25 mg/kg) (IV or PO) BID (BI), *or*
- Atovaquone[b] 1500 mg PO BID + pyrimethamine (leucovorin)[c] (BII), *or*
- Atovaquone[b] 1500 mg PO BID + sulfadiazined **(BII)**, *or*
- Atovaquone[b] 1500 mg PO BID **(BII)**, *or*

Total Duration for Treating Acute Infection:

- At least 6 weeks **(BII)**; longer duration if clinical or radiologic disease is extensive or response is incomplete at 6 weeks
- After completion of the acute therapy, all patients should be continued on chronic maintenance therapy as outlined below

Guidelines for the Prevention and Treatment of Opportunistic Infections in Adults and Adolescents with HIV

Recommendations from the Centers for Disease Control and Prevention, the National Institutes of Health, and the HIV Medicine Association of the Infectious Diseases Society of America

- Uygun tedaviye %90 hastada 14 günde yanıt
- Akut infeksiyon tedavisi en az 6 hafta olmalı(klinik ve radyolojik iyileşme varsa)
- Klinik ağır ve radyolojik olarak geniş bir tutulum varsa daha uzun süreli tedavi
- Steroidler dikkatli kullanılmalı
- Lenfoma da steroid tedavisine yanıt verir
- Profilaktik antikonvülsan verilmemeli
- IRIS nadir
- Tedaviye yanıt yoksa beyin biyopsisi

Chronic Maintenance Therapy for *Toxoplasma gondii* Encephalitis

Preferred Regimen:

- Pyrimethamine 25–50 mg PO daily + sulfadiazine 2000–4000 mg PO daily (in 2 to 4 divided doses) + leucovorin 10–25 mg PO daily **(AI)**

Alternative Regimen:

- Clindamycin 600 mg PO q8h + (pyrimethamine 25–50 mg + leucovorin 10–25 mg) PO daily **(BI)**; must add additional agent to prevent PCP **(AII)**, *or*
- TMP-SMX DS 1 tablet BID **(BII)**, *or*
- TMP-SMX DS 1 tablet daily **(BII)**, *or*
- Atovaquone[b] 750–1500 mg PO BID + (pyrimethamine 25 mg + leucovorin 10 mg) PO daily, *or*
- Atovaquone[b] 750–1500 mg PO BID + sulfadiazine 2000–4000 mg PO daily (in 2 to 4 divided doses) **(BII)**, *or*
- Atovaquone[b] 750–1500 mg PO BID **(BII)**

Discontinuing Chronic Maintenance Therapy:

- Successfully completed initial therapy, remain asymptomatic of signs and symptoms of TE, and CD4 count >200 cells/mm^3 for >6 months in response to ART **(BI)**

Criteria for Restarting Secondary Prophylaxis/Chronic Maintenance

- CD4 count <200 cells/mm^3 **(AIII)**

Other Considerations:

- Adjunctive corticosteroids (e.g., dexamethasone) should only be administered when clinically indicated to treat a mass effect associated with focal lesions or associated edema **(BIII)**; discontinue as soon as clinically feasible.
- Anticonvulsants should be administered to patients with a history of seizures **(AIII)** and continued through at least through the period of acute treatment; anticonvulsants **should not be used** as seizure prophylaxis **(BIII)**.

Toxoplasma gondii Encephalitis

Primary prophylaxis			
Start: if CD4 count < 200 cells/µL, or CD4 percentage < 14%, oral thrush, or relevant concomitant immunosuppression (see above) **Stop:** if CD4 count > 100 cells/µL and HIV-VL undetectable over 3 months			
	Drug	**Dose**	**Comments**
Preferred prophylaxis	**TMP-SMX**	800/160 mg x 3/week po or 400/80 mg qd po or 800/160 mg qd po	All regimens are also effective against PcP
Alternative prophylaxis	**atovaquone suspension**	1500 mg qd po (with food)	
	dapsone **+ pyrimethamine** **+ folinic acid**	200 mg/week po 75 mg/week po 25-30 mg/week po	Check for G6PD-deficiency
	atovaquone suspension **+ pyrimethamine** **+ folinic acid**	1500 mg qd po (with food) 75 mg/week po 25-30 mg/week po	
Treatment			
Treat 6 weeks, then secondary prophylaxis until CD4 count > 200 cells/µL and HIV-VL undetectable over 6 months **Diagnosis:** **Definitive diagnosis:** clinical symptoms, typical neuroradiology AND cytological / histological detection of organism in tissue **Presumptive diagnosis:** clinical symptoms, typical neuroradiology AND response to empirical treatment. It is the standard in most clinical settings			

	Drug	Dose	Comments
Preferred therapy	**pyrimethamine** **+ sulfadiazine** **+ folinic acid**	Day 1: 200 mg qd po, **then** • If ≥ 60 kg; 75 mg qd po • If < 60 kg: 50 mg qd po • If ≥ 60 kg: 3000 mg bid po/iv • If < 60 kg: 2000 mg bid po/iv 10-15 mg qd po	Monitor for myelotoxicity of pyrimethamine, mostly neutropenia Sulfadiazine is associated with crystalluria and may lead to renal failure and urolithiasis. Good hydration is essential. Check renal function and urine sediment for microhematuria and crystalluria
Alternative therapy	**pyrimethamine** **+ clindamycin** **+ folinic acid**	Day 1: 200 mg qd po, **then** • If ≥ 60 kg: 75 mg qd po • If < 60 kg: 50 mg qd po 600-900 mg qid po/iv 10-15 mg qd po	Monitor for myelotoxicity of pyrimethamine, mostly neutropenia Additional PcP prophylaxis is necessary, where required
	or **TMP-SMX**	5 mg TMP/kg bid iv/po 25 mg SMX/kg bid iv/po	Preferred intravenous regimen if oral route not possible
	or **pyrimethamine** **+ atovaquone** **+ folinic acid**	Day 1: 200 mg qd po, **then** If ≥ 60 kg; 75 mg qd po If < 60 kg: 50 mg qd po 1500 mg bid po (with food) 10-15 mg qd po	Monitor for myelotoxicity of pyrimethamine, mostly neutropenia
	or **sulfadiazine** **+ atovaquone**	• If ≥ 60 kg: 3000 mg bid po/iv • If < 60 kg: 2000 mg bid po/iv 1500 mg bid po (with food)	Sulfadiazine is associated with crystalluria and may lead to renal failure and urolithiasis. Good hydration is essential. Check renal function and urine sediment for microhematuria and crystalluria
	or **pyrimethamine** **+ azithromycin** **+ folinic acid**	Day 1: 200 mg qd po, then • If ≥ 60 kg; 75 mg qd po • If < 60 kg: 50 mg qd po 900-1200 mg qd po 10-15 mg qd po	Monitor for myelotoxicity of pyrimethamine, mostly neutropenia

Secondary prophylaxis / Maintenance therapy			
Stop: if CD4 count > 200 cells/µL and HIV-VL undetectable over 6 months			
	Drug	**Dosage**	**Comments**
Regimens listed are alternatives	**sulfadiazine** **+ pyrimethamine** **+ folinic acid**	2000-3000 mg bid - qid po 25-50 mg qd po 10-15 mg qd po	
	or **clindamycin** **+ pyrimethamine** **+ folinic acid**	600 mg tid po 25-50 mg qd po 10-15 mg qd po	Additional PcP prophylaxis is necessary
	or **atovaquone suspension** **+ pyrimethamine** **+ folinic acid**	750-1500 mg bid po (with food) 25-50 mg qd po 10-15 mg qd po	
	or **atovaquone suspension**	750-1500 mg bid po (with food)	
	or **TMP-SMX**	800/160 mg bid po	

Olgu-3

- 19 yaşında kadın hasta
- 16.08.2013’de acil servise getirilmiş
- Öksürük, balgam (2 aydır)
- Şuur bozukluğu (1 haftadır)

Özgeçmiş

- Azerbaycan’da yaşıyor
- Nefrolitiyazis- Açık piyelolitotomi (7 yıl önce) ve 1 ünite kan transfüzyonu?
- Akciğer tüberkülozu? (20 gündür tüberküloz tedavisi alıyor)
- Hasta menenjit ön tanısı ile konsülte edildi

Fizik Muayene

- GD kötü, şuur kapalı, ağrılı uyarana yanıt yok
  - Ense sertliği yok
- Ateş:36.7 ^{0}C, KH:118/dk, TA:110/60 mm Hg
- KVS: Taşikardik, ek ses yok
- SS: Doğal
- Batın: Defans-rebound yok

Balgam İncelemesi

- Boyasız incelemede özellik yok
- Gram boyamada 2-3 lökosit, 4-5 epitel
- AARB negatif
- Kültür: NÜSYF

- Akciğer grafisi: Sağ parakardiyak alanda dansite artışı
- Kraniyal BT: Serebral hemisferler, pons ve serebellum normaldir. Bazal ganglionlarda ödem izlenmektedir. Kontrastlı MRG önerilir

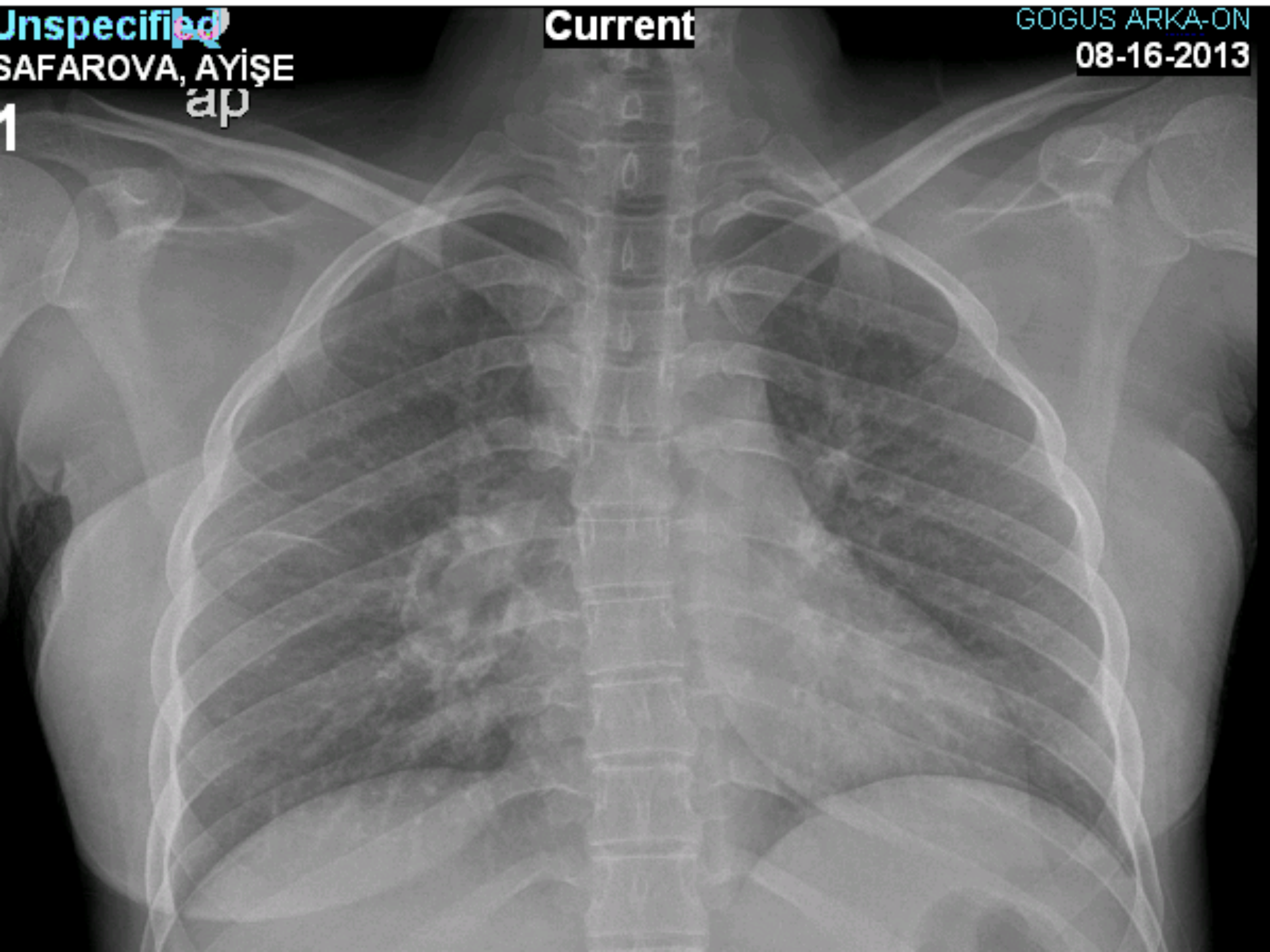
Unspecified
SAFAROVA, AYİŞE
1
ap
Current
GOGUS ARKA-ON
08-16-2013

Toraks BT

- Sağ akciğer alt lob süperior segmentte yaklaşık 4 cm çapında içerisinde hava-sıvı seviyesi bulunan kaviter lezyon (immünsüpresif hastada atipik mikobakteriyel enf? Tbc? Kriptokok enf?)
- Sol akciğer alt lob lateral bazal segmentte milimetrik boyutlu nonspesifik nodül
- Sağda 2.5 cm, solda minimal plevral efüzyon
- Mediastende üst ve alt trakeal, perikarinal ve subkarinal bölgede en büyüğü 1.5 cm olan lenf nodları

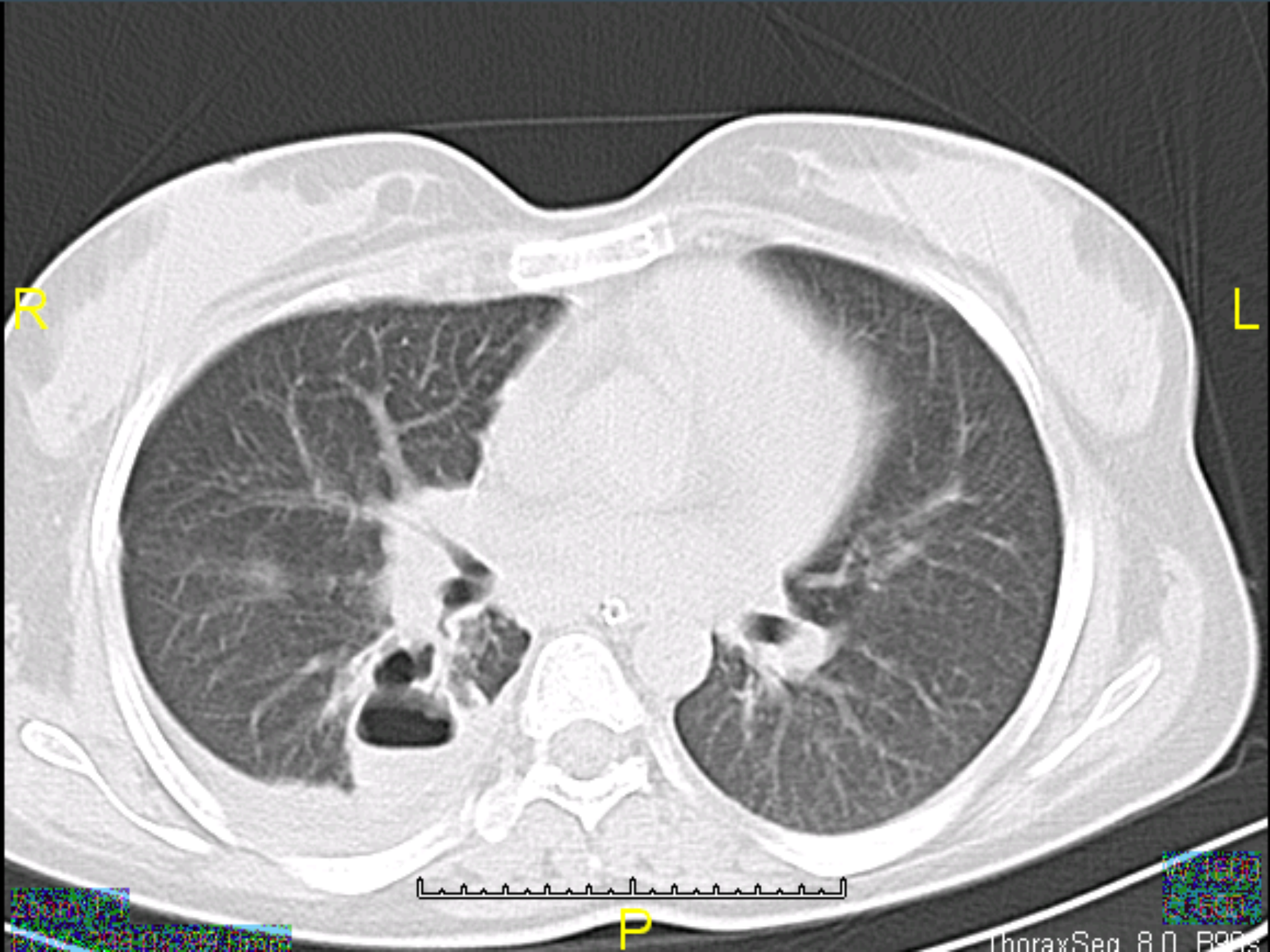
R
L
P
ThoraxSeq 8.0 B80s

- Kraniyal MRG: Bilateral kaudat nükleusta, putamende, globus pallidusta, talamuslarda, bilateral serebral pedinkülde, hipokampüslerde ve sağ frontal, kortikal, subkortikal milimetrik boyutlu kistik natürde lezyonlar izlendi

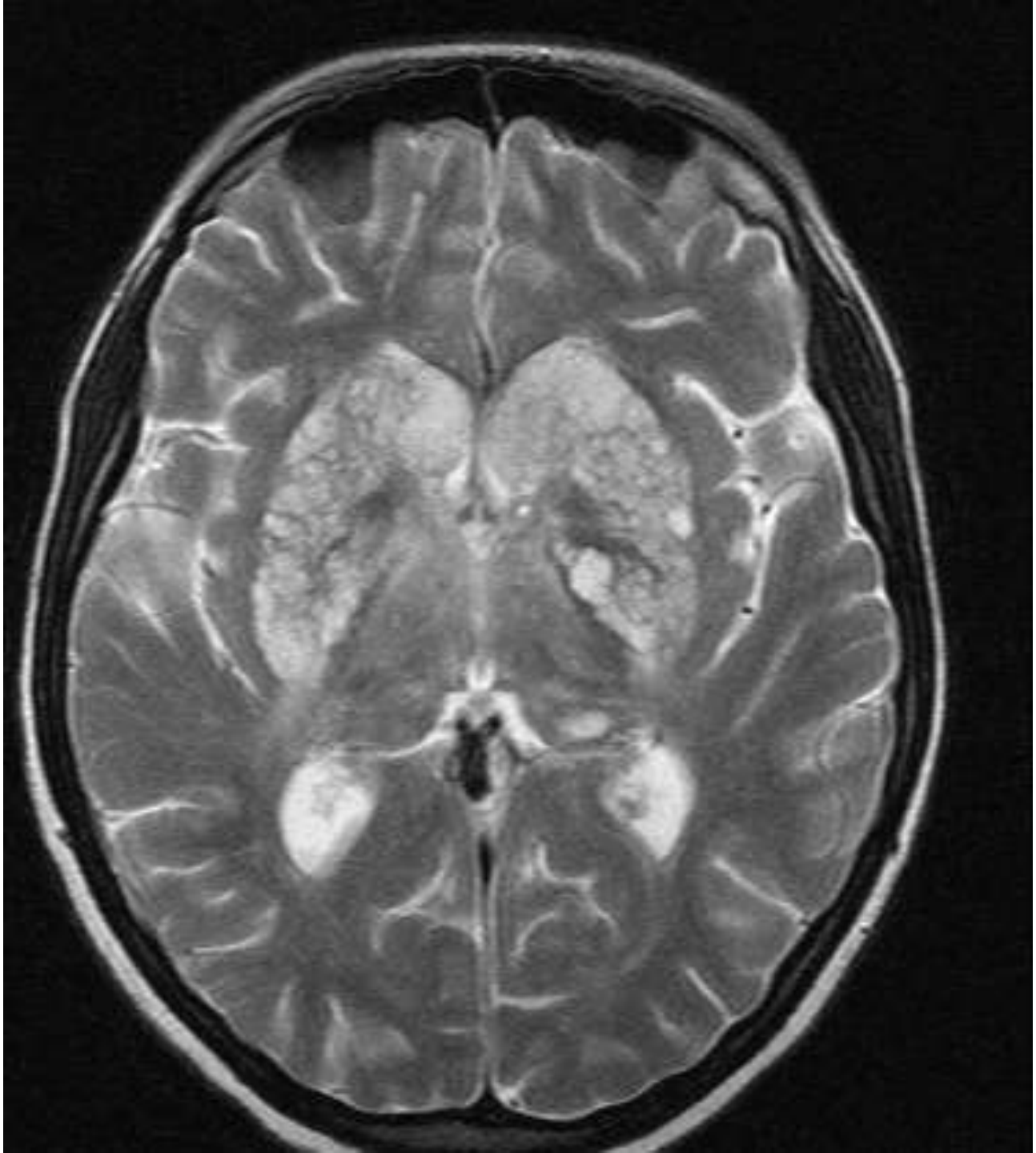

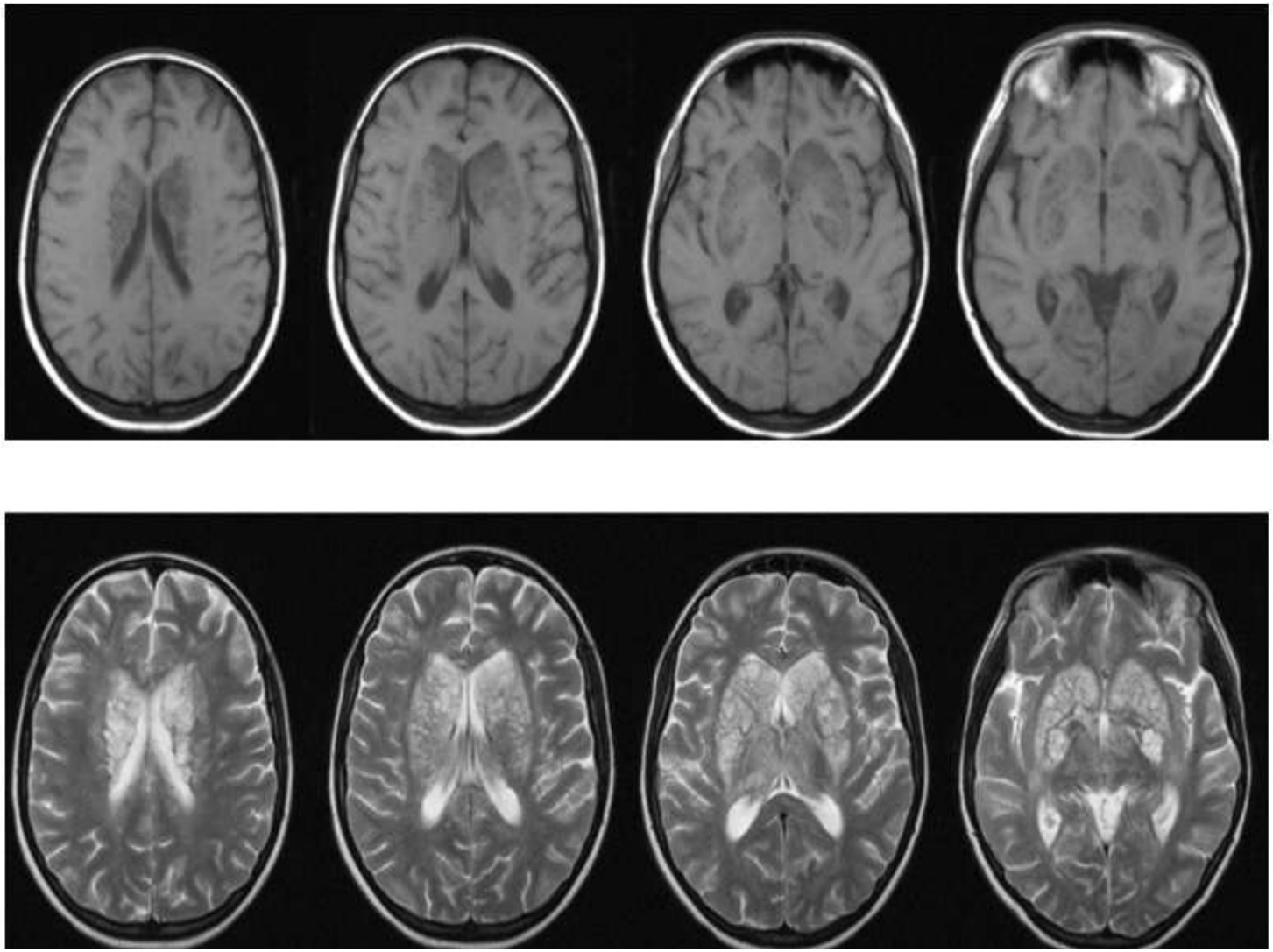

- Kriptokok menenjiti ve tüberküloz menenjiti ön tanıları ile beyin omurilik sıvısı (BOS) incelemesi için lomber ponksiyon yapıldı
- BOS incelemesinde BOS berrak görünümlü olup, basıncı normal
- BOS hücre sayımında
  - 10 lökosit/mm^3 (%100 mononükleer)
  - 10 eritrosit/mm^3
  - BOS glikozu/eş zamanlı kan glikozu: 42 / 96 mg/dl
  - Protein: 48 mg/dl
  - Laktat dehidrogenaz (LDH): <30 IU/L
  - Klorür: 135 meq/L
- BOS Gram boyalı incelemesinde nadir lökosit, mantar hif ve sporları ve gram pozitif koklar görülmüş

- Anti-HIV pozitif
- Fungal menenjit ön tanısı ile klasik amfoterisin B 1 mg/kg/gün ve pnömoni? ön tanısı ile ampisilin/sulbaktam 4x1.5 gr IV başlandı ve 17.08.2013 tarihinde Enfeksiyon Hastalıkları Kliniği'ne yatırıldı
- Klasik amfoterisin B tedavisi alırken titreme ve taşikardisi olması üzerine alerjik reaksiyon düşünülüp kesildi
- Lipozomal amfoterisin B ile de hastada benzer klinik tablo olması nedeni ile flukonazol 2x400 mg IV şeklinde antifungal tedavisine devam edildi

- HIV-1 RNA 272.533 IU/mL
- CD4+ T lenfosit 46 hücre/mm^3
- TMP/SMX (profilaksi)
- Cilt lezyonlarında gerileme
- Ampisilin/Sulbaktam tedavisi 10. günde kesildi
- Flukonazol tedavisinin 4. haftasında antiretroviral tedavi Truvada + Stocrin

- 16.08.2013 tarihinde alınan BOS'da *Cryptococcus neoformans* üredi

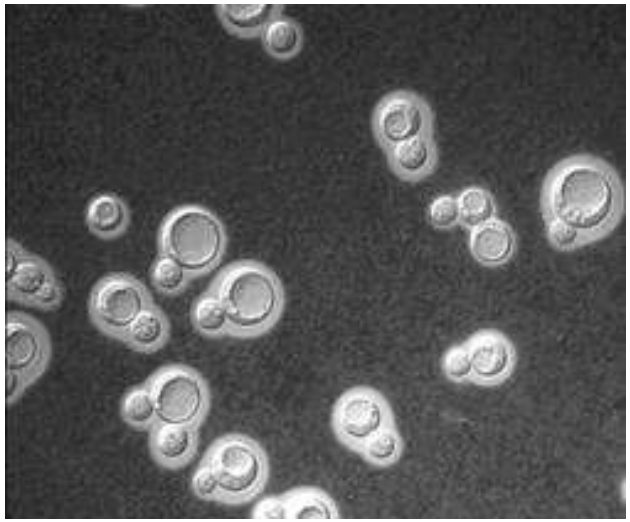

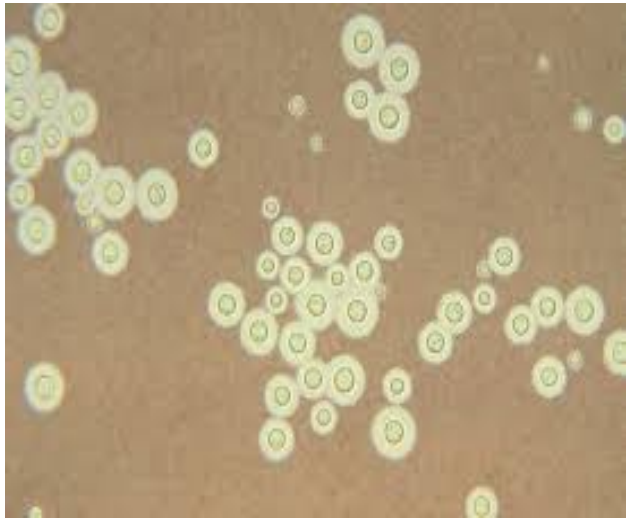

Figura 1. *Cryptococcus neoformans* in standard Staib agar.

- L-AmB tedavisi tekrar başlandı
- İnfüzyonun 1. saatinde alerjik reaksiyon (ateş, titreme, taşikardi) ve bunun üzerine L-AmB kesildi

- Flukonazol 2x400 mg /gün IV tedavisine tekrar başlandı

09.09.2013 - Lomber ponksiyon

- BOS hücre sayımında
  - Lökosit:40 /mm^3
  - Eritrosit:70/ mm^3

- Giemsa'da %90 lenfosit

- Gram boyalı incelemede nadir lökosit, bakteri görülmedi

- Mikolojiye gönderilen BOS örneğinin direkt preparatında mantar sporları görülmekle birlikte kültürde üreme olmadı

- Dış merkeze gönderilen HIV direnç testi sonucunda direnç olmadığı öğrenildi

- Antifungal tedavinin birinci ayında kontrol kraniyal MRG çekildi

- Kraniyal MRG (19.09.2013): Önceki incelemede intrakraniyal çeşitli lokalizasyonlarda tarif edilen milimetrik boyutlu ve yaygın yerleşimli kistik lezyonlar sayı ve boyut olarak artış göstermektedir

- Klinik olarak iyi, hemodinamisi stabil
- Oral alım
- Tekerlekli sandalye ile gezebiliyor
- 11.10.2013 Flukonazol dozu azaltıldı: 1x400 mg /gün IV (yaklaşık 2 ay indüksiyon tedavisi)

- 30.10.2013 HIV-1 RNA: 9395 IU/mL (antiretroviral tedavi sonrası birinci ay)

- CD4+ T hücre: 50/mm^3

14.11.2013 lomber ponksiyon (yatışının 3. ayı)

- BOS hücre sayımında
  - Lökosit:10 /mm^3
  - Eritrosit:310/ mm^3
- Giemsa'da %80 lenfosit
- Gram boyalı incelemede nadir lökosit, bakteri görülmedi

- Flukonazol 12. haftasında ve son 1 aydır 400 mg/gün IV alıyor

- Mikolojiye gönderilen BOS örneğinde üreme olmamasına rağmen kan kültürü şişesi ile gönderilen örnekte üreme mevcut
  - Flusitozin temin edilemedi

Flukonazol MİK 8-16 arasında: Sınırda dirençli (doz bağımlı)

- Vorikonazol duyarlı
- AmB duyarlı (alerji)

- Flukonazol dozu 2x400 mg IV olarak değiştirildi
- Klinik ve nörolojik açıdan stabil
- 14.11.2013 BOS’da üreme saptandı
- 28.1.2014 BOS’da üreme saptandı
- 29.1.2014 - 08.02.2014 Flusitozin 100 mg/kg/gün eklendi

25.Mart.2014

- HIV-1 RNA negatif
- CD4+ T hücre 84/mm^3
- Flusitozin geldi ve tekrar flukonazol tedavisine eklendi
- 10.4.2014-1.7.2014 ve 18.9.2014-23.12.2014 tarihleri arasında toplam 6 ay flusitozin verildi
- 1.10.2014: BOS kültüründe mantar üremedi
- 20.5.2015: Exitus

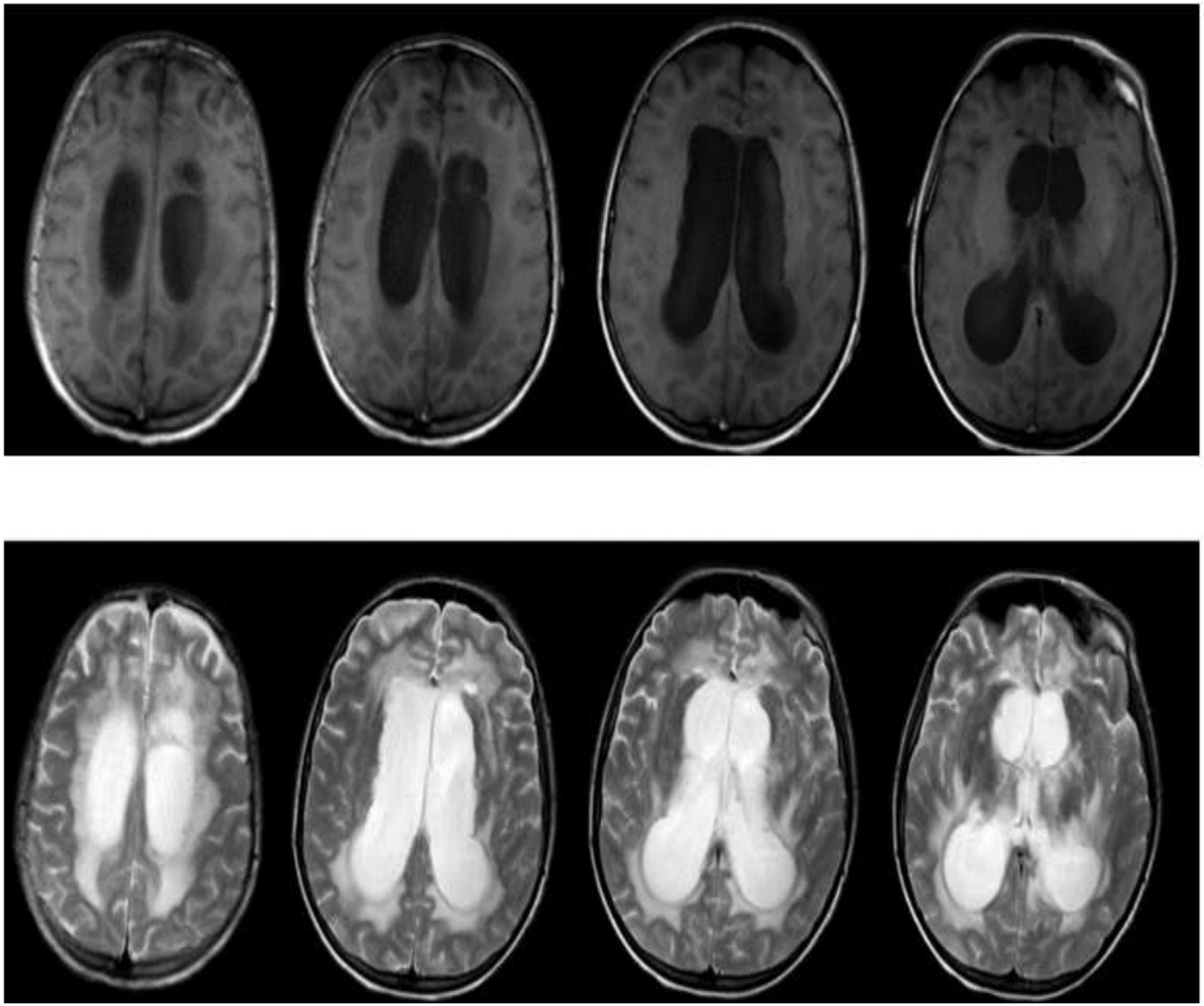

2 Nisan 2015: Kraniyal MRG’de aksiyal görüntülerde ventriküler sistemde dilatasyon, bazal çekirdekler, talamus ve periventriküler bölgede izlenen kontrast tutulumu sergileyen lezyonlar

Kriptokok Menenjiti

- *Cryptococcus neoformans*
- CD4+ T hücre < 100/mm^3
- Solunum yolu ile giriş
- Latent infeksiyonun reaktivasyonu
- Subakut başlar(2-4 hafta)
- Başağrısı, ateş, halsizlik
- KİBAS: Kişilik değişiklikleri, letarji, hafıza kaybı, davranış değişikliği
- Ense sertliği ve fotofobi(%25-33)

Albarillo F, O'Keefe P. Curr Neurol Neurosci Rep 2016

Kriptokok Menenjiti

- LP öncesi kraniyal görüntüleme
- BOS: Mononükleer pleositoz, protein artışı, düşük glikoz
- %25 olguda BOS normal
- Çini mürekkep incelemesi: Erken infeksiyon dönemi ve düşük miktarda mantar varlığında duyarlılık düşüyor
- BOS-polisakkarit antijen: Duyarlılık %93-100, özgüllük %93-98
- Serum-polisakkarit antijen: Duyarlılık %91.4
- BOS mantar kültürü - BOS hacmi - 10 gün
- Artmış İKB(25 cm H_2O)'ın düşürülmesi için boşaltıcı LP ve V-P şant

Le LT, Spudich SS. Semin Neurol 2016
Albarillo F, O'Keefe P. Curr Neurol Neurosci Rep 2016

When to start ART in PLWH with Opportunistic Infections (OIs)

	CD4 count	Initiation of ART	Comments
General recommendation	Any	As soon as possible and within 2 weeks after starting treatment for the opportunistic infection	
Tuberculosis	< 50 cells/µL > 50 cells/µL	As soon as possible and within 2 weeks after starting TB treatment Can be delayed up to 8 weeks after starting TB treatment, especially if difficulties with adherence, drug-drug-interactions or toxicity	A threshold of 100 cells/µL may be more appropriate due to variability in CD4 count assessments CD4 thresholds also apply for TB meningitis – with close monitoring due to increased risk of adverse effects For details, see ART in TB/HIV Co-infection section, page 20
Cryptococcal meningitis	Any	Defer initiation of ART for at least 4 weeks (some specialists recommend a delay of 6-10 weeks in severe cryptococcal meningitis)	
CMV end organ disease	Any	A delay of a maximum of 2 weeks might be considered	Especially for persons with chorioretinitis and encephalitis due to risk of IRIS

CDC - MMWR 2009

- AmB-d + Flusitozin, en az 2 hafta
- Sekonder profilaksi kesilmesi: Klinik olarak stabil ve CD4+ T-lenfosit >200/mm^3
- AmB-d + Flukonazol 400mg/gün > AmB-d
- AmB-d + Flukonazol 400mg/gün < AmB-d + Flusitozin
- Flukonazol + Flusitozin < AmB-d + Flusitozin
- Konsolidasyona geçiş için negatif BOS kültürü ve klinik iyileşme
- POS ve VRC için sınırlı kanıt

Clinical Practice Guidelines for the Management of Cryptococcal Disease: 2010 Update by the Infectious Diseases Society of America

Table 2. Antifungal Treatment Recommendations for Cryptococcal Meningoencephalitis in Human Immunodeficiency Virus–Infected Individuals

Regimen	Duration	Evidence
Induction therapy		
AmBd (0.7–1.0 mg/kg per day) plus flucytosine (100 mg/kg per day)[a]	2 weeks	A-I
Liposomal AmB (3–4 mg/kg per day) or ABLC (5 mg/kg per day, with renal function concerns) plus flucytosine (100 mg/kg per day)[a]	2 weeks	B-II
AmBd (0.7–1.0 mg/kg per day) or liposomal AmB (3–4 mg/kg per day) or ABLC (5 mg/kg per day, for flucytosine-intolerant patients)	4–6 weeks	B-II
Alternatives for induction therapy[b]		
AmBd plus fluconazole	...	B-I
Fluconazole plus flucytosine	...	B-II
Fluconazole	...	B-II
Itraconazole	...	C-II
Consolidation therapy: fluconazole (400 mg per day)	8 weeks	A-I
Maintenance therapy: fluconazole (200 mg per day)[a]	≥1 year[c]	A-I
Alternatives for maintenance therapy[b]		
Itraconazole (400 mg per day)[d]	≥1 year[c]	C-I
AmBd (1 mg/kg per week)[d]	≥1 year[c]	C-I

NOTE. ABLC, amphotericin B lipid complex; AmB, amphotericin B; AmBd, amphotericin B deoxycholate; HAART, highly active antiretroviral therapy.

[a] Begin HAART 2–10 weeks after the start of initial antifungal treatment.

[b] In unique clinical situations in which primary recommendations are not available, consideration of alternative regimens may be made—but not encouraged—as substitutes. See text for dosages.

[c] With successful introduction of HAART, a CD4 cell count ≥100 cells/μL, and low or nondetectable viral load for ≥3 months with minimum of 1 year of antifungal therapy.

[d] Inferior to the primary recommendation.

HIV/AIDS

- İndüksiyon tedavisi
  - AmB -d(0.7-1mg/kg/gün) + Flusitozin (100 mg/kg/gün) - En az iki hafta
- Konsolidasyon tedavisi
  - Flukonazol (400 mg/gün) 8-10 hafta
- Sekonder profilaksi
  - Flukonazol (200 mg/gün)

Perfect JR et al. IDSA Guidelines Clin Infect Dis 2010

Flusitozin

- Bulunması kolay değil
- Bulunamazsa monoterapi yapılabilir
  -Flukonazol
- Flukonazol + Flusitozin > Flukonazol
- Flukonazol + AmB-d
- İndüksiyon tedavisinde AmB-d > Flukonazol
- AmB-d + Flusitozin = AmB-d + Flukonazol 800 mg/gün

Desalermos A et al. Expert Opin Pharmacother 2012

Guidelines for the Prevention and Treatment of Opportunistic Infections in Adults and Adolescents with HIV

Recommendations from the Centers for Disease Control and Prevention, the National Institutes of Health, and the HIV Medicine Association of the Infectious Diseases Society of America

Recommendations for Treating Cryptococcosis (page 1 of 2)

Treating Cryptococcal Meningitis

Treatment for cryptococcosis consists of 3 phases: induction, consolidation, and maintenance therapy.

Induction Therapy (For At Least 2 Weeks, Followed by Consolidation Therapy)

Preferred Regimens:

- Liposomal amphotericin B 3–4 mg/kg IV daily plus flucytosine 25 mg/kg PO QID **(AI)**; *or*
- Amphotericin B deoxycholate 0.7–1.0 mg/kg IV daily plus flucytosine 25 mg/kg PO QID **(AI)**—if cost is an issue and the risk of renal dysfunction is low

Note: Flucytosine dose should be adjusted in renal impairment (see Table 7).

Alternative Regimens:

- Amphotericin B lipid complex 5 mg/kg IV daily plus flucytosine 25 mg/kg PO QID **(BII)**; *or*
- Liposomal amphotericin B 3–4 mg/kg IV daily plus fluconazole 800 mg PO or IV daily **(BIII)**; *or*
- Amphotericin B (deoxycholate 0.7-1.0 mg/kg IV daily) plus fluconazole 800 mg PO or IV daily **(BI)**; *or*
- Liposomal amphotericin B 3–4 mg/kg IV daily alone **(BI)**; *or*
- Amphotericin B deoxycholate 0.7–1.0 mg/kg IV daily alone **(BI)**; *or*
- Fluconazole 400 mg PO or IV daily plus flucytosine 25 mg/kg PO QID **(BII)**; *or*
- Fluconazole 800 mg PO or IV daily plus flucytosine 25 mg/kg PO QID **(BIII)**; *or*
- Fluconazole 1200 mg PO or IV daily alone **(CI)**

Consolidation Therapy (For At Least 8 Weeks, Followed by Maintenance Therapy)

- To begin after at least 2 weeks of successful induction therapy (defined as substantial clinical improvement and a negative CSF culture after repeat LP)

Preferred Regimen:

- Fluconazole 400 mg PO or IV once daily **(AI)**

Alternative Regimen:

- Itraconazole 200 mg PO BID **(CI)**

Maintenance Therapy

Preferred Regimen:

- Fluconazole 200 mg PO for at least 1 year **(AI)**—see below for recommendation of when to stop maintenance therapy

Stopping Maintenance Therapy

*If the Following Criteria are Fulfilled **(BII)**:*

- Completed initial (induction, consolidation) therapy, and at least 1 year on maintenance therapy, *and*
- Remains asymptomatic from cryptococcal infection, *and*
- CD4 count ≥100 cells/μL for ≥3 months and suppressed HIV RNA in response to effective ART

Restarting Maintenance Therapy:

- If CD4 count declines to ≤100 cells/μL **(AIII)**

Treating Non-CNS, Extrapulmonary Cryptococcosis and Diffuse Pulmonary Disease:

- Same treatment as for CNS disease **(BIII)**

Treating Non-CNS Cryptococcosis Focal Pulmonary Disease and Isolated Cryptococcal Antigenemia:

- Fluconazole 400 mg PO daily for 12 months **(BIII)**

Recommendations for Preventing and Treating Cryptococcosis (page 2 of 2)

Other Considerations:

- Addition of flucytosine to amphotericin B has been associated with more rapid sterilization of CSF, decreased risk for subsequent relapse, and improved survival.
- When flucytosine is used, serum levels (if available) should be monitored (2 hours post-dose, after 3–5 doses) and drug concentration should be between 25–100 mg/L).
- Opening pressure should always be measured when a LP is performed. Repeated LPs or CSF shunting are essential to effectively manage symptomatic increased ICP.
- In a randomized, controlled trial, a 6-week course of tapering doses of dexamethasone as adjunctive therapy for cryptococcal meningitis did not improve 10-week survival when compared to placebo, and resulted in a higher rate of adverse events. Corticosteroids should not be routinely used during induction therapy unless it is used for management of IRIS **(AI)**.
- Corticosteroids and mannitol are ineffective in reducing ICP and are NOT recommended **(BII)**.
- Infection due to *C. gattii* should be treated similarly to *C. neoformans* **(BIII)**.
- All the triazole antifungals have the potential to interact with certain antiretroviral agents and other anti-infective agents. These interactions are complex and can be bidirectional. Table 5 lists these interactions and recommends dosage adjustments where feasible.

Key to Acronyms: BID = twice daily; CD4 = CD4 T lymphocyte cell; CNS = central nervous system; CSF = cerebrospinal fluid; ICP = intracranial pressure; IV = intravenous; LP = lumbar puncture; PO = orally; QID = four times a day

Cryptococcosis – disease caused by *Cryptococcus neoformans*

Treatment
Cryptococcal meningitis is the most frequent manifestation of cryptococcosis. Cryptococcal infection can also cause a pneumonitis which may be difficult to distinguish from Pneumocystis pneumonia. Infection may also involve other organs or may be disseminated **Primary prophylaxis:** One large RCT in Africa (the REALITY trial [5] showed that an enhanced infection prophylaxis in severely immunosuppressed persons (< 50 CD4 cells/µL) including INH 12 weeks, fluconazole 100 mg/day for 12 weeks, azithromycin 500 mg/day for 5 days and albendazole 400 mg single dose may decrease overall opportunistic infections (including cryptococcal meningitis) and mortality. Due to the different epidemiology of opportunistic infections in Africa and in Europe these results may not be extrapolated to European countries **Diagnosis:** positive microscopy, OR detection of antigen in serum or CSF OR culture from CSF, blood or urine. Serum cryptococcal antigen should be performed in all newly diagnosed PLWH with CD4 counts < 100 cells/µL. See Pre-emptive therapy below **Treatment (Cryptococcal meningitis and disseminated cryptococcosis)** 14 days induction therapy, then 8 weeks consolidation therapy, then secondary prophylaxis for at least 12 months. Stop, if CD4 count > 100 cells/µL and HIV-VL undetectable over 3 months

	Drug	Dose	Comments
Pre-emptive therapy	**fluconazole**	800 mg qd po for 2 weeks followed by 400 mg qd po for 8 weeks	In case of: - positive cryptococcal serum antigen - asymptomatic individual with CD4 < 100 cells/µL - cryptococcal meningitis, pulmonary or other site infection ruled out
Induction therapy	**liposomal amphotericin B + flucytosine**	3 mg/kg qd iv 25 mg/kg qid po	**14 days** - Perform repeated lumbar puncture (LP), until opening pressure is < 20 cm H_2O: - if CSF culture is sterile, switch to oral regimen - Repeated LPs or CSF shunting are essential to effectively manage increased intracranial pressure which is associated with better survival - Corticosteroids have no effect in reducing increased intracranial pressure, could be detrimental and are contraindicated - Flucytosine dosage must be adapted to renal function - Defer start of cART for at least 4 weeks, since early initiation of cART is associated with decreased survival - Due to substantial nephrotoxicity amphotericin B deoxycholate should only be used, if liposomal amphotericin B is not available. - Flucytosine may not be available in allEuropean countries. Consider replacing it by fluconazole 800 mg qd during the induction phase - In resource-limited settings, a large RCT suggested that one week of amphotericin B + flucytosine or two weeks of fluconazole 1200 mg qd plus flucytosine may be acceptable induction regimens [6]
	or **amphotericin B deoxycholate + flucytosine**	0.7 mg/kg qd iv 25 mg/kg qid po	
Consolidation therapy	**fluconazole**	400 mg qd po (single loading dose of 800 mg on 1st day)	8 weeks. See Drug-drug Interactions between ARVs and Non-ARVs

Secondary prophylaxis / Maintenance therapy			
At least 12 months **Consider to stop:** if CD4 count >100 cells/µL and HIV-VL undetectable over 3 months			
	Drug	**Dose**	**Comments**
	fluconazole	200 mg qd po	See Drug-drug Interactions between ARVs and Non-ARVs

HIV/AIDS – Kriptokok Menenjiti

- 80 hasta ve 4 farklı tedavinin karşılaştırılması
  - -AmB-d 0.7-1 mg/kg + Flusitozin 100 mg/kg
  - -AmB-d 0.7-1 mg/kg +Flukonazol 800 mg
  - -AmB-d 0.7-1 mg/kg + Flukonazol 2x600 mg
  - -AmB-d 0.7-1 mg/kg +Vorikonazol 2x300 mg
- BOS'ta üreme olmaması
- Toplam mortalite 2.haftada 9/78(%12) ve 10.haftada 22(75)%29

Loyse A et al. Clin Infect Dis 2012

Table 1. Baseline Clinical and Laboratory Characteristics and Clinical Outcomes for Treatment Groups 1–4

Characteristics	All patients	Group 1 AmB + 5-FC	Group 2 AmB + FLU 800	Group 3 AmB + FLU 1200	Group 4 AmB + VORI	*P* values
No (%) of men	39 (49)	9 (43)	11 (50)	13 (57)	6 (46)	.83
Age (years)	34 (29–39)	34 (32–39)	32 (29–38)	33 (29–38)	35 (33–40)	.59
Weight (kg)	56 (49–62)	54 (46–63)	56 (48–62)	54 (49–61)	60 (55–64)	.45
No (%) of patients with known HIV	57 (72)	15 (71)	17 (77)	19 (83)	6 (46)	.13
No (%) of patients with abnormal mental status	12 (15)	3 (14)	3 (13)	4 (17)	2 (15)	1.0
No (%) of patients with concurrent tuberculosis at enrollment	24 (30.4)	8 (38.1)	5 (22.7)	11 (47.8)	0 (0)	
CD4 cell count, X 10^6 cells/L	24 (9–43)	13 (6.5–34)	29 (21–70)	24 (9–69)	27 (9–36)	.26
No (%) of patients dosed at AmB 0.7	14(17.7%)	4 (19)	3 (13.6)	5 (20.8)	2 (15.3)	.93
CSF data						
Opening pressure, cmH20	18 (15–35)	29 (17.5–39)	17 (15–25)	18 (15–35)	25.5(15.5–42)	.24
WBC count, cells/mm3	19.5 (0–55.3)	6(0–50)	10 (0–20)	20 (0–68)	30 (20–60)	.21
Baseline fungal burden, logCFU/mL of CSF	4.95 (3.79–5.64)	4.83 (4.35–5.89)	4.95 (3.75–5.46)	5.54 (4.86–5.79)	4.49 (3.48–4.82)	.03
Death, no (%) of patients						
By week 2	9/78 (11.5)	1/20 (5)	3/22 (13.6)	4/23 (17.4)	1/13 (7.7)	.60
By week 10	22/75 (29)	6/20 (30)	7/21 (33.3)	6/22 (27.3)	3/12 (25)	.96

Clinical Infectious Diseases, November 3, 2011

KİBAS Tedavisi

- Boşaltıcı lomber ponksiyon
- LP’ye rağmen devam ederse lomber drenaj/ ventrikülostomi
- Ventriküloperitoneal şant

IRIS -IDSA

- HAART tedavisi sonrası 1-2 ayda IRIS
- Naif hastalarda risk daha fazla
- Antifungal tedaviden 2-10 hafta sonra HAART başlanması
- KİBAS bulguları varsa steroid
  - 0.5-1 mg/kg/gün

Perfect JR et al. IDSA Guidelines Clin Infect Dis 2010

Tüberküloz Menenjit

- Tüberkülozlu hastaların %7-12'sinde
- Ortanca CD4+ T hücresi 126/mm^3
- Yüksek endemisite bölgelerinde menejitler içindeki oranı %27
- Endemik bölgelerde CD4+ T hücre > 200/mm^3 ve Toxo-IgG negatif ise, kitle lezyonlarında tüberkülom ?
- HIV koinfeksiyonu klinik tabloyu değiştirmez
- Xpert MTB/RIF(BOS) duyarlılığı %79.5, özgüllüğü %95.8-99.6
- HIV koinfeksiyonu tedaviyi değiştirmez

Bowen LN et al. Nature 2016
Albarillo F, O'Keefe P. Curr Neurol Neurosci Rep 2016

Diagnosis and Treatment of TB in PLWH

Treatment of TB in PLWH
For standard treatment of TB in PLWH, including appropriate choice of ARVs, see table and ART in TB/HIV Co-infection See online video lectures TB and HIV Co-infection-Part 1 and TB and HIV Co-infection Part 2 from the EACS online course Clinical Management of HIV

Disease	Drug	Dose[i]	Comments*
Susceptible *Mycobacterium tuberculosis* [9]			
Initial phase	**rifampicin** **+ isoniazid** **+ pyrazinamide** **+ ethambutol**	Weight based	**Initial phase** for 2 months, then **Continuation phase** (rifampicin+isoniazid) according to TB type (see below) Possibility to omit ethambutol, if *M. tuberculosis* is known to be fully drug sensitive Preventive steroid therapy may be considered to avoid IRIS
Alternative	**rifabutin** **+ isoniazid** **+ pyrazinamide** **+ ethambutol**	Weight based	**Initial phase** for 2 months, then **Continuation phase** according to TB type (see below) Possibility to omit ethambutol, if *M. tuberculosis* is known to be fully drug sensitive
Continuation phase	**rifampicin/rifabutin** **+ isoniazid** according to TB type		Total duration of therapy: 1. Pulmonary, drug susceptible TB: 6 months 2. Pulmonary TB & positive culture at 8 weeks of TB treatment: 9 months 3. Extrapulmonary TB with CNS involvement or disseminated TB: 9-12 months 4. Extrapulmonary TB with bone/joint involvement and in other sites: 6-9 months

*Intermittent regimens (2 or 3 times per week) are contraindicated in PLWH. Missed doses can lead to treatment failure, relapse or acquired drug resistance [10]

i For dose details, please see separate table TB drug doses, page 117

Table 1. Antiretroviral regimens in TB/HIV co-infection
These recommendations are for PLWH initiating ART with susceptible Mycobacterium tuberculosis infection. When treating MDR-TB or XDR-TB, careful review of DDIs and potential toxicities is mandatory before initiating ART

Regimen	Main requirements	Additional guidance (footnotes)
Recommended regimens with rifampicin		
2 NRTIs + NNRTI		
TDF/FTC or TDF/3TC + EFV TDF/FTC/EFV	At bed time or 2 hours before dinner	I (tenofovir salts) II (EFV: suicidality. HIV2 or HIV-1 group 0)
ABC/3TC +EFV	HLA-B*57:01 negative HBsAg negative HIV-VL < 100,000 copies/mL At bed time or 2 hours before dinner	III (ABC: HLA-B*57:01) II (EFV: suicidality. HIV-2 or HIV-1 group 0)
Alternative regimens with rifampicin		
2 NRTIs + INSTI		
TDF/FTC or TDF/3TC + DTG bid		I (tenofovir salts) IV (DTG: dosing)
TDF/FTC or TDF/3TC + RAL bid		I (tenofovir salts) V (RAL: dosing)
ABC/3TC + RAL bid	HBsAg negative HLA-B*57:01 negative	III (ABC: HLA-B*57:01) V (RAL: dosing)
Other combinations with rifabutin		
2 NRTIs + PI/r		
TDF/FTC or TDF/3TC + DRV/r, ATV/r or LPV/r	With food	VI (rifabutin dosing)
ABC/3TC + DRV/r, ATV/r, or LPV/r	HLA-B*57:01 negative HBsAg negative HIV-VL < 100,000 copies/mL With food	III (ABC: HLA-B*57:01) VI (rifabutin dosing)

Additional guidance

I There are available generic forms of TDF, which instead of fumarate use phosphate, maleate, and succinate salts. They can be used interchangeably. In certain countries, TDF is labelled as 245 mg rather than 300 mg to reflect the amount of the prodrug (tenofovir disoproxil) rather than the fumarate salt (tenofovir disoproxil fumarate)

II EFV: not to be given if history of suicide attempts or mental illness; not active against HIV-2 and HIV-1 group O strains

III ABC contraindicated if HLA-B*57:01 positive. Even if HLA-B*57:01 negative, counselling on HSR risk still mandatory. ABC should be used with caution in PLWH with a high CVD risk (> 20%)

IV DTG should be dosed 50 mg bid when given with rifampicin

V RAL 400 or 800 mg bid. With RAL 400 bid a large phase 3 study showed non-inferiority at week 24 but failed to show non-inferiority at week 48. With 800 mg bid only limited date from a phase 2 study with potential increases in liver toxicity [19]

VI See table 2 for guidance on antiretroviral and rifabutin dosing page 21

Primer SSS Lenfoması

- Fokal beyin lezyonları içinde ikinci sıklıkta
- DBBHL
- EBV
- Görüntüleme, BOS incelemesi, biyopsi
- BOS incelemesi %25 tanıya götürür
- EBV-DNA PCR: Duyarlılık %80-100, özgüllük %98-100
- Biyopsi: 1.Toksoplazmoz tedavisine yanıtsızlık 2.Toxo ve EBV PCR negatif

Albarillo F, O'Keefe P. Curr Neurol Neurosci Rep 2016

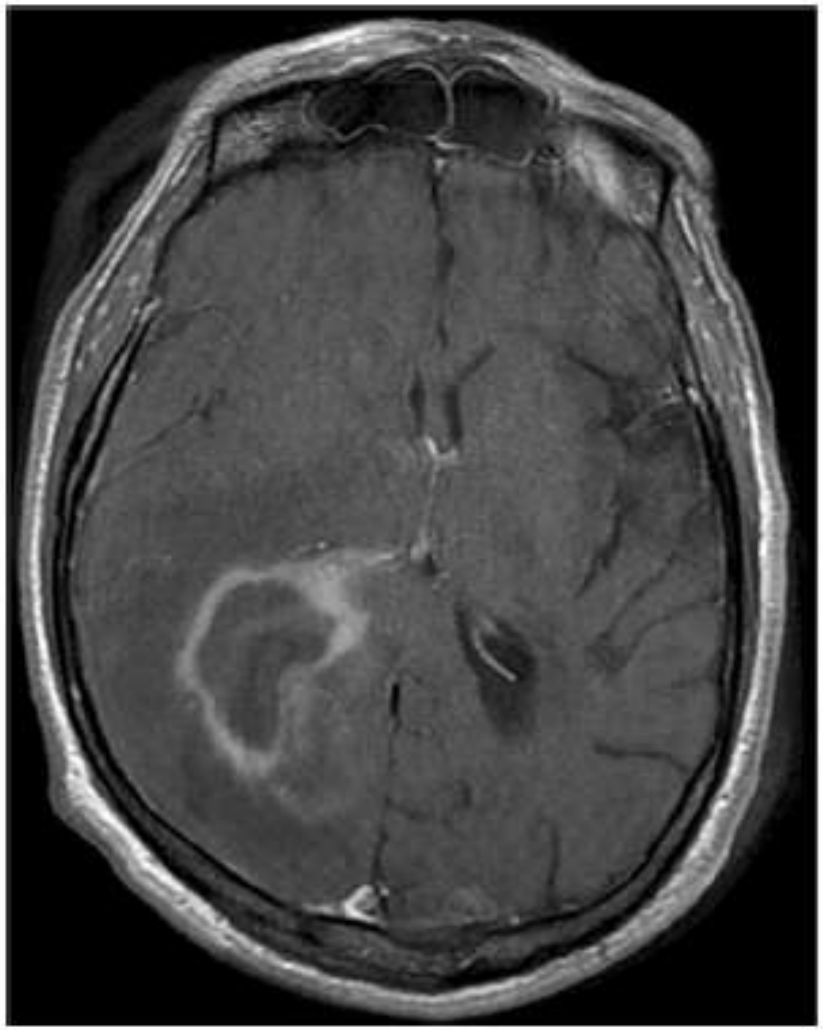

Fig. 3 Brain MRI: axial T1 image of a HIV-infected patient with PCNSL showing an irregular ring-enhancing lesion in the periventricular region. Photo courtesy of Dr. Frank Gaillard, http://radiopaedia.org/articles/primary-cns-lymphoma

PML

- John Cunningham Virus(JCV)
- Demiyelinizasyon
- Beyaz cevher tutulumu
- Kognitif bozukluk ve fokal nörolojik defisitler
- Afazi, vizyon bozuklukları, motor güçsüzlük, hemiparezi
- Sinsi ve yavaş progresyon, demans, koma ve ölüm
- Klinik + Radyolojik + BOS PCR + Biyopsi

Albarillo F, O'Keefe P. Curr Neurol Nerosci Rep 2016

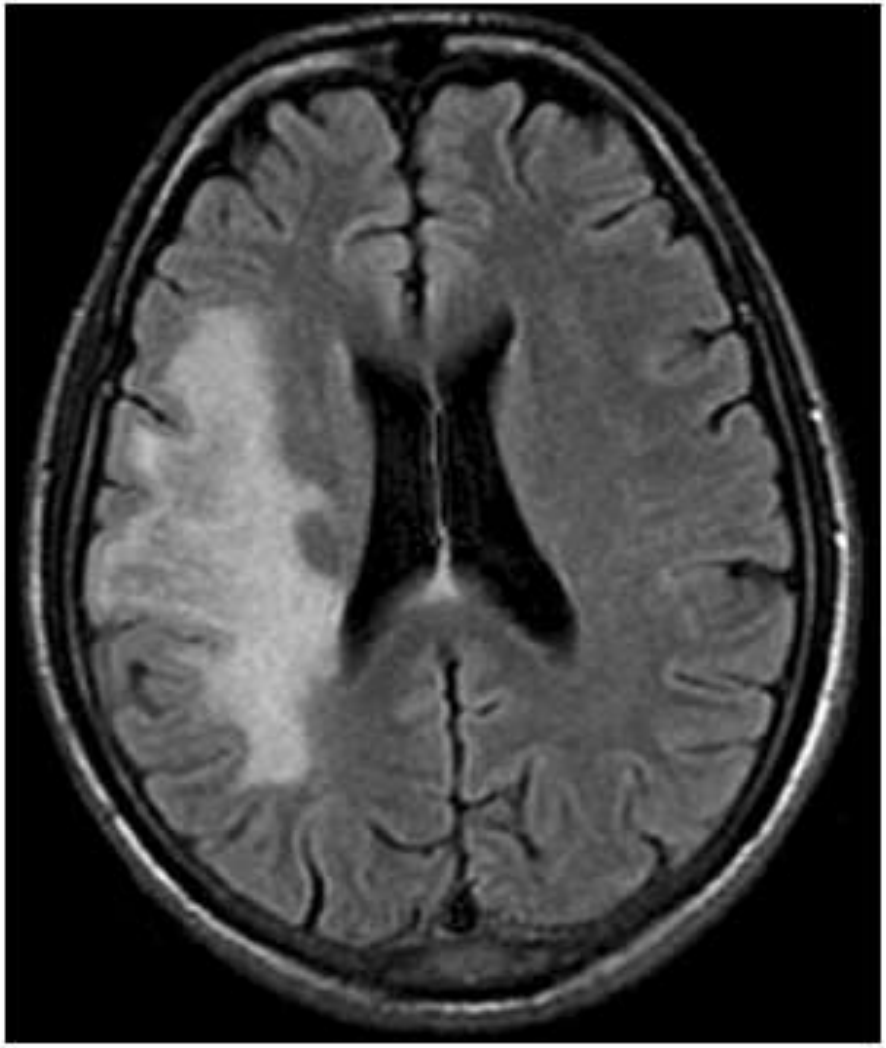

Fig. 4 Brain MRI: T2 FLAIR image of a HIV-infected patient with PML showing white matter demyelination. Photo courtesy of Dr. Frank Gaillard, http://radiopaedia.org/articles/progressive-multifocal-leukoencephalopathy

CMV Nörolojik Hastalığı

- Retinit %30(HAART öncesi dönemde)
- Nörolojik hastalık nadir fakat fatal
- 100 hasta yılı başına < 6 olgu
- Risk faktörleri: CD4+ T hücresi < 50/mm^3, HIV-1 RNA >100000 k/ml, yüksek CMV viremisi, daha önce geçirilmiş fırsatçı infeksiyon
- Nörolojik tablo: Demans, ventriküloensefalit, poliradikülomiyelopati
- BOS veya beyin biyopsisinde CMV-DNA
- BOS CMV-DNA: Duyarlılık >%80, özgüllük > %90
- Gansiklovir + Foskarnet
- Serum CMV-DNA negatif + BOS CMV-DNA pozitif olabilir

Albarillo F, O'Keefe P. Curr Neurol Neurosci Rep 2016
Trentalange A et al. Antivir Ther 2015

Practice Guidelines for the Management of Bacterial Meningitis

Allan R. Tunkel,[1] Barry J. Hartman,[2] Sheldon L. Kaplan,[3] Bruce A. Kaufman,[4] Karen L. Roos,[5] W. Michael Scheld,[6] and Richard J. Whitley[7]

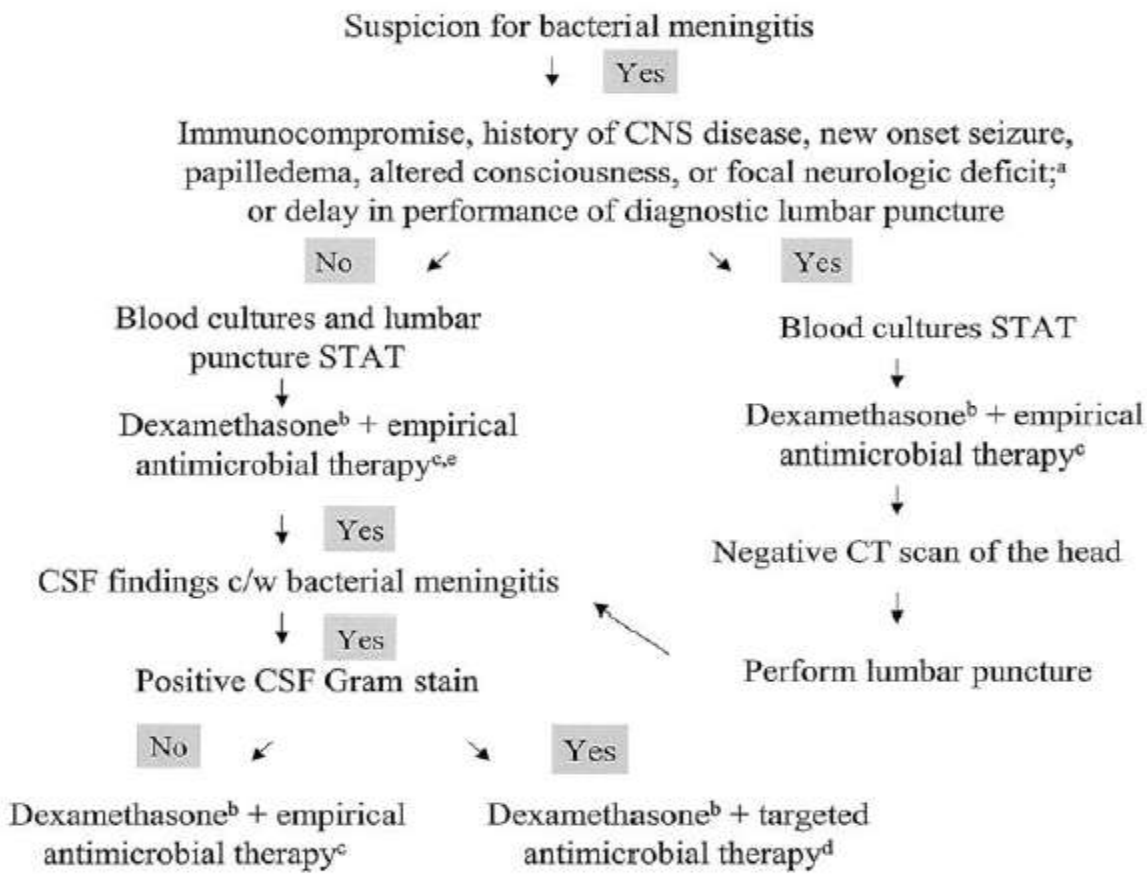

Figure 2. Management algorithm for adults with suspected bacterial meningitis. "Stat" indicates that the intervention should be done emergently. [a]See table 2. [b]See text for specific recommendations for use of adjunctive dexamethasone in adults with bacterial meningitis. [c]See table 4. [d]See table 3. [e]Dexamethasone and antimicrobial therapy should be administered immediately after CSF is obtained.

Practice Guidelines for the Management of Bacterial Meningitis

Allan R. Tunkel,[1] Barry J. Hartman,[2] Sheldon L. Kaplan,[3] Bruce A. Kaufman,[4] Karen L. Roos,[5] W. Michael Scheld,[6] and Richard J. Whitley[7]

Table 2. Recommended criteria for adult patients with suspected bacterial meningitis who should undergo CT prior to lumbar puncture (B-II).

Criterion	Comment
Immunocompromised state	HIV infection or AIDS, receiving immunosuppressive therapy, or after transplantation
History of CNS disease	Mass lesion, stroke, or focal infection
New onset seizure	Within 1 week of presentation; some authorities would not perform a lumbar puncture on patients with prolonged seizures or would delay lumbar puncture for 30 min in patients with short, convulsive seizures
Papilledema	Presence of venous pulsations suggests absence of increased intracranial pressure
Abnormal level of consciousness	...
Focal neurologic deficit	Including dilated nonreactive pupil, abnormalities of ocular motility, abnormal visual fields, gaze palsy, arm or leg drift

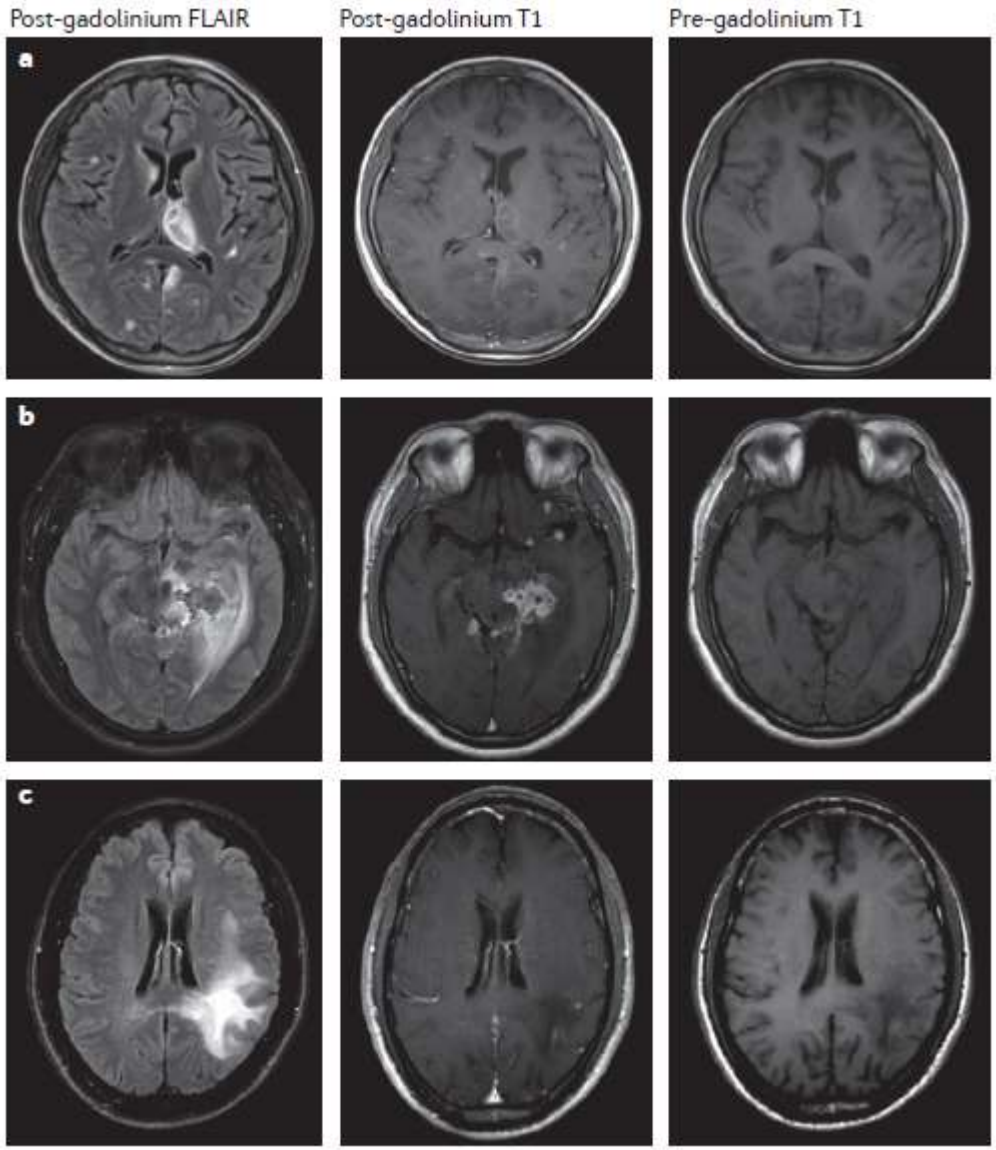

◀ Figure 3 | **MRI findings in opportunistic infections of the CNS.** Each MRI series includes a representative image from the following sequences, from left to right: post-gadolinium fluid-attenuated inversion recovery (FLAIR), post-gadolinium T1, and pre-gadolinium T1 sequences. **a** | Toxoplasma encephalitis. MRI sequences show numerous foci of FLAIR hyperintensity and gadolinium enhancement. Lesions are present in the basal ganglia as well as on the pial surfaces and in the CSF along the subarachnoid space. Oedema and mass effect are minimal. **b** | Tuberculous meningitis. The post-gadolinium FLAIR image shows extensive oedema throughout much of the left temporal lobe. The post-gadolinium T1 image shows a dense, multinodular exudate with extensive enhancement throughout the brainstem that extends into the cerebral hemispheres. **c** | Progressive multifocal leukoencephalopathy. A large left parietal lesion seen on the FLAIR sequence extends into the centrum semiovale and corpus callosum. Minimal enhancement limited to the leading edge of the lesion is visible on post-gadolinium sequences. No oedema or mass effect is present.

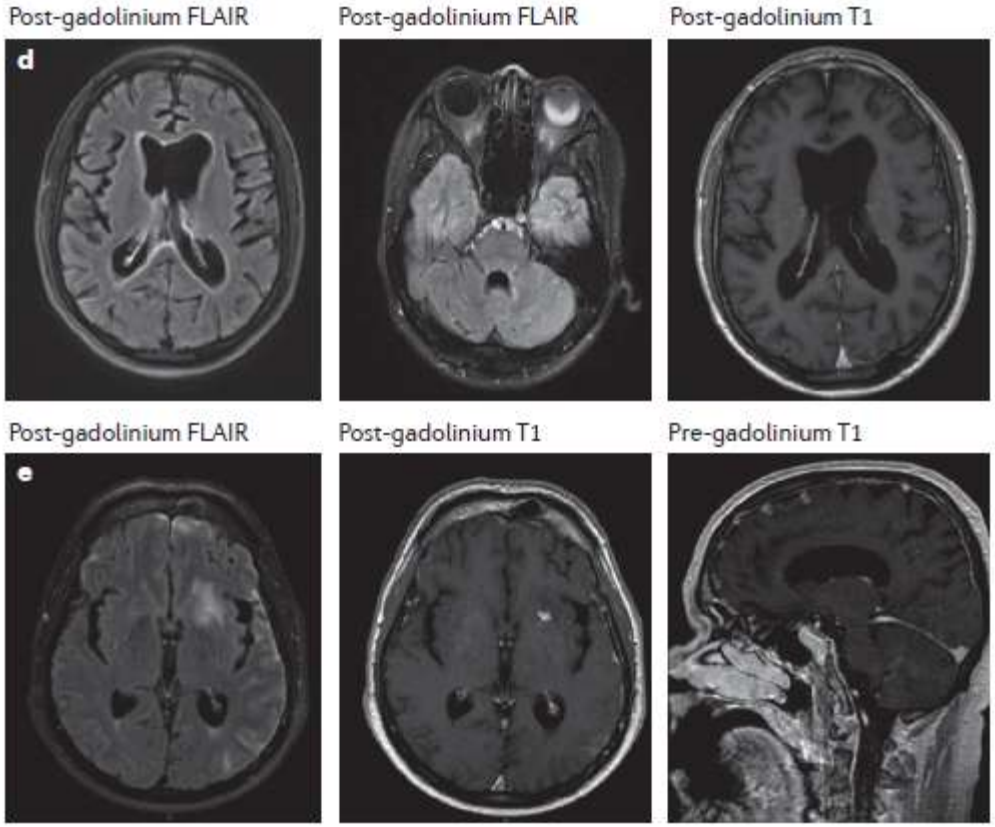

d | Cytomegalovirus encephalitis and retinitis. A linear area of high-intensity signal is visible throughout the periventricular margins, and is best seen on the FLAIR sequence. T1 post-gadolinium sequences demonstrate subtle hyperintensity of these areas. Post-gadolinium FLAIR sequence at the level of the orbits shows cytomegalovirus retinitis. **e** | Cryptococcal meningitis and cerebritis. Post-gadolinium FLAIR images reveal extensive leptomeningeal enhancement, most prominently throughout the left hemisphere. A large left frontal hyperintensity with associated enhancement on T1 post-gadolinium sequences indicates a focus of cerebritis, which can co-occur with the more typical signs of cryptococcal meningitis.

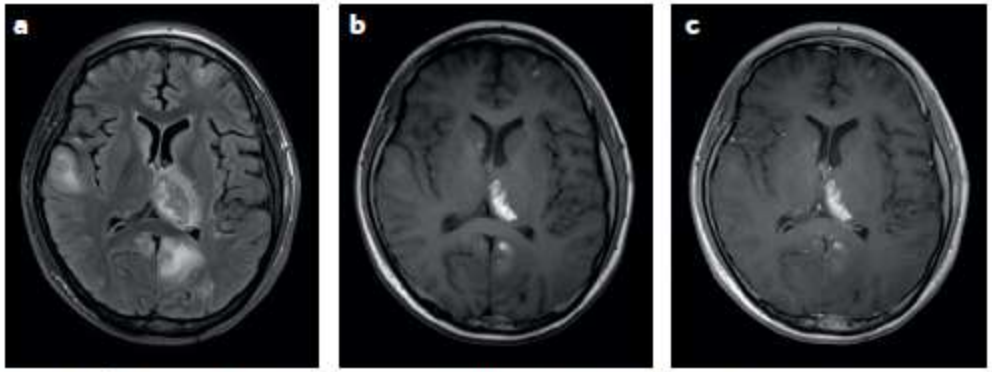

Figure 4 | **Paradoxical immune reconstitution inflammatory syndrome.** This representative series of MRI scans depicts a case of paradoxical immune reconstitution inflammatory syndrome (IRIS) attributed to toxoplasmosis-associated encephalitis in an HIV-negative immunocompromised patient with lymphopenia who underwent allogeneic stem cell transplantation. **a** | Post-gadolinium fluid-attenuated inversion recovery (FLAIR) MRI sequence. **b** | Pre-gadolinium T1-weighted MRI sequence. **c** | Post-gadolinium T1-weighted sequence. The MRI sequences depicted here show numerous foci of FLAIR hyperintensity and gadolinium enhancement in the cortex, left thalamus and parietal–occipital regions, indicating toxoplasmosis-associated lesions (white). Perilesional enhancement and oedema are particularly prominent on T2-FLAIR MRI (part **a**) and surround the left thalamic, right temporal, left frontal and left parietal–occipital lesions. Haemorrhage into the large left basal ganglia lesion can be seen on the pre-contrast T1 image (part **b**).

CURRENT OPINION

Central nervous system infections in immunocompromised patients

Romain Sonneville[a,b], Eric Magalhaes[a], and Geert Meyfroidt[c]

Table 1. Serum and cerebrospinal fluid analyses in immunocompromised patients suspected of a central nervous system infection

Biological analyses	Comments
Blood tests	
Blood cultures	
HIV serology +/− PCR	
Toxoplasma +/− PCR	
Cryptococcal antigen and galactomannan	
+/− β-D-glucan	
TPHA-VDRL	
+/− QuantiFERON-TB	
Cerebrospinal fluid	
Bacterial analyses	
Direct examination, culture (+/−16s RNA)	
Pneumococcal antigen	
Multiplex PCR	
Virology (PCR)	
Herpes simplex virus 1 and 2	Sensitivity and specificity 95–100%
Human herpes virus 6	
Varicella zoster virus, + IgG anti-VZV	Sensitivity 80% and specificity 98%
Cytomegalovirus, enterovirus and Epstein–Barr virus	Sensitivity 100%
JC virus	Sensitivity 92% and specificity 92%
Parasitology and mycology	
Direct examination, India ink stain and culture	
Cryptococcal antigen	Sensitivity 96%, specificity 100%
Galactomannan	
PCR *Toxoplasma gondii*	Sensitivity 50%, sensibility 90–100%
Mycobacteria	
Direct examination and culture	(3–5 ml, repeat CSF analysis)
PCR mycobacterium tuberculosis complex	

CSF, cerebrospinal fluid.

HIV-Associated Neurologic Disorders and Central Nervous System Opportunistic Infections in HIV

Leah T. Le, MPH[1] Serena S. Spudich, MD[1]

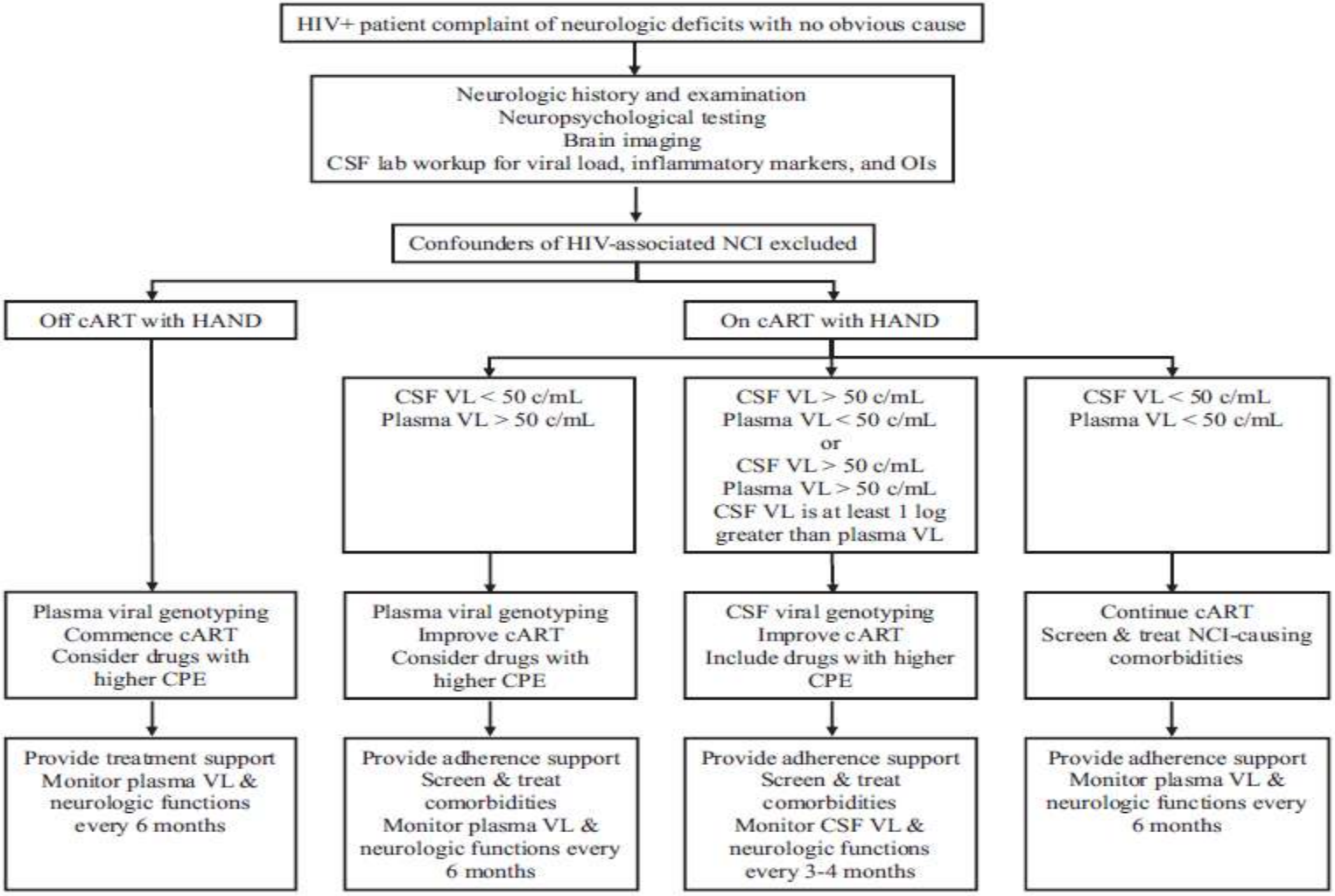

Fig. 1 Screening and management of human immunodeficiency virus-associated neurocognitive disorder. The flow chart shows a recommended systematic approach to the human immunodeficiency virus- (HIV-) infected patient with neurologic symptoms or signs. CSF, cerebrospinal fluid; OIs, opportunistic infections; NCI, neurocognitive impairment; HAND, HIV-associated neurocognitive disorder; cART, combination antiretroviral therapy; VL, HIV viral load; c/mL, copies HIV RNA/mL; CPE, central nervous system penetration effectiveness.

Olgulardan Öğrendiklerim

- Klavuzlarda ilk tercih olarak önerilen ilaçlara ulaşılamıyor(Pirimetamin, flusitozin)
- Klavuzlardaki tedavi süreleri genellikle en az süre önerileri ve gerçek yaşamda kısa kalabiliyor
- TMP/SMX ile TE'de uzun süreli tedaviye rağmen nüks olabilir
- Kriptokok menenjitinde flukonazol çok mecbur kalmadıkça tek başına kullanılmamalı

Katkıları için teşekkür ederim

- Uz. Dr. Sümeyra Şimşek
- Dr. Cihan Semet
- Dr. Hazel Öztürk Belik
- Dr. Canan Taşdemir
- Dr. Hatice Sertkaya
- Dr. Tuğba Çınar
- Dr. Aslı Özer
- Dr. Ayşe Sena Şişman

Teşekkür ederim