İnfektif Endokarditin Tanısında Histopatolojik Yöntemlerin Önemi

Dr. Nesrin Turhan
SBÜ Ankara Şehir Hastanesi

İnfektif endokarditis

- Kalp kapakları, mural endokard ya da diğer kardiovasküler alanların bir

mikroorganizma ile kolonizasyonu ve invazyonu ile karakterize olup, kalp dokusunda destrüksiyona yol açan, trombotik debris ve mikroorganizmalardan oluşmuş, büyük, frajil vejetasyonlar görülür

- Aorta, anevrizma keseleri, diğer damarlar ve protezler de tutulabilir
- Olguların çoğu bakterial infeksiyonlardır, mantar, riketsia ve klamidia da etken olabilir

İnfektif endokarditin patogenezi:

Endotel inflamasyonu

↓

Endotel hücresinde integrin görünümünün artması ve integrine fibronektin bağlanması

↓

S.aureus gibi bakterilerin fibronektin bağlayan proteinleri aracılığıyla fibronektine bağlanması ve bakterilerin hücre içine alınması

↓

Endotel hücrelerinden doku faktörleri ve sitokinlerin salınımı

↓

İnfekte endotel hücrelerinin, bakteri ürünleriyle lizisi veya bakterilerin, küçük koloni varyantı fenotipine değişerek hücre içinde persiste etmesi

↓

Pıhtılaşma, inflamasyonun yayılması, vejetasyon oluşumu

↓

Mekanik endotel hasarı

↓

Subendotelyal doku bileşenlerinin (doku faktörü, tromboplastin, ekstraselüler matriks proteinleri) açığa çıkması

↓

Hasarlı endotel üzerinde koagülasyon sisteminin aktivasyonu ve fibrinojen-fibrin, fibronektin, plazma proteinleri ve trombosit proteinlerinden meydana gelen **aseptik trombüsün** = **nonbakteriyel trombotik endokardit** oluşması

↓

Geçici bakteriyemiler sırasında, patojen mikroorganizmaların (bakteri, fungus) NBTE'ye tutunması, monosit aktivasyonu, sitokin ve doku faktörlerinin salınımı, trombosit aktivasyonu

↓

Daha fazla trombosit fibrinojen birikimi, mikroorganizma çoğalması ve olgun vejetasyon gelişimi

↓

Emboli ve patojen mikroorganizmanın sistemik hematojen yayılımı

↓

Komplikasyonlar: İskemik inme, serebral kanama, menenjit, beyin apsesi, mikotik anevrizma

Verdan, Nat Rev Cardiol, 2014

İnfektif Endokarditis
Morfoloji

- Kolay parçalanan, büyük, destrüktif vejetasyonlar görülür
- Vejetasyonlar, fibrin, iltihap hücreleri ve bakterilerden oluşur
- Vejetasyonlar genellikle kapaklara yerleşir
- Vejetasyonlar tek ya da multipl olabilir, birden çok kapağı tutabilir
- Myokardda destrüksiyon sonucu abse kaviteleri oluşabilir
- Subakut formda vejetasyonlar daha küçük ve daha az destrüktifdir
- Vejetasyonları oluşturan akut iltihap zamanla, fibrozis, kalsifikasyon ve kronik iltihaba dönüşebilir

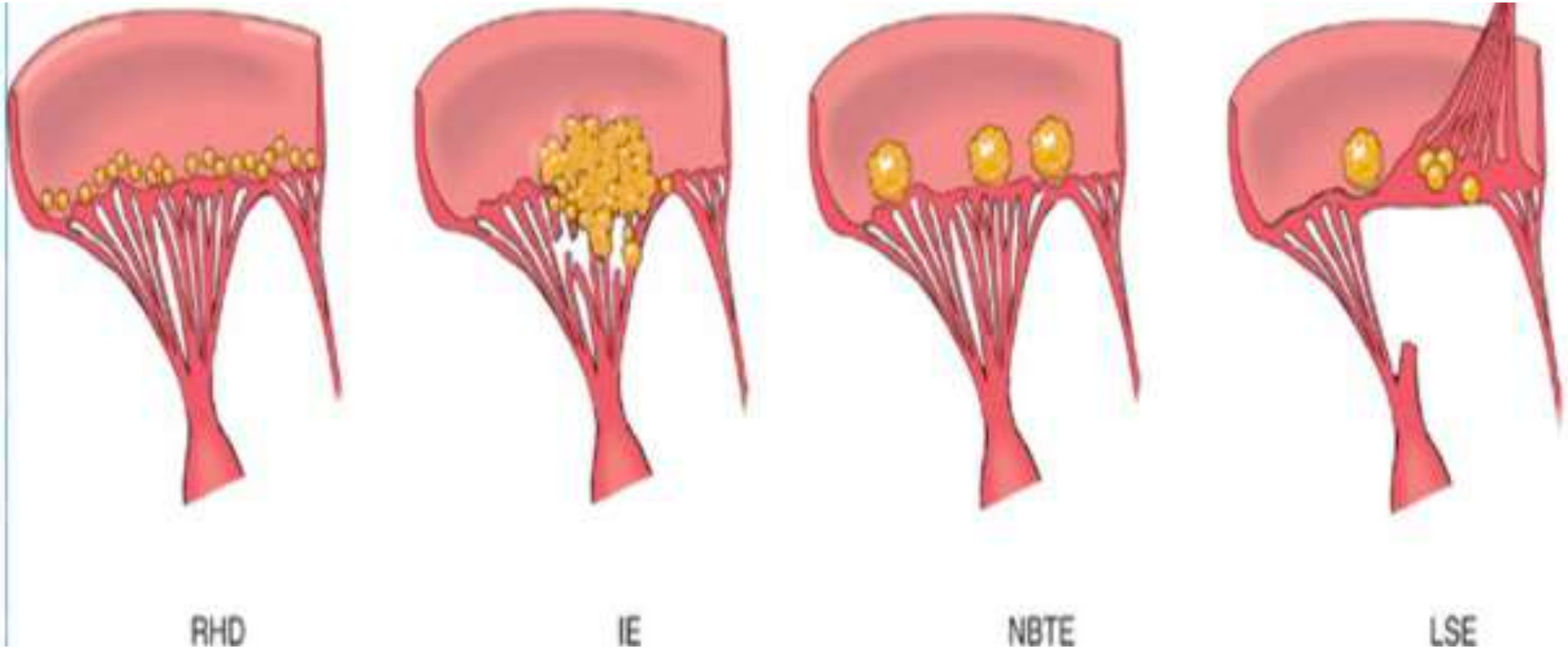
RHD
IE
NBTE
LSE

İnfektif endokarditin tanısında histopatolojik yöntemler

- **İE tanısında, çıkarılmış kalp kapağının veya embolektomi örneğinin histopatolojik incelemesi halen altın standardtır.**
- Histopatolojik inceleme, özellikle ülkemiz gibi kan kültürü negatif İE olgularının oranının çok yüksek olduğu yerlerde olmak üzere, hem etkenin tanımlanması, hem de uygun tedavinin planlanması açısından büyük önem taşımaktadır.
- Ek olarak hastalığın aktivitesi ve aşaması hakkında da fikir verir.
- Özellikle kan kültürü negatif olan İE tanısı konulmuş veya İE'den kuşkulanılan hastalarda, çıkarılan örneklerin detaylı histopatolojik incelemesinin hayati önemi vardır.
- Çıkarılan örnek hem mikrobiyolojik, hem de histopatolojik inceleme yapılmak üzere ikiye ayrılmalıdır.
- Örnek miktarı yetersizse, İE tanısında kapağın Gram boyaması ve kültürüne göre çok daha duyarlı ve özgül olması nedeniyle öncelik, histopatolojik incelemeye verilmelidir

İnfektif endokarditin tanısında histopatolojik yöntemler

- İE nedeniyle ameliyat edilen hastalardan alınan kalp kapak örnekleri, vejetasyonlar, apseler veya embolizasyon olan vücut bölgesinden alınanan klinik örnekler, uygun büyüklükte bir kap içine konmalıdır.
- Bu kap, ağzı geniş, sıvı sızdırmaz özellikte olmalı ve içerisindeki materyalin 10 katı hacminde %10'luk tamponlu formalin bulundurmalıdır.
- Kalsifikasyon gösteren kapaklar, immünohistokimyayı etkilemeyecek hafif dekalsifikasyon protokolleriyle dekalsifiye edildikten sonra örnekleme yapılmalıdır.

İnfektif endokarditin tanısında histopatolojik yöntemler

- Makroskopik inceleme, tutulan kapağın doğal, biyoyapay veya mekanik yapay olup olmamasına göre farklılık gösterir.
- Doğal kapaklar için gelen örneğin boyutu, bileşenleri (kapak dokusu, korda tendinea, papiller kaslar), vejetasyon, doku hasarı, yıkımı veya kaybı (ülserasyon, yırtılma,perforasyon ve korda tendinea rüptürü) ve kalsifikasyon varlığı not edilmelidir.
- İE'de kapak hemorajiktir, en önemli ayırt edici makroskopik özellik pürtüklü vejetasyon ve geç dönemde kapak yaprakçığında perforasyondur. Gerçek perforasyon endokardit için neredeyse patognomonikdir.
- Perforasyon ve fenetrasyon birbirinden ayrılmalıdır. Fenetrasyon yaşlı hastalarda normal bir bulgudur, aort ve pulmoner kapak kommisurunun yanında olur, kapakta irregularite ve vejetasyon olmaz.

Infektif endokarditin tanısında histopatolojik yöntemler

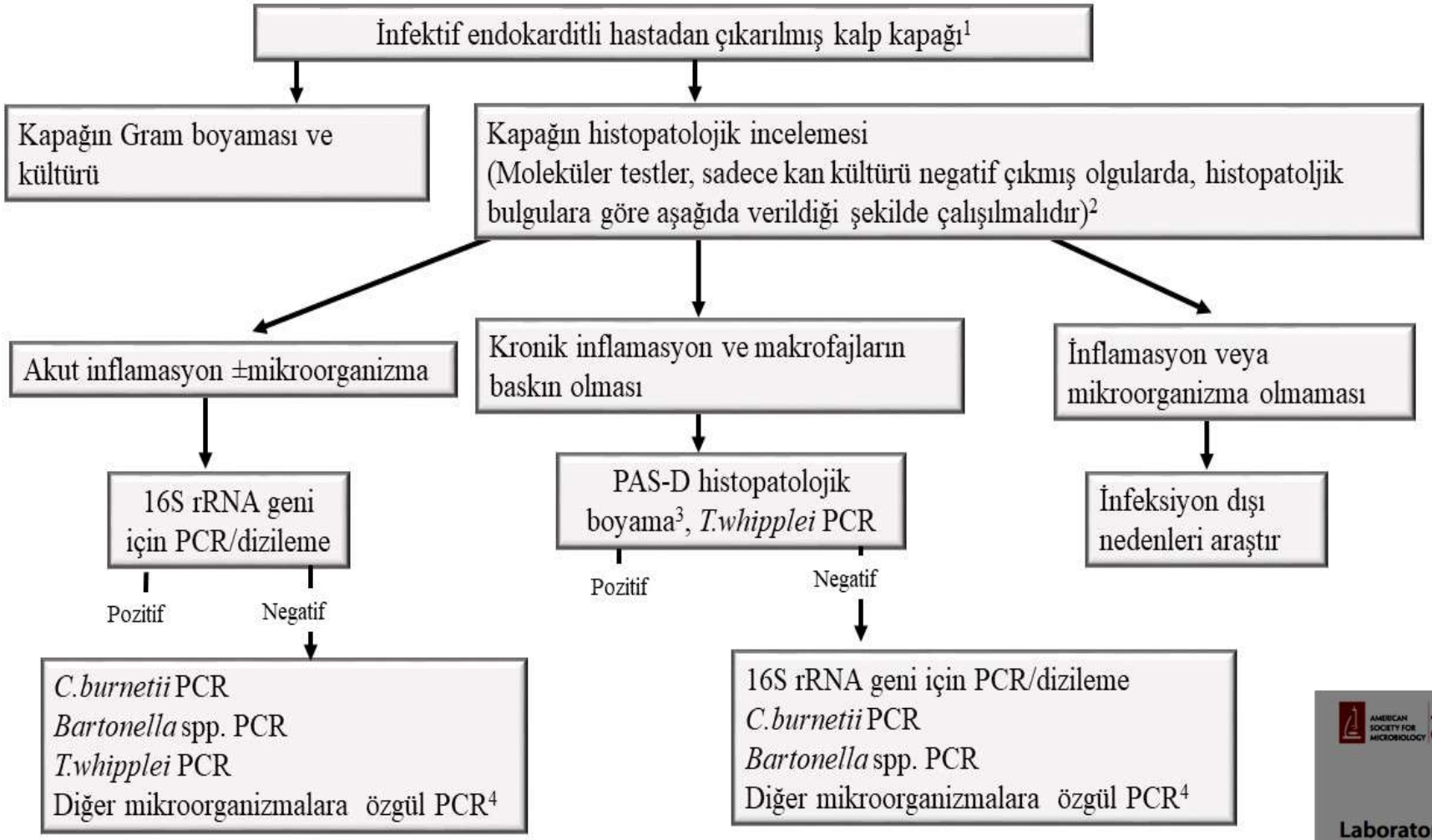

İnfektif endokarditin tanısında histopatolojik yöntemler

- Yapay kapakların morfolojik incelemesi oldukça farklıdır. İnfeksiyon genellikle yapay kapağın dikiş halkasından başladığı ve anülüse lokalize olarak apseye neden olabildiği için, öncelikle bu halka çok dikkatli bir şekilde incelenmelidir. Biyoyapay kapaklarda vejetasyon, perforasyon, yırtılma ve kalsifikasyonlar not edilmeli, aynı zamanda proteze yakın yerlerdeki fibroz kılıf varlığı da değerlendirilmelidir. Mekanik kapaklarda bulunan trombüsler, diğer birikintiler ve dikiş halkası çevresinde bulunan yoğun bağ dokusu da örneklenmelidir.
- Makroskopik incelemeden ve rutin takipten sonra dokular parafin bloklara gömülüp 4-5 mikronluk kesitler alınarak mikroskopik olarak incelenir.

İnfektif endokarditin tanısında histopatolojik yöntemler

- Histolojik olarak vejetasyon düşünülen tüm dokular incelenip, infeksiyöz- noninfeksiyöz ayırımı yapılmalıdır.
- Özellikle kan kültürü negatif olan vakalarda bu ayırım önemlidir.
- İE'de vejetasyon; fibrin matriksi, akut inflamatuar infiltrat ve bakteriyel mikrokolonilerden oluşur. Preoperatif kan kültüründe mikroorganizma gösterildiyse, histolojik olarak tespit etmeye yönelik özel boyalar yapmaya gerek yoktur, ancak isteğe bağlı olarak doku Gram boyasıyla boyanabilir.
- Antibiyotikle tedavi edilmiş vakalarda histolojik olarak vejetasyonda mikroorganizma gösterilemeyebilir. Bu vakalarda neovaskularizasyon ile kronik inflamasyon, dokuda destrüksiyon İE tanısı için yeterlidir, mikroorganizma için özel boya yapmaya gerek yoktur.
- Kronik olarak tedavi edilmiş vakalarda makrofaj, lenfosit, plazma hücreleri, nadir dev hücreler görülebilir.
- Akut vakalarda mikroorganizma çoktur, orta büyütmede fibrinöz nötrofilik eksuda içinde büyük gruplar halinde mikroorganizmalar görülür.

Klinik olarak…

Akut endokarditis

- Destrüktif infeksiyon
- Nekrotizan, ülseratif, invaziv vejetasyonlar
- Tutulan kapak genellikle normal
- Virulansı yüksek mikroorganizma
- Tedaviye rağmen, günler haftalar içinde
- %50 ölüm

Subakut endokarditis

- Daha az destrüktif bir infeksiyon
- Tutulan kapak genellikle anormal,deforme
- Virulansı düşük mikroorganizma
- Hastalık yavaş ortaya çıkar, haftalar/aylar sürer
- Uygun tedavi ile hastaların çoğu iyileşir

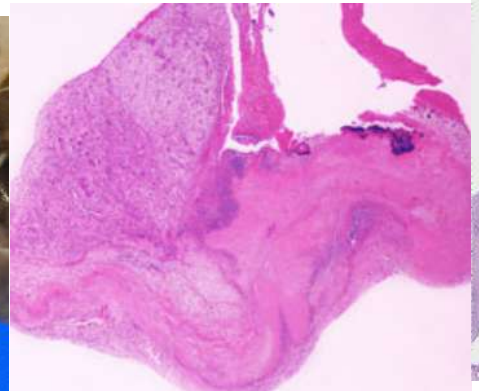
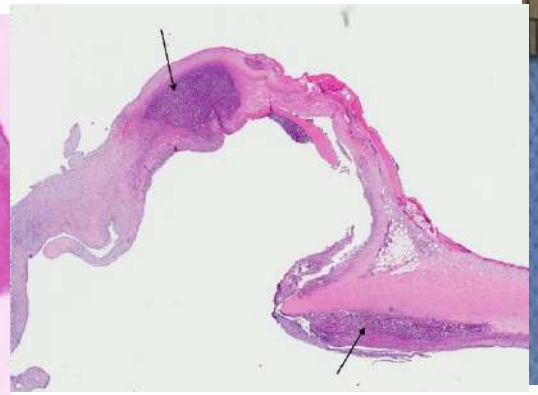

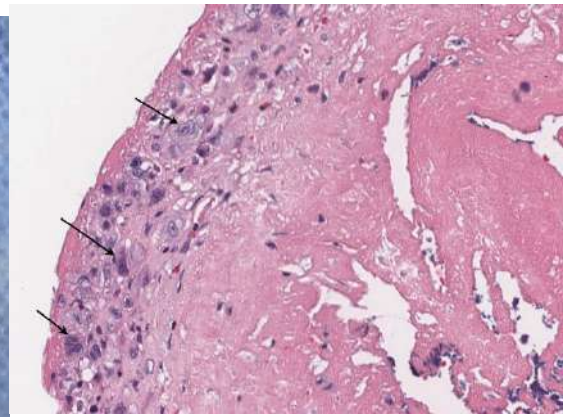

İnfektif endokarditin tanısında histopatolojik yöntemler

- Mikroskobik
- Rutin takibe alınan dokular önce hematoksilen eozin ile boyandıktan sonra mikroskobik olarak değerlendirilir.
- Daha sonra İE düşünülen dokularda;
- Giemsa ve Gram (streptokoklar, stafilokoklar, Gram-negatif çomaklar için),
- Gimenez *(Coxiella* spp. için),
- Warthin-Starry gümüş (*Bartonella* spp. için),
- periyodik asid-Schiff (PAS) (*Tropheryma whipplei* için),
- Gomori methenamin gümüş (GMS) (mantarlar için)
- *Ehrlich-Ziehl-Neelsen (EZN)* (*Mycobacterium* spp. için) boyamalar yapılmalıdır.
- EZN ve GMS özellikle yapay kapak İE'lerde; Gimenez, Warthin-Starry gümüş ve PAS boyamaları ise BCNİE'lerde ihmal edilmemelidir

İnfektif Endokardit Nedeniyle İncelenen Dokularda Mikroorganizmaları Göstermek Için Kullanılacak Boyama Yöntemleri

Lepidi H, Infect Dis Clin North Am, 2002

Mikroorganizma	Kullanılacak doku boyama yöntemi	Mikroorganizmanın görünümü
Streptokoklar	Giemsa, Gram, Brown-Brenn	Gram-pozitif kok
Stafilokoklar	Giemsa, Gram, Brown-Brenn	Gram-pozitif kok
Gram-negatif çomaklar	Giemsa, Gram, Brown-Brenn	Gram-negatif çomak
Coxiella burnetii	Gimenez	Sadece makrofajların içinde, kokkoid görünümlü bakteriler
Bartonella spp.	Warthin Starry	Küme halinde çomaklar
Tropheryma whipplei	Periyodik asid-Schiff (PAS)	Esas olarak makrofajların içinde, granüler paternde bakteriler
Candida spp	Gomori methenamin gümüş (GMS) Periyodik asid-Schiff (PAS)	Tomurcuklanan mayalar (3-5 µm çapta), pseudohifler
Aspergillus spp.	Gomori methenamin gümüş (GMS) Periyodik asid-Schiff (PAS)	45^0 'lik açıyla dallanan septalı hifler (3-8 µm)
Mycobacterium chiamera	Ehrlich Ziehl Neelsen (EZN)	Pembe renkli, aside dirençli basiller

İnfektif endokarditin tanısında histopatolojik yöntemler

Rutin patoloji laboratuvarına gelen kapakda; şu bilgiler mutlaka yer almalıdır:

- Tutulan kapak (aaort, mitral, triküspid, pulmoner);
- Kapak türü (doğal, biyoyapay, mekanik yapay);
- Histolojik özellikler; vejetasyon, fibroz, kalsifikasyon, inflamasyon (PNL lenfosit, makrofaj, neovaskülarizasyon)
- Boyama sonuçları; mikroorganizma varlığı ve şekli

İnfektif Endokardit Tanısında Kullanılan Modifiye Duke Ölçütleri

Kesin İnfektif Endokardit Koydurur

Patolojik ölçütler

1)Vejetasyonda, embolize olmuş vejetasyonda veya intrakardiyak bir apsede mikroorganizma üretilmesi veya histopatolojik incelemede mikroorganizma gösterilmesi, veya

2)Histopatolojik incelemede vejetasyon, apse gibi aktif endokardit gösteren lezyonların belirlenmesi

- **Klinik ölçütler**

1) 2 major ölçüt

2) 1 major , 3 minor ölçüt; veya

3) 5 minor ölçüt

Olası İnfektif Endokardit Tanısı Koydurur

- **1 majör ve 1 minör ölçüt, veya**
- **3 minör ölçüt**

İnfektif Endokardit Tanısından Uzaklaştırır

- **Başka bir tanının konulmuş olması, veya**
- **≤4 günlük antibiyotik tedavisiyle, İE düşündüren semptomların ortadan kaybolması; veya**
- **≤4 günlük antibiyotik tedavisi altında yapılan cerrahi veya otopsi sırasında çıkarılan örnekte, İE düşündürecek patolojik kanıtların olmaması; veya**
- **Klinik ölçütlerle olası İE olarak sınıflandırılamaması**

İnfektif Endokardit Tanısı İçin Histopatolojik Ölçütler

Majör Ölçütler	Minör Ölçütler
Vejetasyon	Kapakta mononükleer hücre infiltratları(makrofaj veya lenfositler)
PNL'le infiltratlarını içeren aktif endokardit	Nekroz
Dokuda mikroorganizmaların gösterilmesi	Neovaskülarizasyon
	Fibroz
	Kalsifikasyon
Kesin: 2 majör veya 1 majör artı 3 minör ölçüt Olası: 1 majör artı 2 minör ölçüt İE değil: Majör ölçüt olmaması	

İnfektif endokarditin tanısında histopatolojik yöntemler

- Kapak dokusunda mikroorganizmaların gösterilebilmesi özgül olmayan histokimyasal boyamalar dışında, mikroorganizmalara özgü antikorlarla immünohistokimyasal boyamalar da yapılabilir.

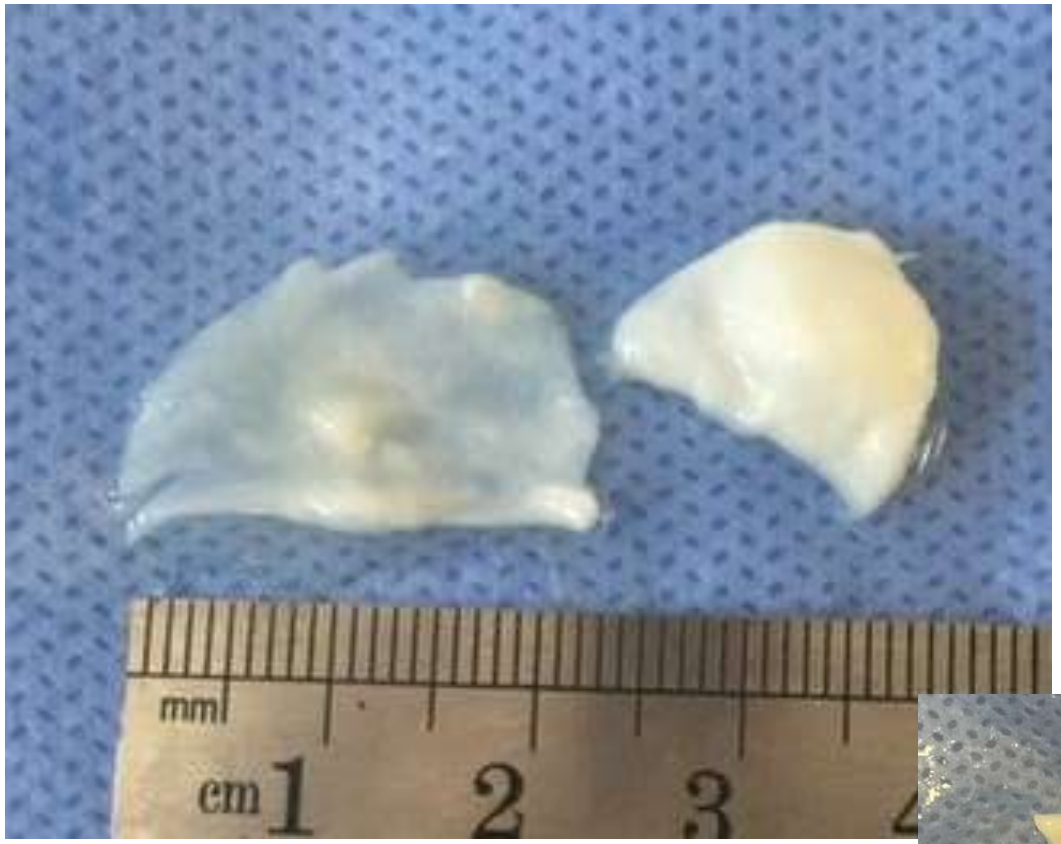
mm
cm 1 2 3

1 2 3 4 5
1 2
32

35 yaş erkek, ani ölüm

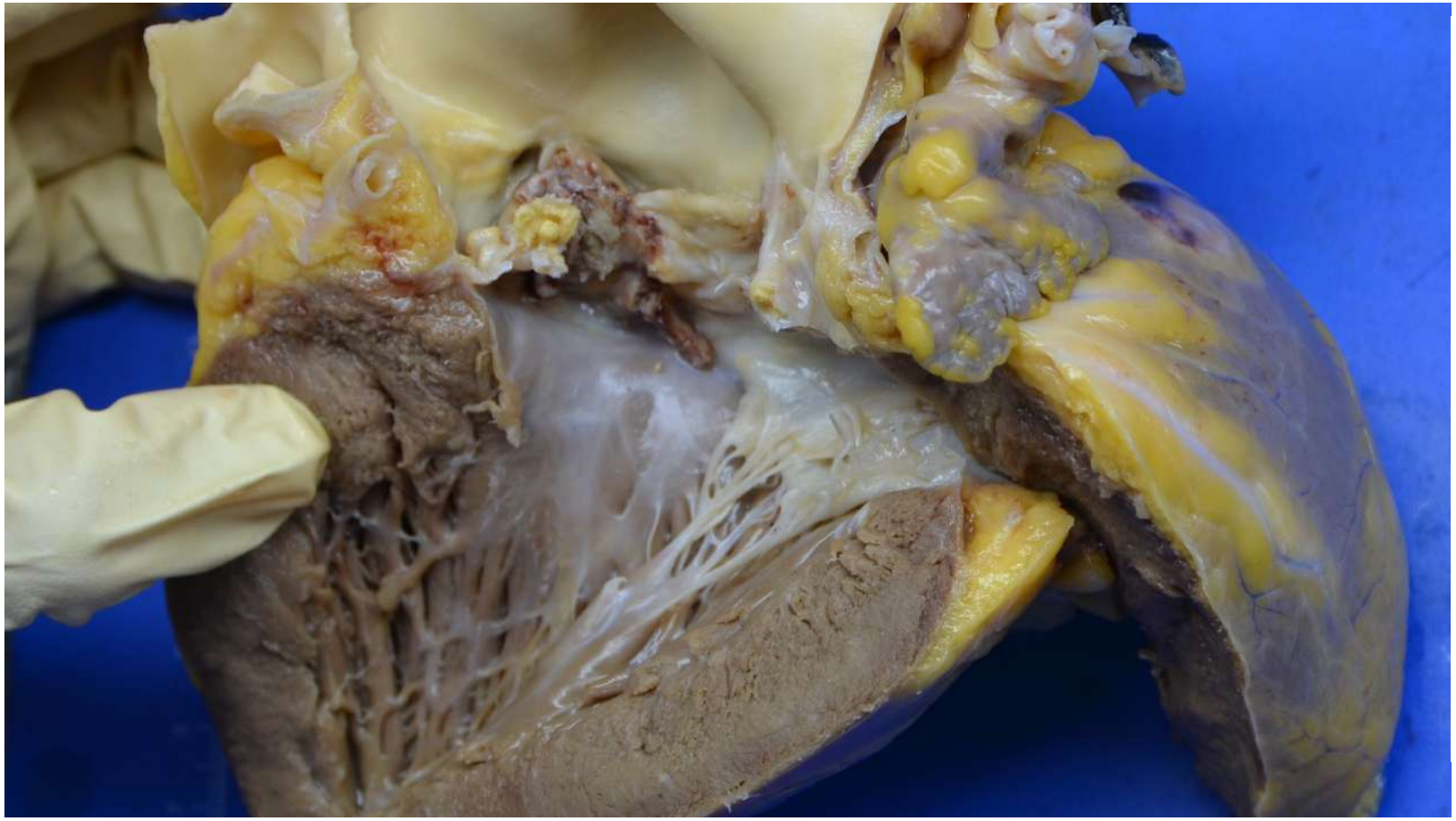

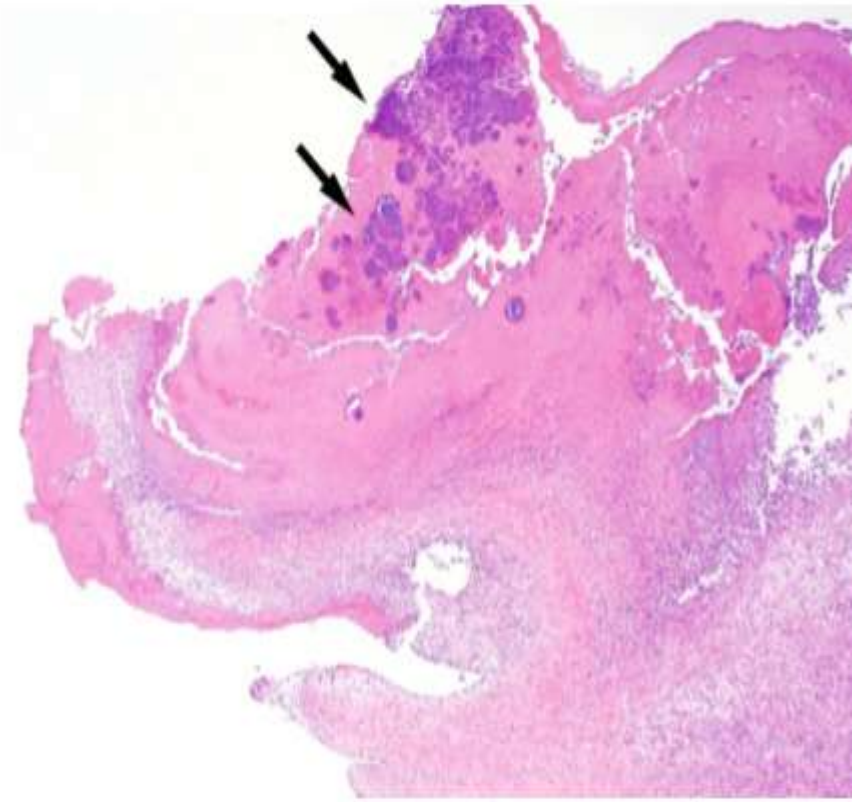

Kronik fibrotik kalsifiye füzyone daralmış aort kapakta ülserasyon, nekroz, vejetasyon varlığı

DR. Arzu Akçay

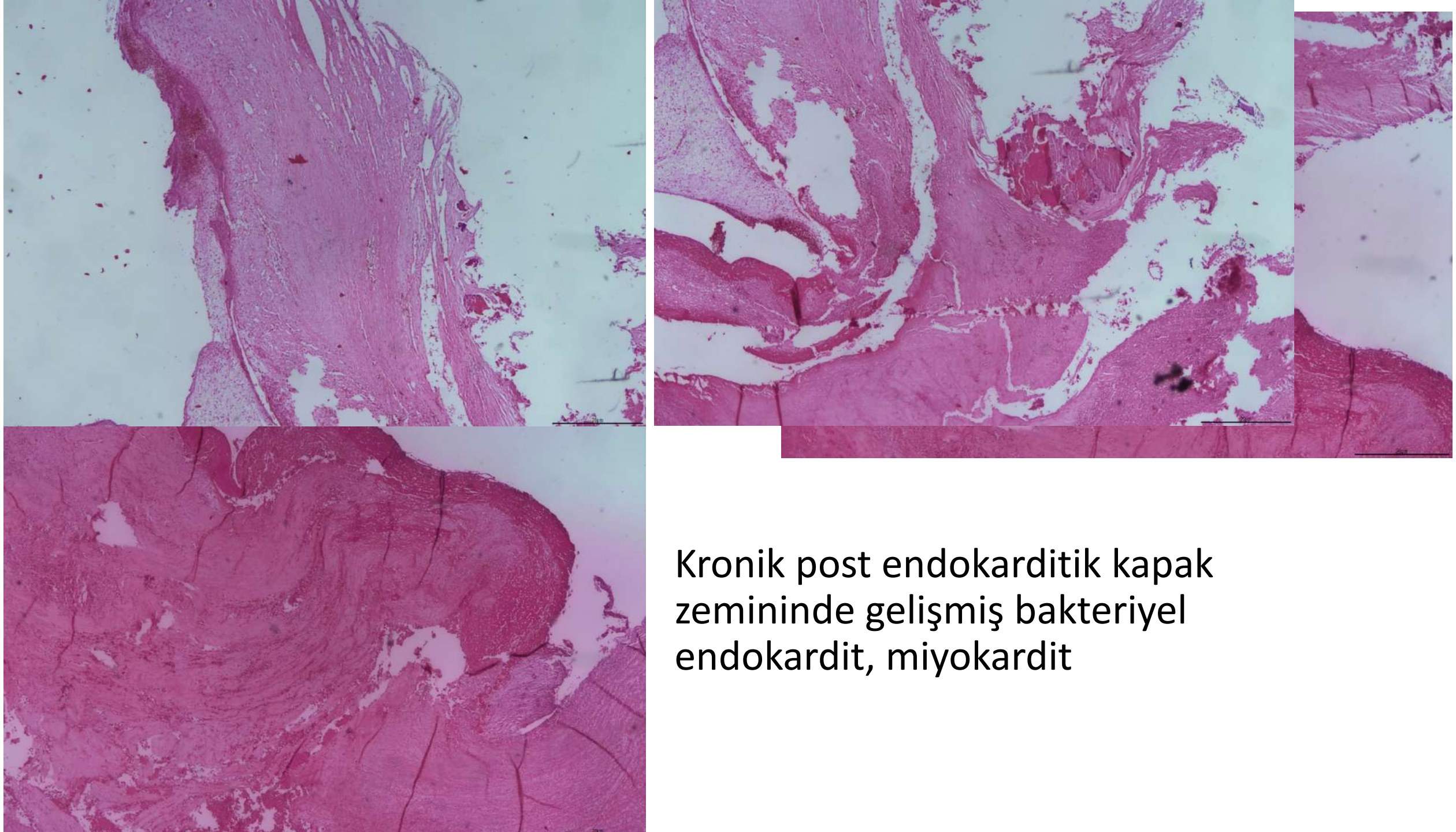

Kronik post endokarditik kapak zemininde gelişmiş bakteriyel endokardit, miyokardit

- 16 y kadın
- doğum sonrası eks

- geniş VSD (1.5 cm) bulunan kalpte triküspid kapak üzerinde 6,5 cm çapında vejetatif alan saptandı. Biventriküler hipertrofi mevcut

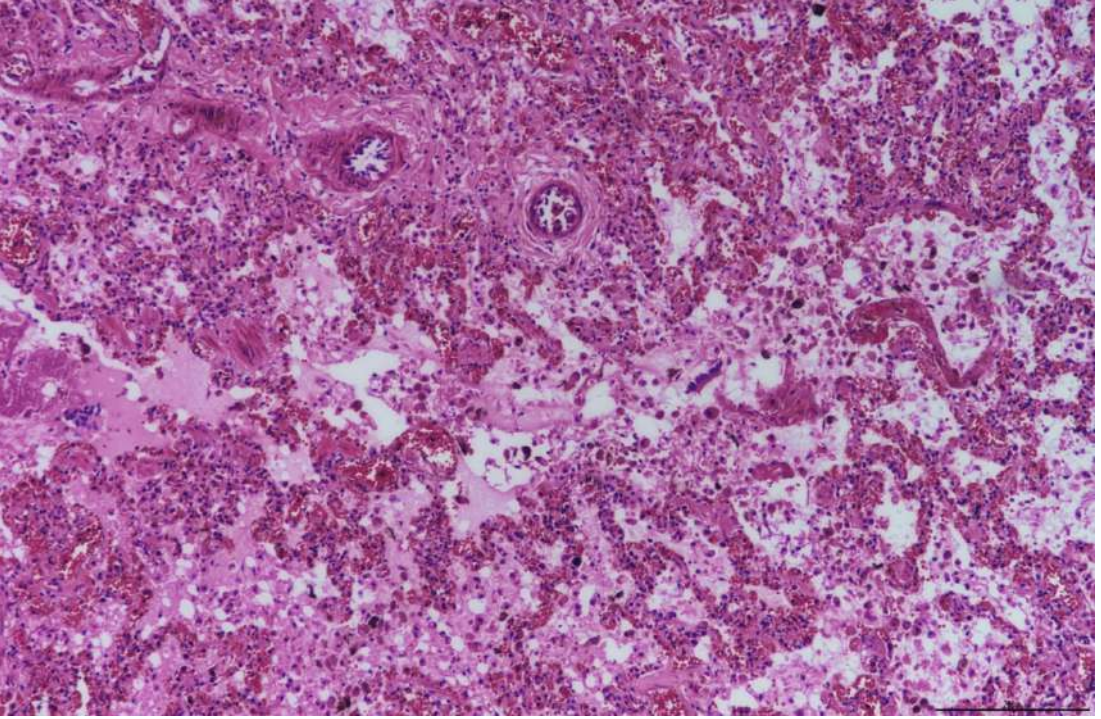

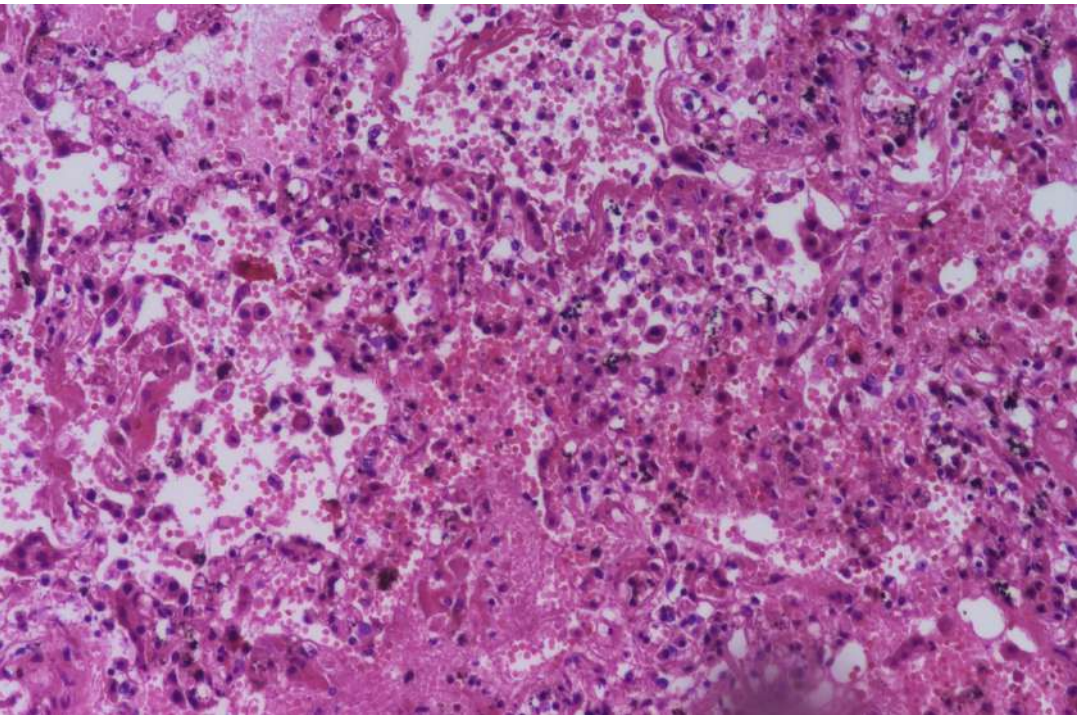

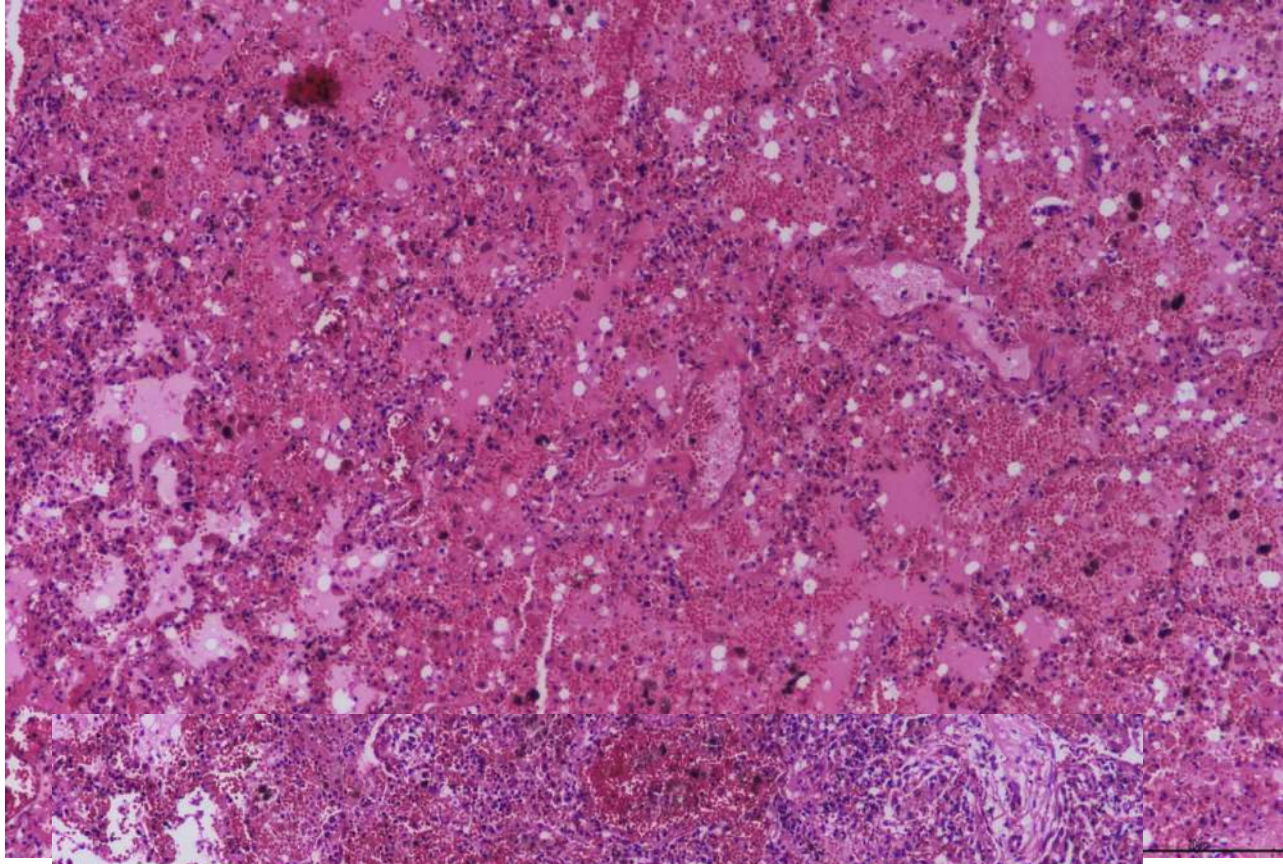

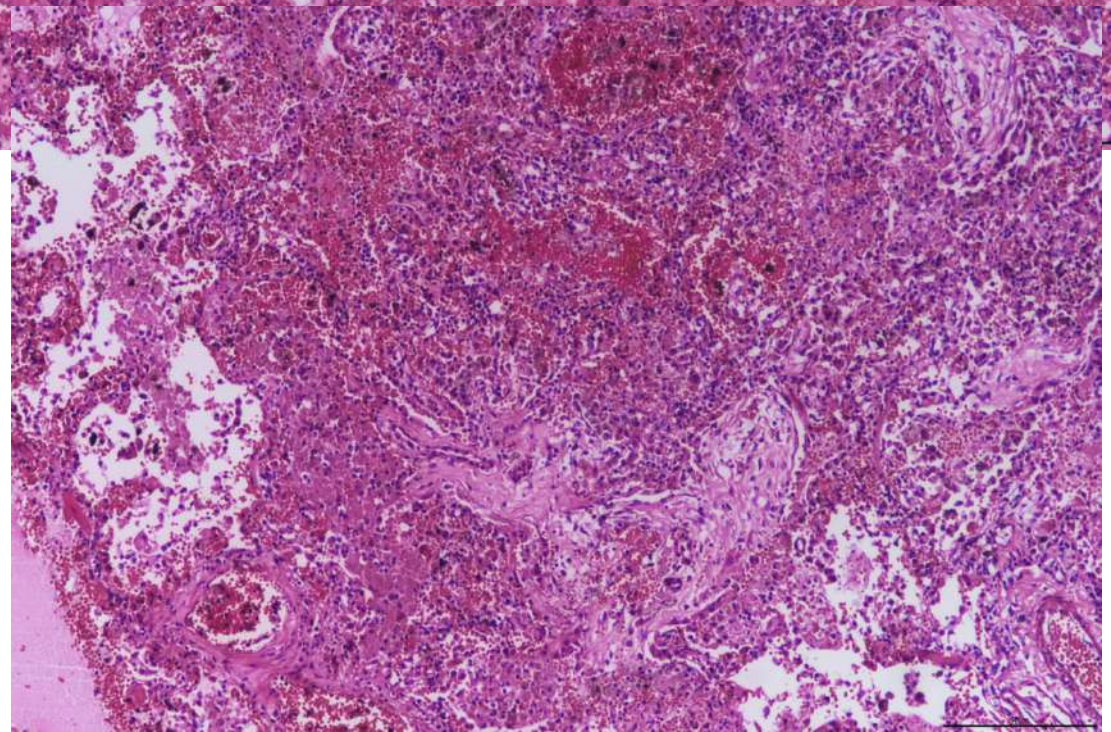

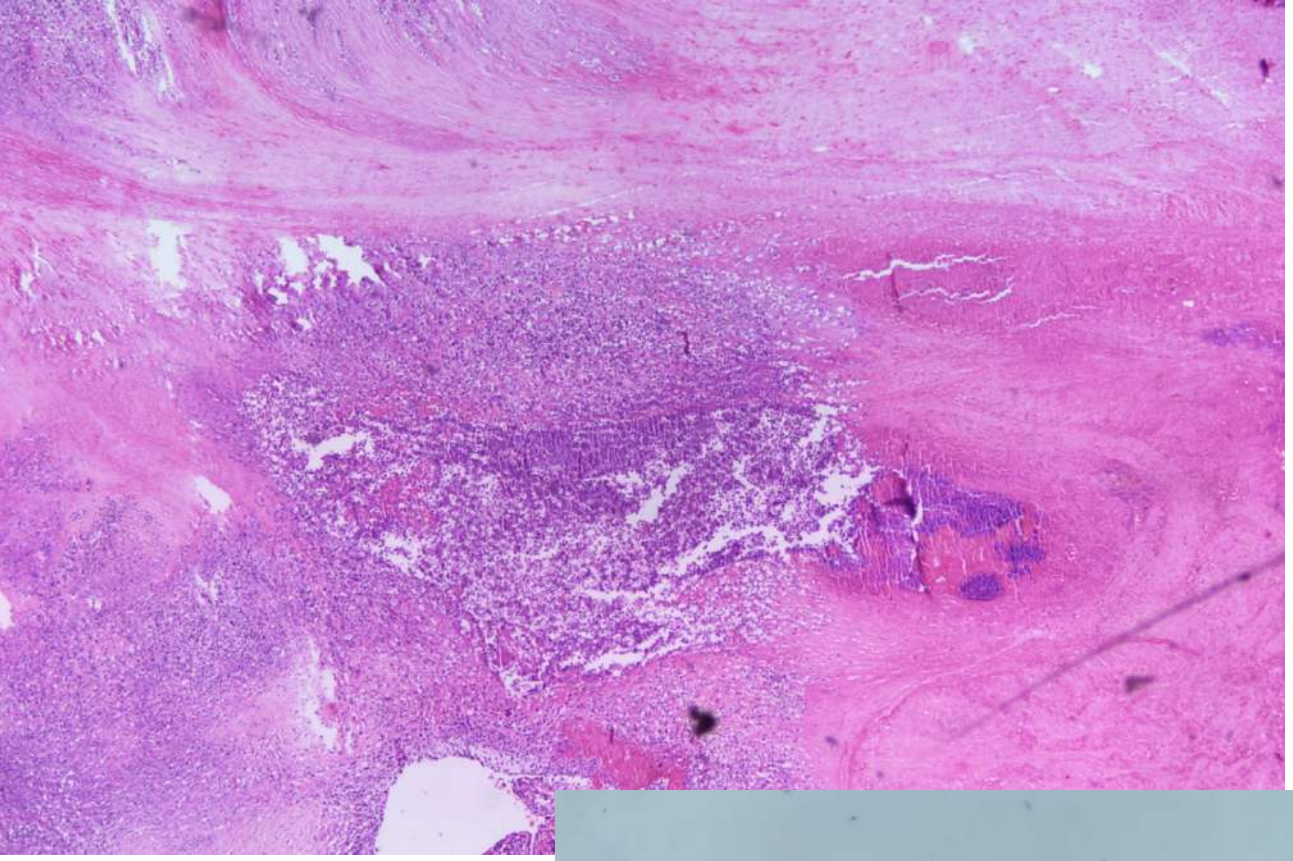

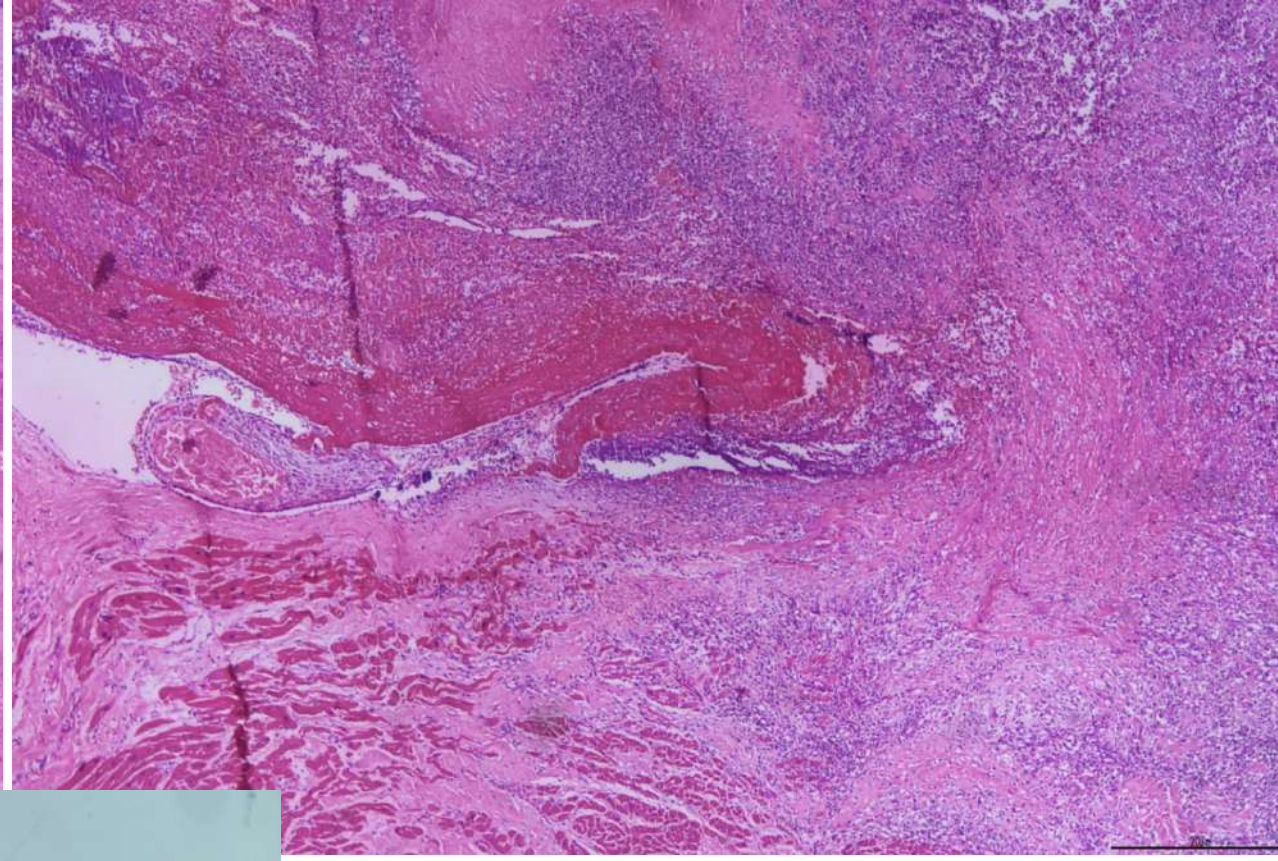

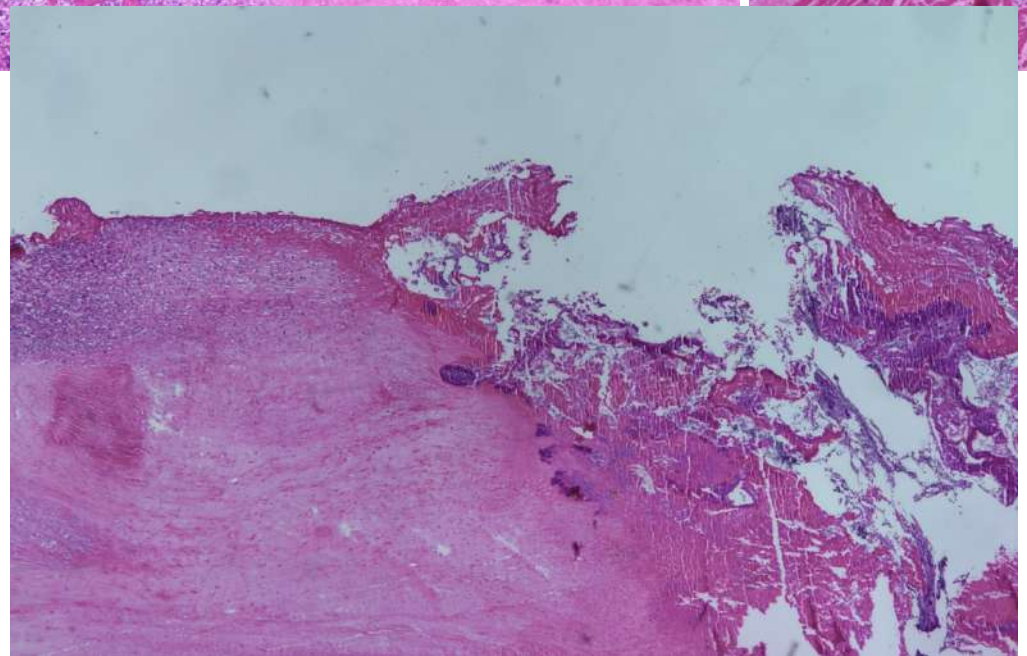

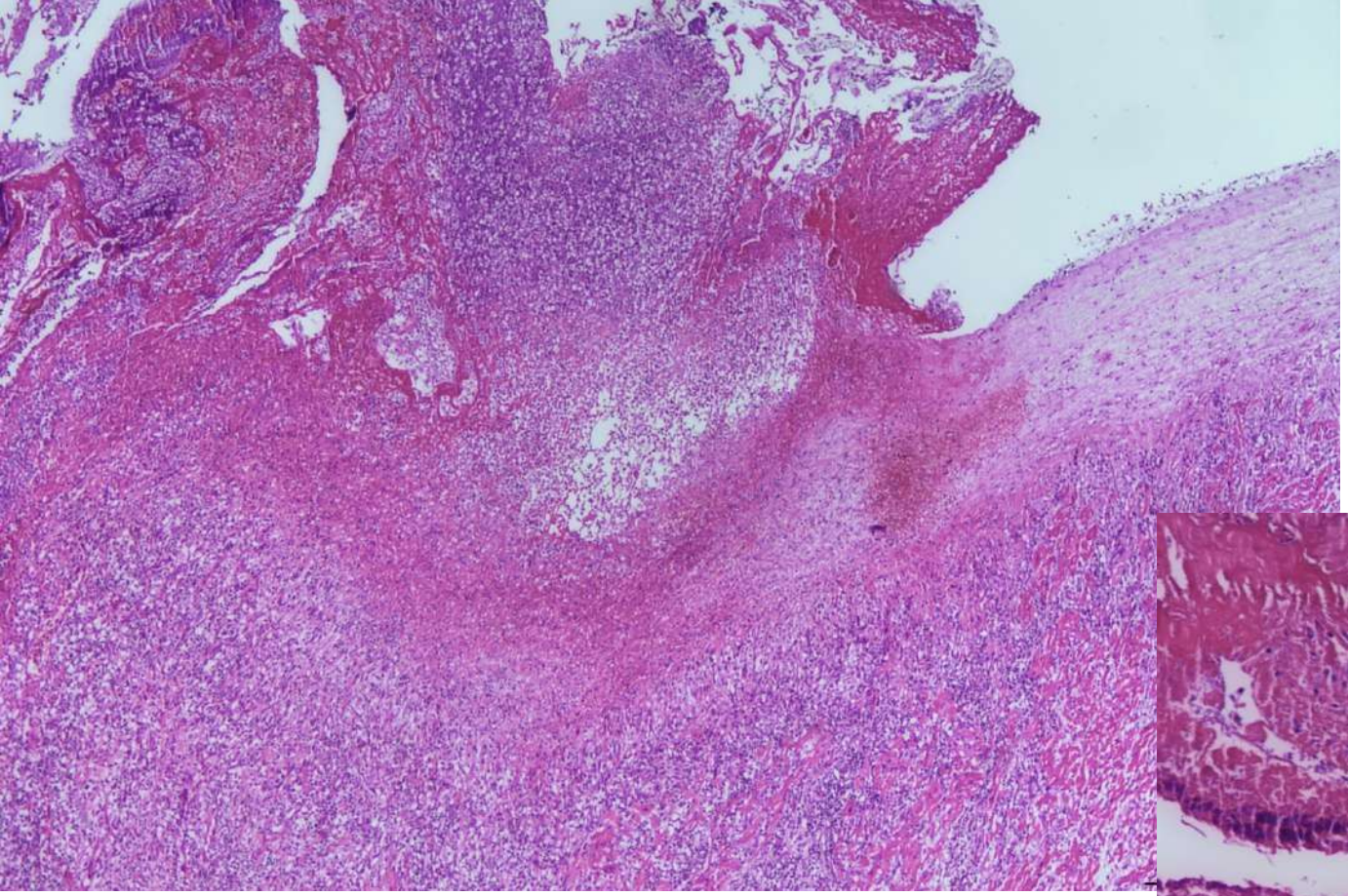

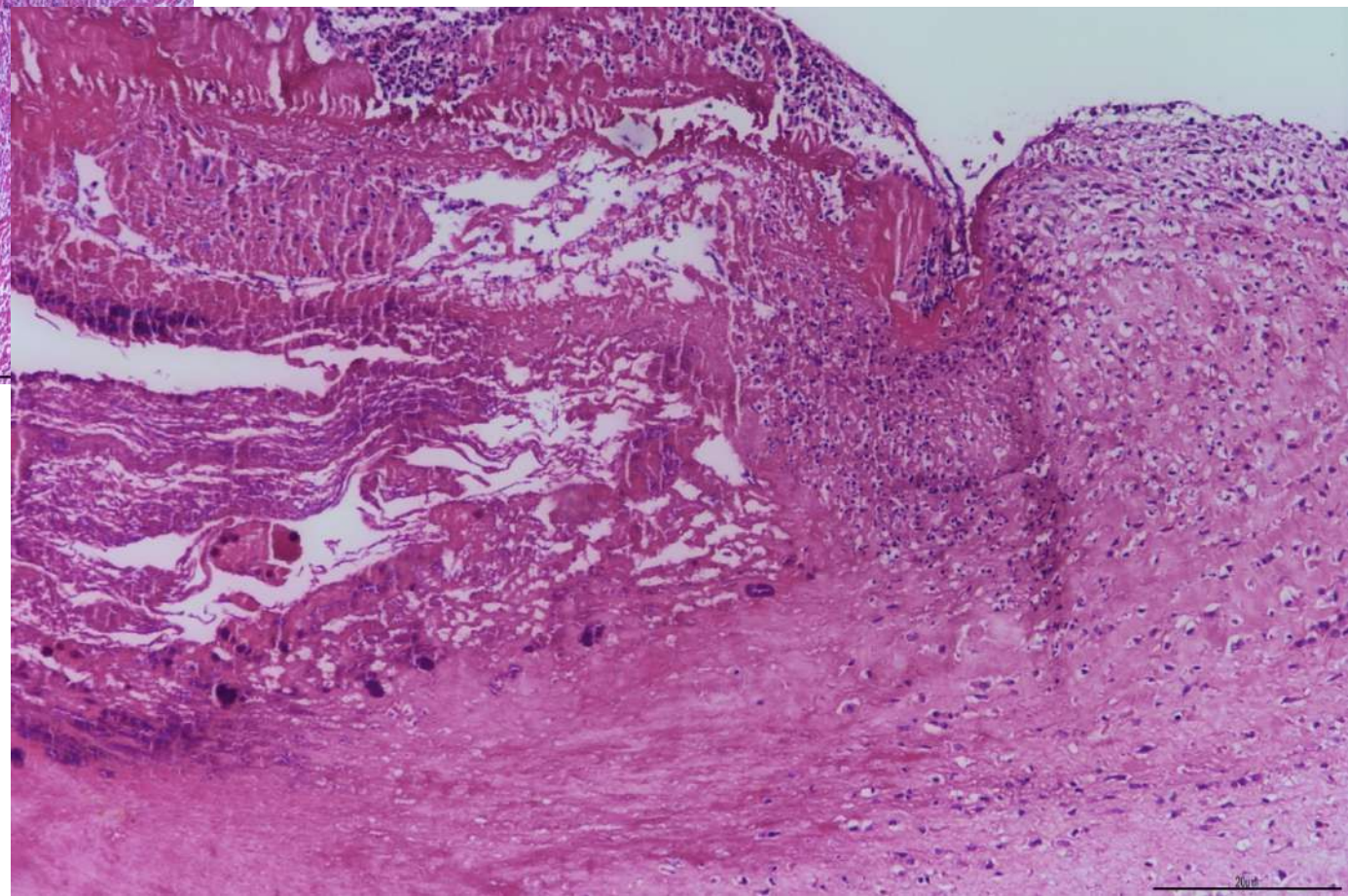

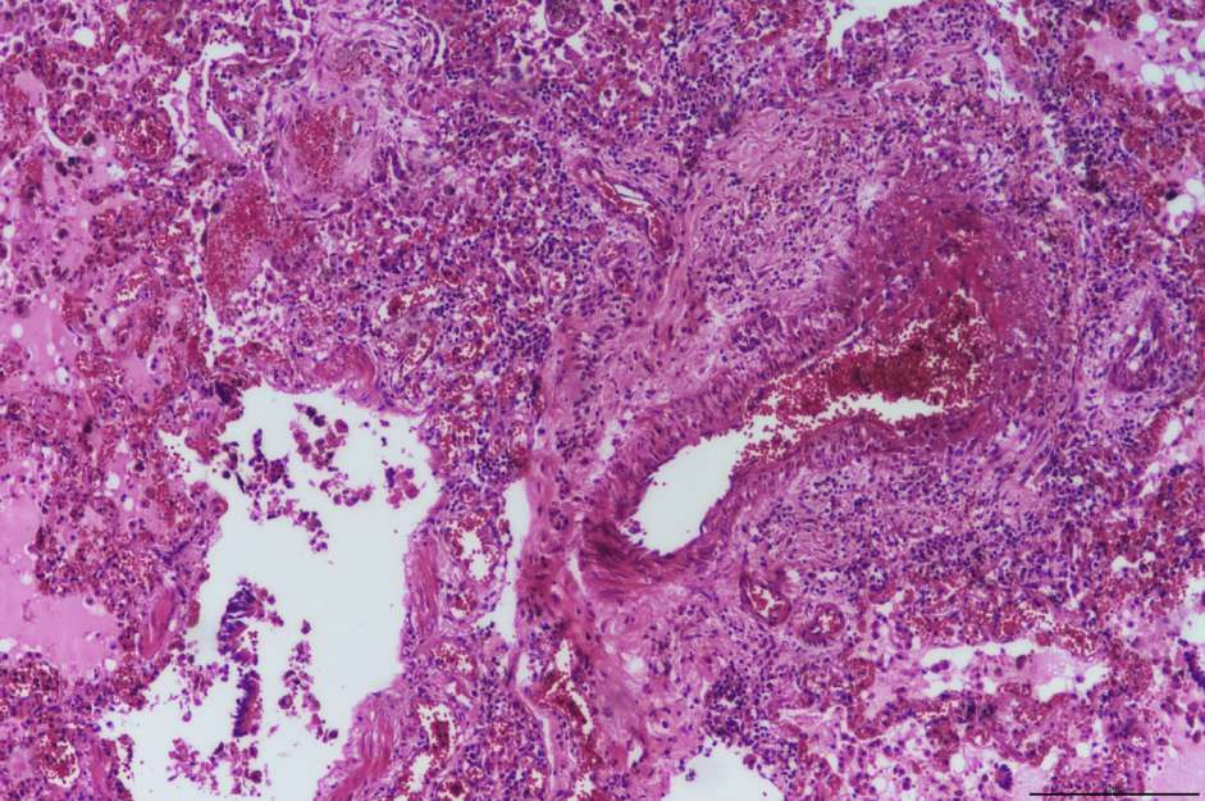

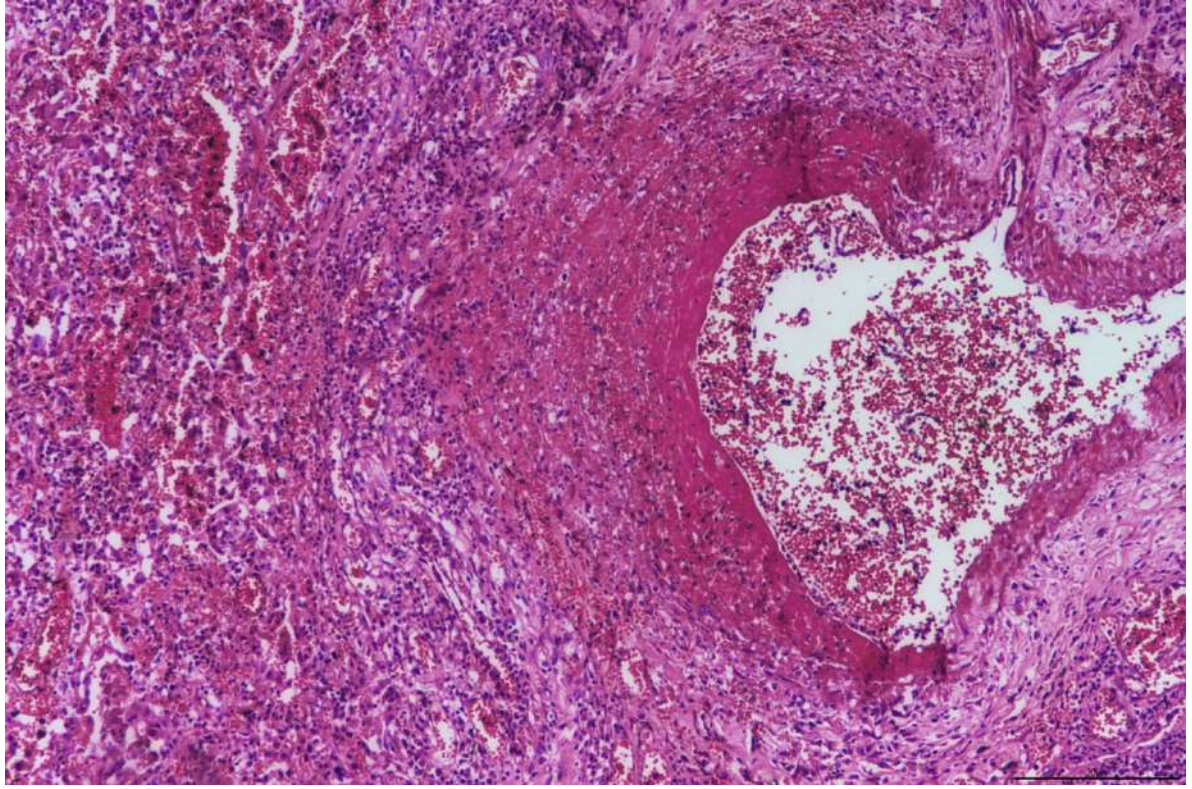

- geniş VSD (1.5 cm) bulunan kalpte triküspid kapak üzerinde 6,5 cm çapında vejetatif alan saptandı. Biventriküler hipertrofi mevcut
- Mikroskopide triküspid kapağı destrükte eden akut septik endokardit, miyokardit saptandı. Akciğerde akut akciğer hasarı, DAD, pulmoner arter dallarında fibrinoid nekroz, vaskülit görüldü

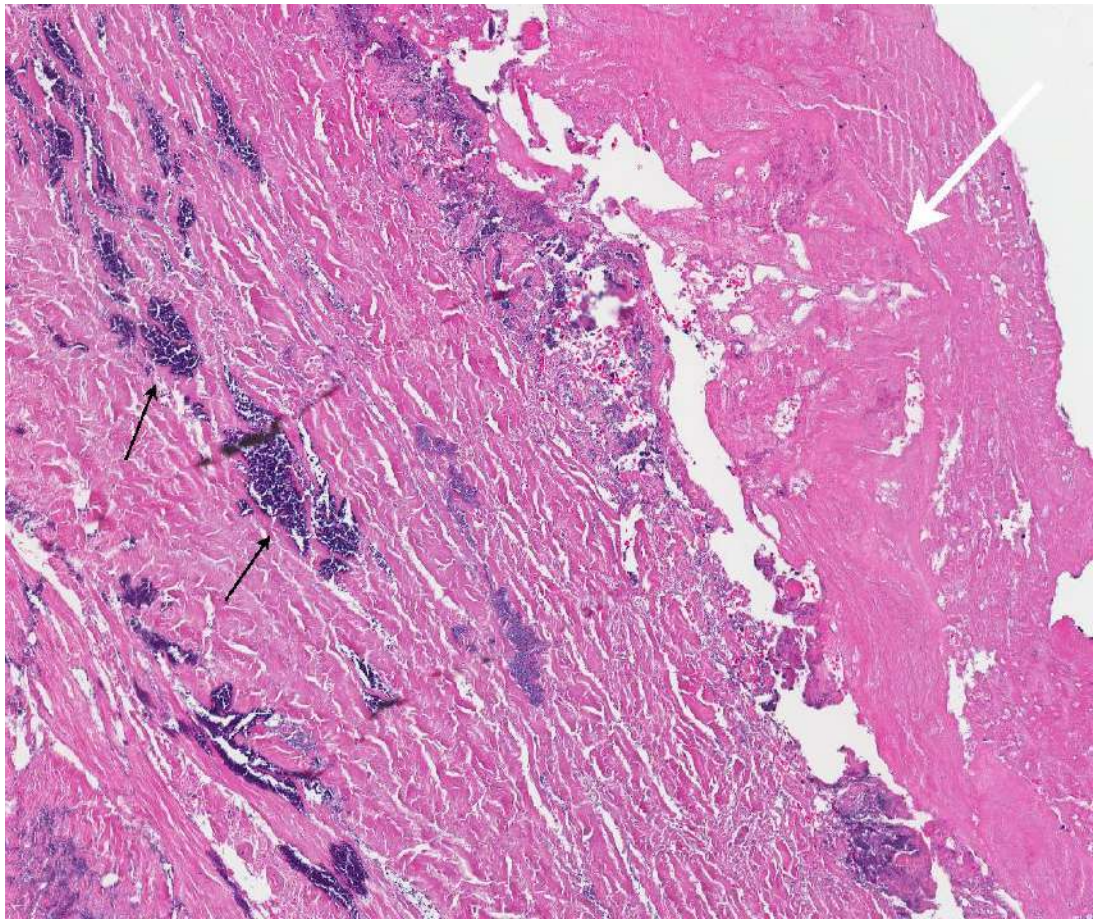

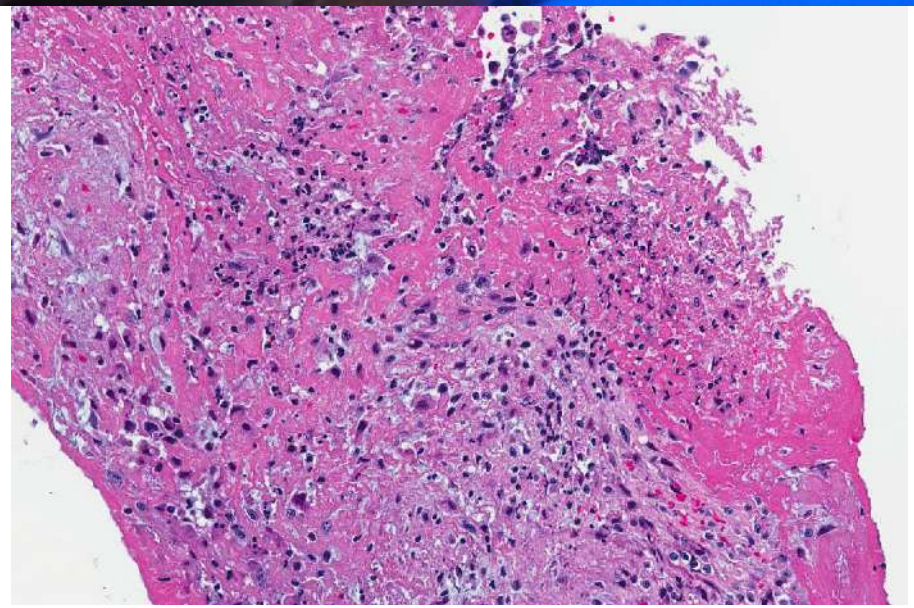

- Tanı: Abondan kok organizması tespit edilen infektif endokarditle uyumlu kapak fragmanları, Mitral kapak,

Patolojide temel tanı prensibi

- Mikroskopik ve Moleküler
- 1. Histopatoljik olarak HE kesitlerde nötrofil predominant lenfosit, histiositten oluşan inflamatuar hücreler görülür, nadiren multinukleer dev hücreler
- 2. intraseluler organizmalarda daha yaygın olarak fibrozis, kalsifikasyon, mononukleer iltihabi hücreler görülür (örn Coxiella, Bartonella ve Brucella)
- 3. Bakteriler H&E görülebilir ve genellikle bazofilik görünür
- 4. Daha sonra gram boyası yapılır
- 5. AB tedavisi alanlarda basil farklı görülebilir, büyümüş, uzamış vs
- 6. Gram negatif ve infektif endokardit düşünülen vakalarda ; Gomori methenamine silver (GMS),(mantar) ve periodic acid Schiff (PAS) (Tropheryma whipplei)
- 7. Taze dokuda moleküler testler çok sensitifdir.

En sık görülen organizmalar:

- Staphylococcus aureus; Iv ilaç kullananlar, normal kapak
- Streptococcus viridans; hasarlı kapakda
- Staphylococcus epidermidis; prostetik kapak
- Daha az görülen HACEK gup organizmlar;

- Haemophilus (Haemophilus parainfluenzae, Haemophilus aphrophilus, Haemophilus paraphrophilus).
- Actinobacillus (Actinobacillus actinomycetemcomitans, Aggregatibacter aphrophilus).
- Cardiobacterium hominis.
- Eikenella corrodens. †
- Kingella (Kingella kingae).

İnfektif endokarditin tanısında histopatolojik yöntemler

- Mikroskobik
- Rutin takibe alınan dokular önce hematoksilen eozin ile boyandıktan sonra mikroskobik olarak değerlendirilir.
- Daha sonra İE düşünülen dokularda;
- Giemsa ve Gram (streptokoklar, stafilokoklar, Gram-negatif çomaklar için),
- Gimenez *(Coxiella* spp. için),
- Warthin-Starry gümüş (*Bartonella* spp. için),
- periyodik asid-Schiff (PAS) (*Tropheryma whipplei* için),
- Gomori methenamin gümüş (GMS) (mantarlar için)
- *Ehrlich-Ziehl-Neelsen (EZN)* (*Mycobacterium* spp. için) boyamalar yapılmalıdır.
- EZN ve GMS özellikle yapay kapak İE'lerde; Gimenez, Warthin-Starry gümüş ve PAS boyamaları ise BCNİE'lerde ihmal edilmemelidir

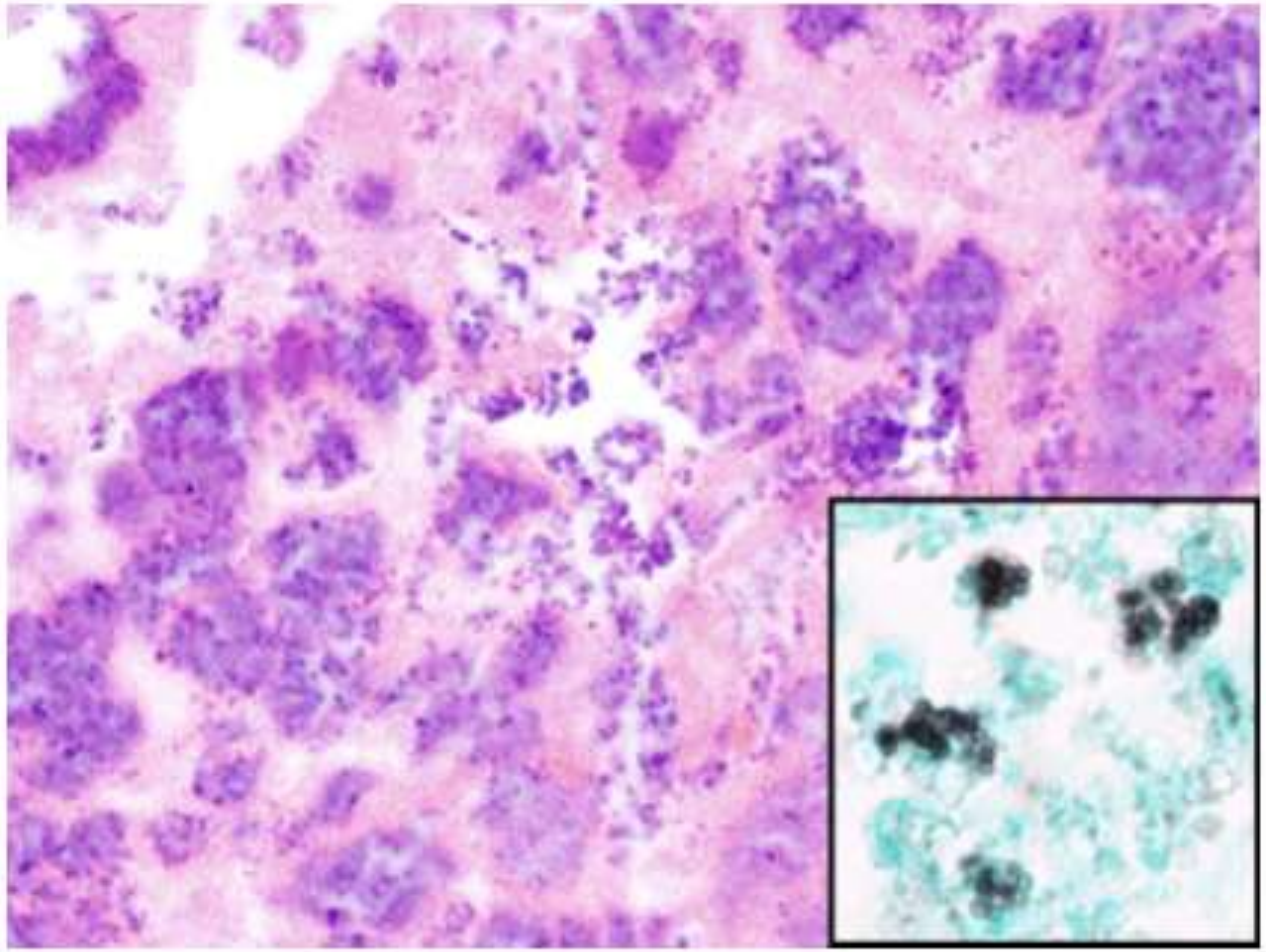

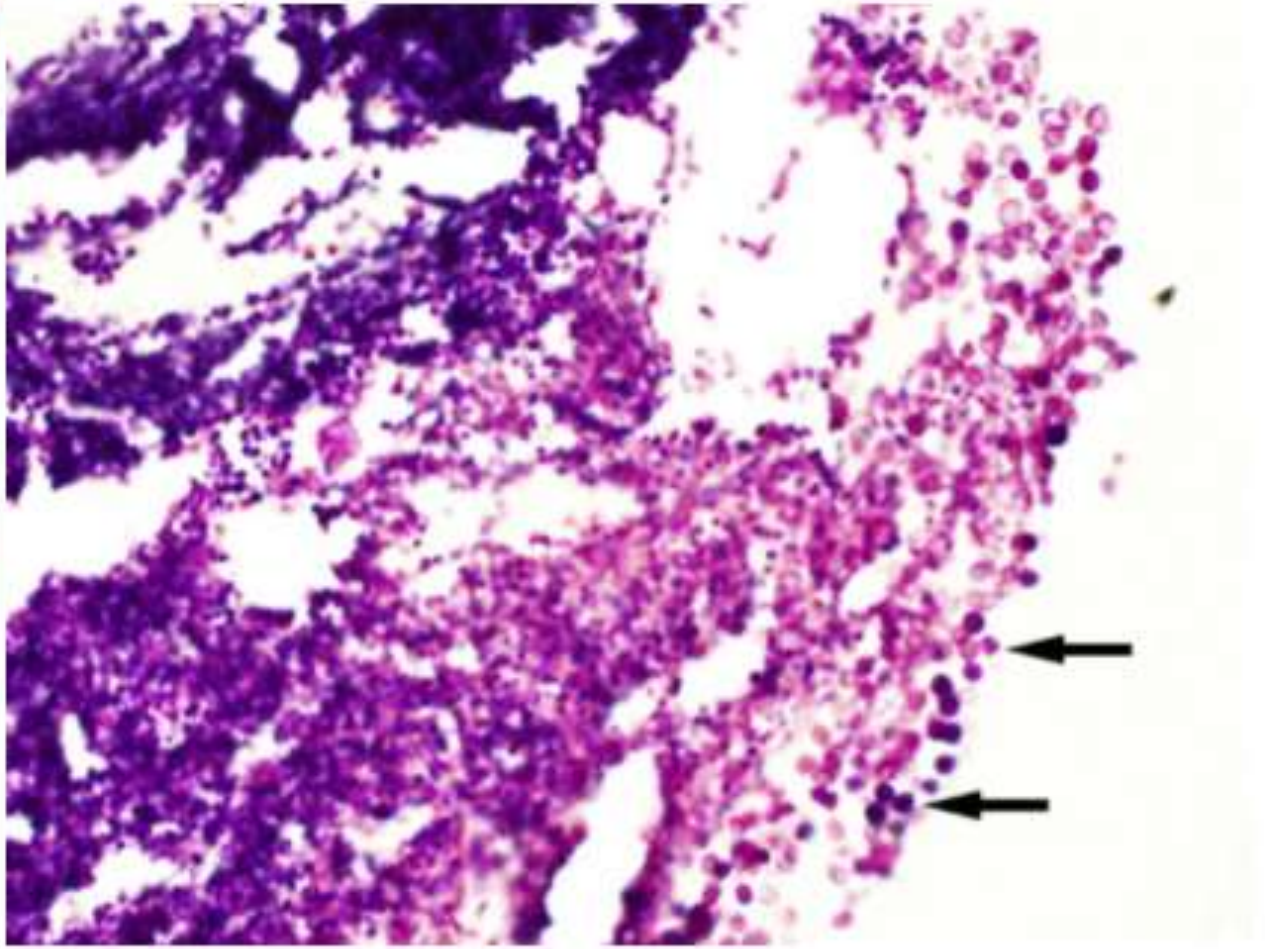

Streptococcus pyogenes

Bobbi S. Pritt, MD, MSc
Mayo Clinic, Rochester, MN

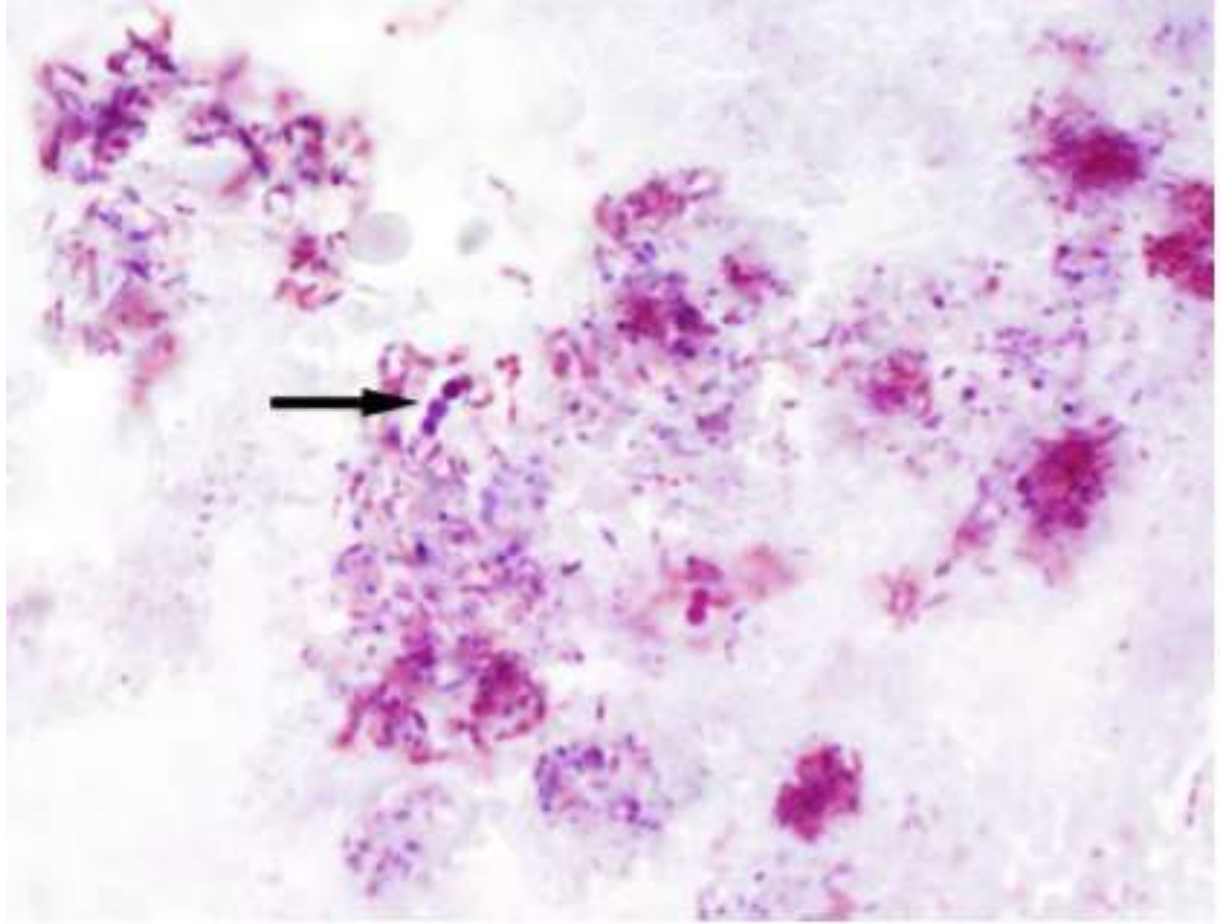

streptococcus endocarditis, Gram + ve - bakteriler
Gram-positive bacteria,

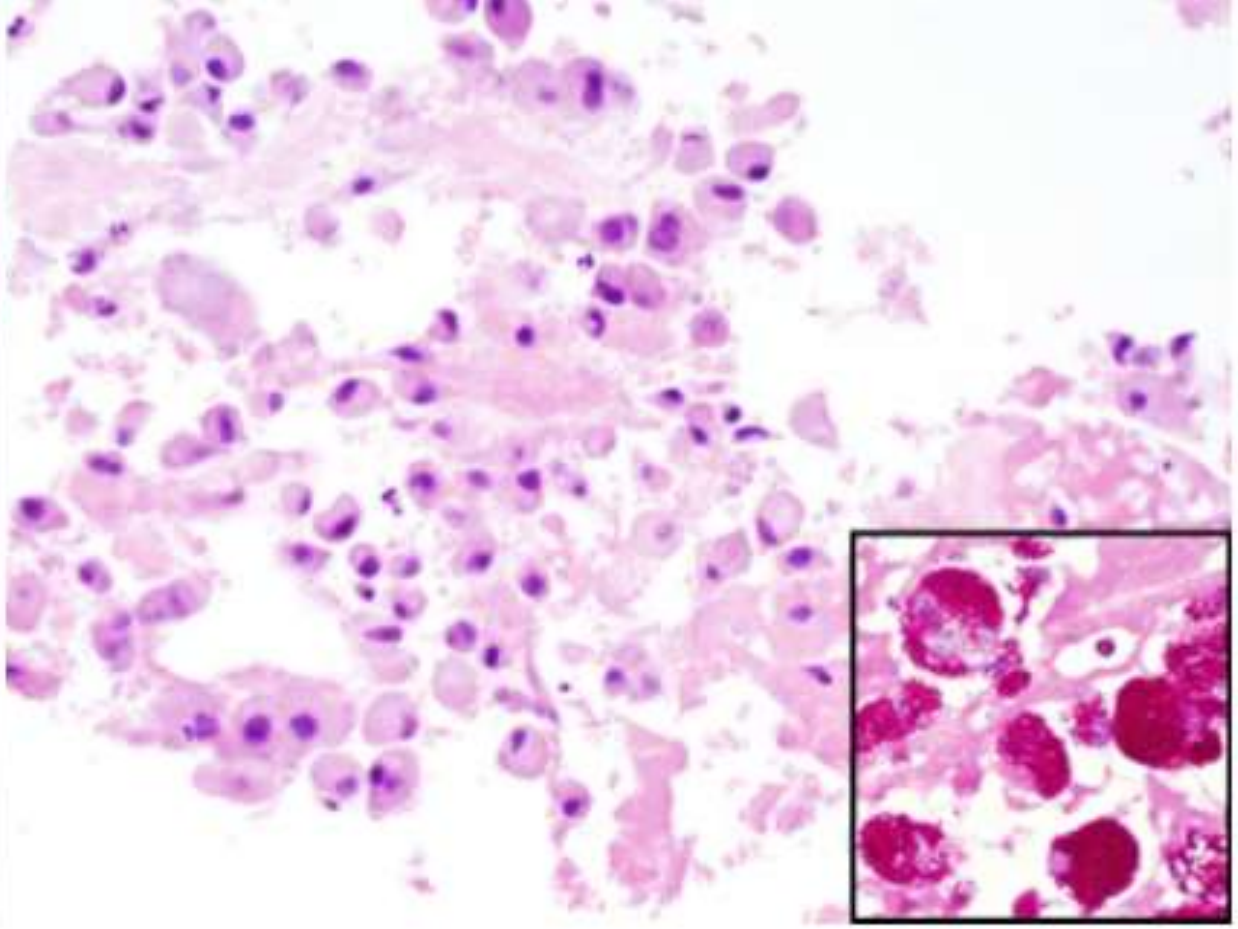

Tropheryma whipplei endocarditis,
Vegetasyonda köpüksü makrofajlar ve
PAS boyası ile intraselüler basiller

Bobbi S. Pritt, MD, MSc
Mayo Clinic, Rochester, MN

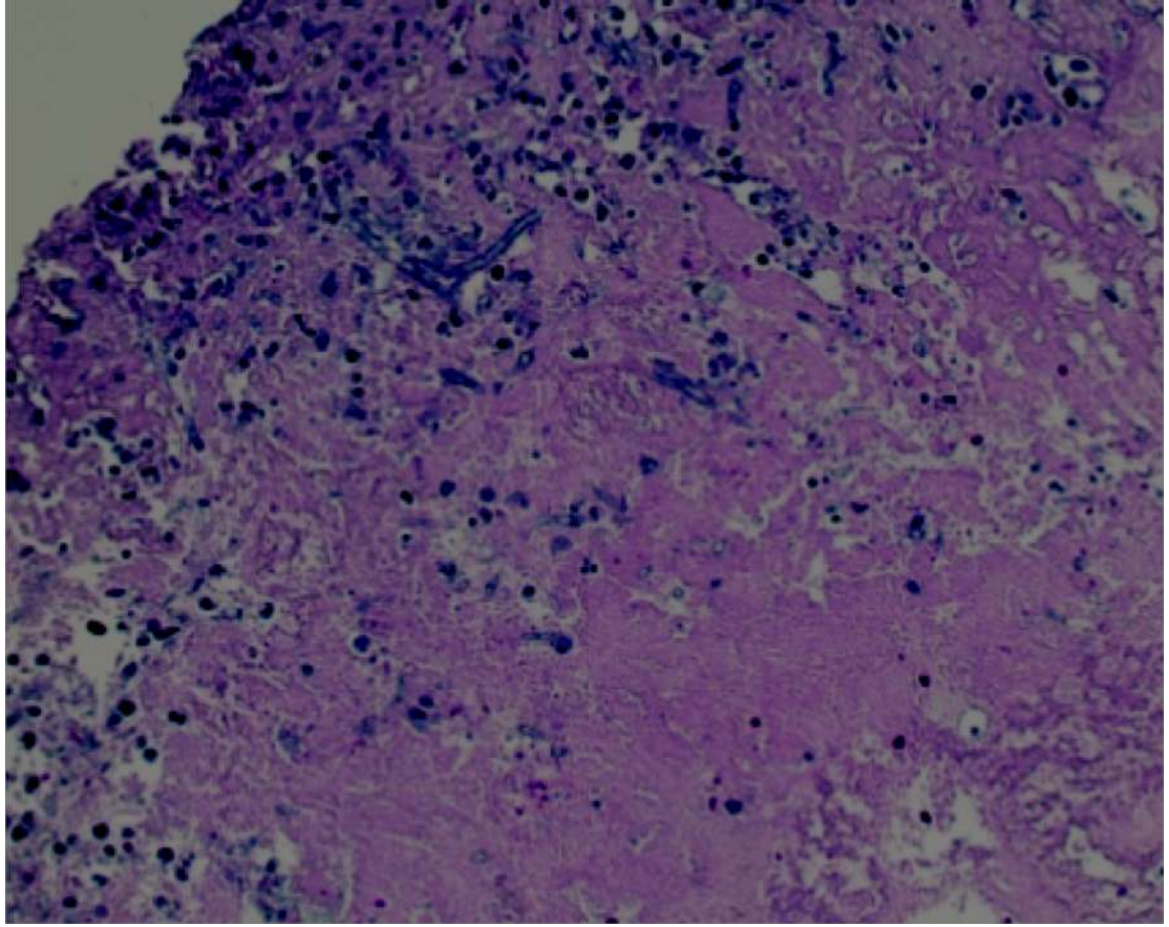



JMM Case Rep. 2016 Feb; 3(1): e005018.
Published online 2016 Feb 18. doi: 10.1099/jmmcr.0.005018

PMCID: PMC5343131
PMID: 28348749

Aspergillus fumigatus native valve infective endocarditis in an otherwise healthy adult

Uchenna Ikediobi and Richard E. Sutton

Author information • Article notes • Copyright and License information Disclaimer

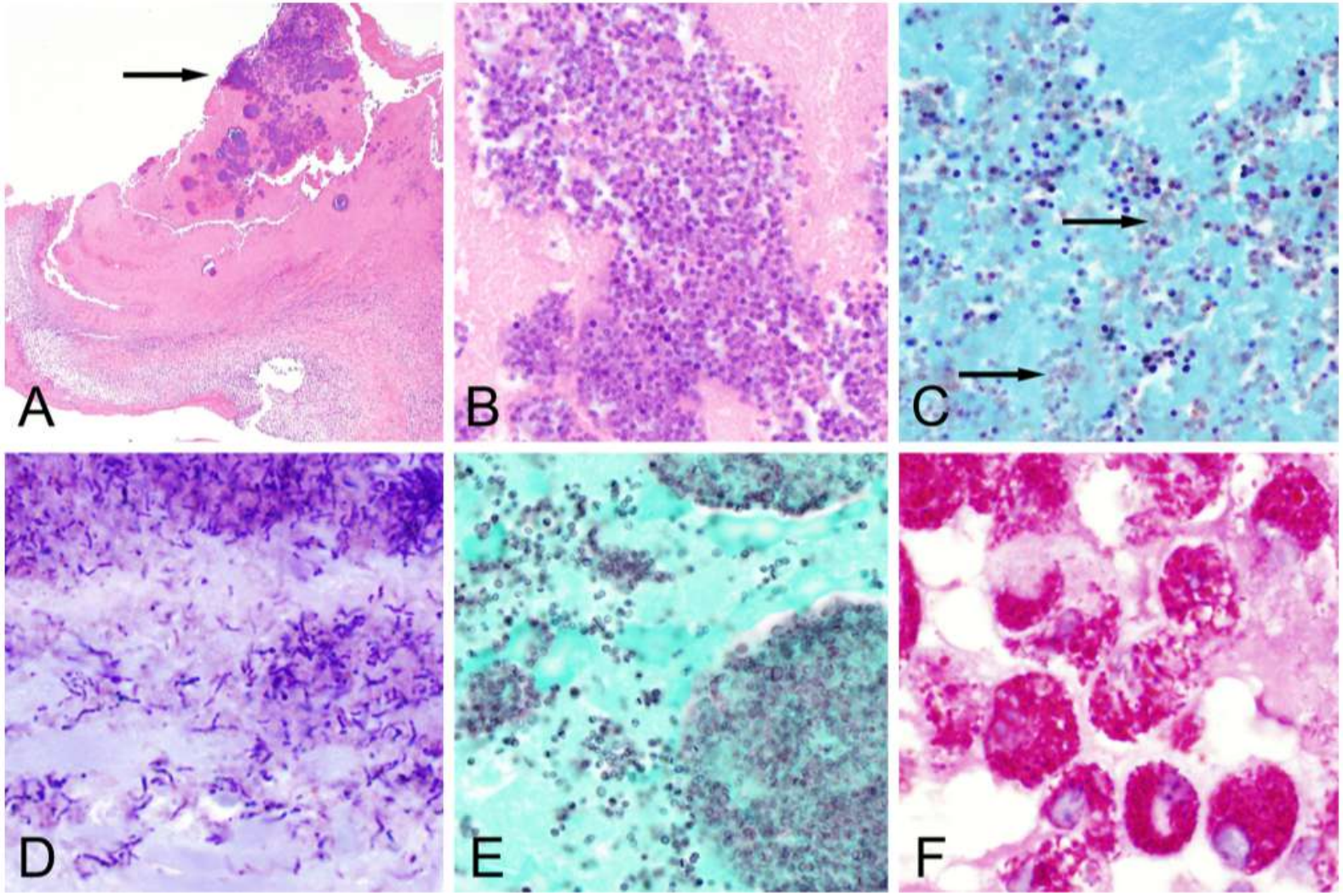

A.streptococcal endocarditis showing focal basophilic bacterial colonies (C) Gram stain of streptococcal endocarditis (D) Cutibacterium acnes endocarditis bioprosthetic aortic valve (E) GMS stain of streptococcal endocarditis (F) Tropheryma whipplei. PAS

Minireview Journal of Clinical Microbiology
September 2017 Volume 55

TEŞEKKÜRLER

Hematoksilen & Eozin

Hematoksilen nedir?

- Bakkam ağacı *(**Haematoxylon campechianum:*** Güney Meksika ve Kuzey Orta Amerika orijinli) gövdesinden elde edilen ve histolojik doku kesitlerinde çekirdek boyası olarak kullanılan doğal boya maddesi

-**Eozin nedir?**

- Eozin, katrandan elde edilen turuncu-pembe renkli sentetik bir boyadır.