İNFEKTİF ENDOKARDİTTE KAPAK CERRAHİSİ NEDEN BU KADAR ZOR?

Prof.Dr.Murat BAŞARAN

İnfektif Endokarditte Cerrahi Tedavi

- Endikasyonu doğru koyulan İnfektif Endokarditli hastalarında erken cerrahi girişim mortaliteyi azaltır.
- İnfektif Endokardit olgularının

%25-50'si akut dönemde

%20-40'ı konvalesans döneminde cerrahi girişim gerektırmekte

- İnfektif Endokarditte en önemli CERRAHİ ENDİKAYONLAR:

✓ KALP YETMEZLİĞİ

✓ KONTROL EDİLEMEYEN İNFEKSİYON

✓ EMBOLİLERİN ÖNLENMESİ

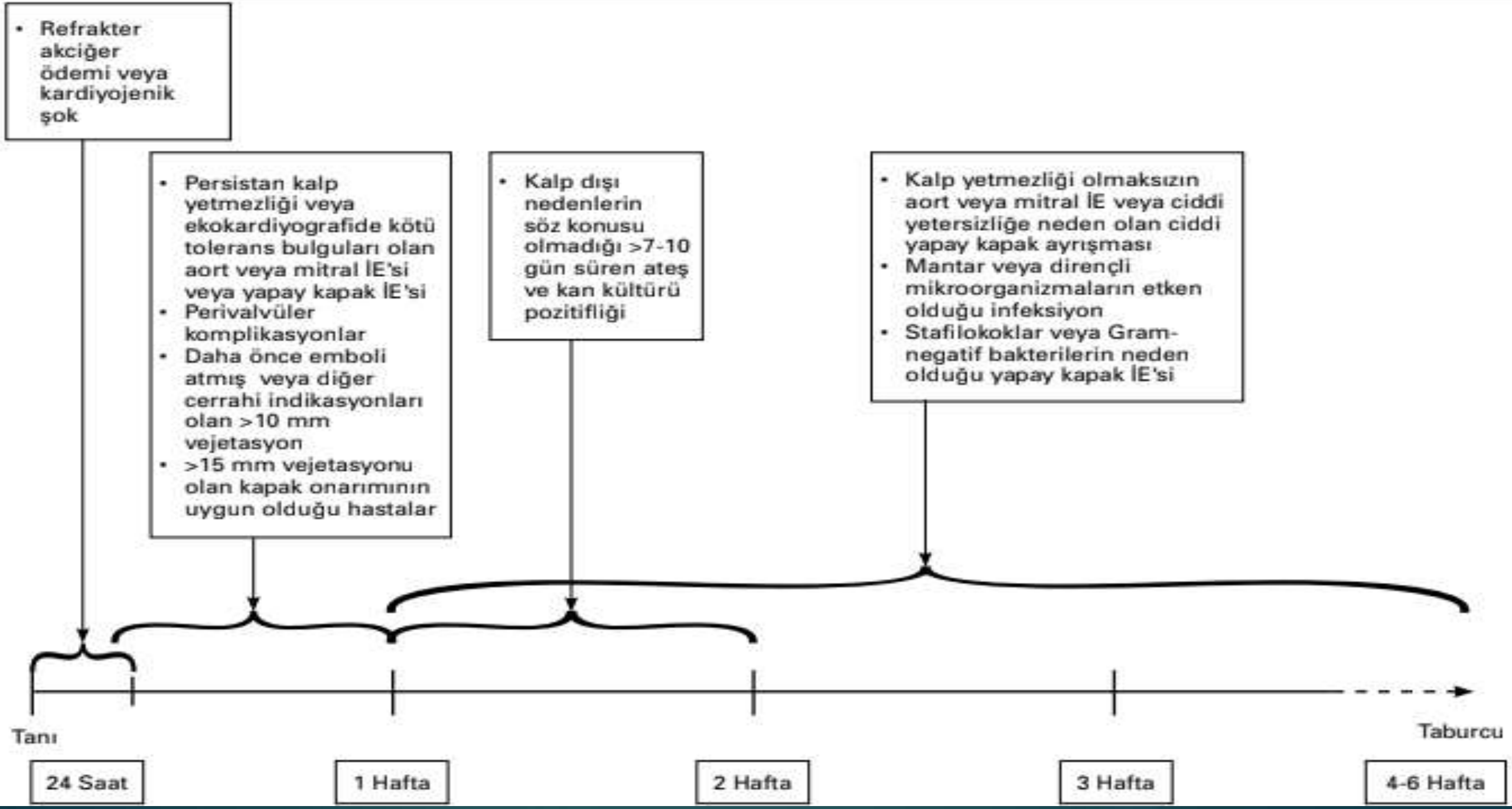
• Refrakter akciğer ödemi veya kardiyojenik şok
• Persistan kalp yetmezliği veya ekokardiyografide kötü tolerans bulguları olan aort veya mitral İE'si veya yapay kapak İE'si
• Perivalvüler komplikasyonlar
• Daha önce emboli atmış veya diğer cerrahi indikasyonları olan >10 mm vejetasyon
• >15 mm vejetasyonu olan kapak onarımının uygun olduğu hastalar
• Kalp dışı nedenlerin söz konusu olmadığı >7-10 gün süren ateş ve kan kültürü pozitifliği
• Kalp yetmezliği olmaksızın aort veya mitral İE veya ciddi yetersizliğe neden olan ciddi yapay kapak ayrışması
• Mantar veya dirençli mikroorganizmaların etken olduğu infeksiyon
• Stafilokoklar veya Gram-negatif bakterilerin neden olduğu yapay kapak İE'si
Tanı
Taburcu
24 Saat
1 Hafta
2 Hafta
3 Hafta
4-6 Hafta

İnfektif Endokarditte Cerrahi Tedavi

- Kalp yetmezliği

Doğal aort kapak endokarditinde %29

Mitral kapak endokarditinde %20 oranında gelişmekte

- Kalp yetmezliği mortaliteye etki eden en önemli risk faktörüdür.

İnfektif Endokarditli hastalarda Kalp Yetmezliği geliştiğinde cerrahi girişim için geç kalınmamalıdır.

- Kalp yetmezliği gelişen İnfektif endokarditli hastalardaki mortalite hızı

Medikal tedavi ile birlikte uygun cerrahi tedavi uygulananlarda %11-35 olarak bildirilmektedir.

Dılemma: Kalp yetmezlıgı olan endokardıt hastalarında cerrahlar operasyon ıcın çekıngen davranırken, sadece medikal tedavi uygulananlarda mortalıte %58-86

İnfektif Endokarditte Cerrahi Endikasyon

European Heart Journal (2015) 36, 3075–3123
doi:10.1093/eurheartj/ehv319

ESC GUIDELINES

2015 ESC Guidelines for the management of infective endocarditis

- Aort veya mitral Nativ Kapak Endokarditinde

ve prostetik kapak endokarditinde

Pulmoner ödem,kalp yetmezlıgı. Bozulmus hemodınamık performans veya kardiyojenik şoka neden olan akut kapak

yetmezliği,kapak darlığı mevcutsa ACİL ve/veya ONCELIKLI CERRAHİ önerilir.

İnfektif Endokarditte Cerrahi Endikasyon

European Heart Journal (2015) 36, 3075–3123
doi:10.1093/eurheartj/ehv319

ESC GUIDELINES

2015 ESC Guidelines for the management of infective endocarditis

Lokal olarak kontrol edilemeyen enfeksiyon(apse, False anevrizma,büyüyen vejetasyon varlığında öncelikli cerrahi önerilir.

I | B

Fungal veya multiresistan organizmalarda öncelikli veya elektif cerrahi önerilir.

I | C

Uygun antibiyotik tedavisine rağmen kan kültürlerinde dirençli pozitiflik ve septik metastatik Odağın kontrol altına alındığı vakalarda öncelikli cerrahi önerilir.

IIa | B

Stafilokok veya non-HACEK gram-negatif bakteriler nedeniyle olan prostetik valv endokarditinde
Öncelikli veya elektif cerrahi önerilir.

IIa | C

İnfektif Endokarditte Cerrahi Endikasyon

European Heart Journal (2015) 36, 3075–3123
doi:10.1093/eurheartj/ehv319

ESC GUIDELINES

2015 ESC Guidelines for the management of infective endocarditis

AB TEDAVİSİNE RAĞMEN AORT VEYA MİTRAL NATİV KAPAK ENDOKARDİTİNDE VEYA PROSTETİK KAPAK ENDOKARDİTİNDE DİRENÇLİ VEJETASYON (>10MM) VARLIĞINDA ÖNCELİKLİ CERRAHİ — I | B

>10MM VEJETASYONLU AORT VEYA MİTRAL NATİV KAPAK ENDOKARDİTİNDE, CİDDİ KAPAK DARLIĞI VEYA YETMEZLİĞİ MEVCUTSA VE OPERASYON RİSKİ DÜŞÜKSE ÖNCELİKLİ CERRAHİ — IIa | B

İZOLE ÇOK BÜYÜK (>30MM) VEJETASYONLU AORT VEYA MİTRAL NATİV KAPAK ENDOKARDİTİNDE VEYA PROSTETİK KAPAK ENDOKARDİTİNDE ÖNCELİKLİ CERRAHİ — IIa | B

İZOLE BÜYÜK (>15MM) VEJETASYONLU AORT VEYA MİTRAL NATİV KAPAK ENDOKARDİTİNDE VEYA PROSTETİK KAPAK ENDOKARDİTİNDE ÖNCELİKLİ CERRAHİ — IIb | C

İnfektif Endokarditte Cerrahi Endikasyon

European Heart Journal (2015) 36, 3075–3123
doi:10.1093/eurheartj/ehv319

ESC GUIDELINES

2015 ESC Guidelines for the management of infective endocarditis

SESSİZ EMBOLİ VE TİA SONRASI KARDİYAK CERRAHİ GECİKTİRİLMEMELİDİR.

I B

BÜYÜK VEYA BÜYÜMEKTE OLAN VEYA RÜPTÜRE İNTRAKRANİAL İNFEKTE ANEVRİZMALARDA BEYİN CERRAHİSİ VEYA ENDOVASKÜLE TEDAVİ YÖNTEMLERİ ÖNERİLİR.

I C

İnfektif Endokarditte Cerrahi Tedavi

- Refrakter pulmoner ödem ,kardiyojenik şoka neden olan ciddi regürjitasyon veya kapak darlıklı aort ve mitral İnfektif endokardit olguları

İLK 24 SAATTE ACİL AMELİYAT

İnfektif Endokarditte Cerrahi Tedavi

- Ciddi regürjitasyonlu veya kapak darlıklı ve
- Sürekli kalp yetmezliği olan ve
- Ekokardiyografide hemodinamik tolerans bulguları kötü olan (erken mitral kapanması veya pulmoner hipertansiyon) olan hastalar

HIZLICA OPERE EDİLMELİ

İnfektif Endokarditte Cerrahi Tedavi

- Ciddi regürjitasyonu olan ancak kalp yetmezliği olmayan aort veya mitral kapak İE'sinde ameliyat ELEKTİF olarak yapılmalıdır.

- Kontrol edilemeyen infeksiyon bulguları varsa (lokal olarak kontrol edilemeyen infeksiyon >7-10 gün süren ateş ve pozitif kan kültürü, mantar veya dirençli organizmalarla infeksiyon) HIZLICA AMELİYAT YAPILMALI

ACQ

ACQUIRED: AATS EXPERT CONSENSUS GUIDELINES: ENDOCARDITIS

2016 The American Association for Thoracic Surgery (AATS) consensus guidelines: Surgical treatment of infective endocarditis

AATS Surgical Treatment of Infective Endocarditis Consensus Guidelines Writing Committee Chairs: Gösta B. Pettersson, MD, PhD,[a] and Joseph S. Coselli, MD[b,c]

Writing Committee: Gösta B. Pettersson, MD, PhD,[a] Joseph S. Coselli, MD,[b,c] Syed T. Hussain, MD,[a] Brian Griffin, MD,[d] Eugene H. Blackstone, MD,[a] Steven M. Gordon, MD,[e] Scott A. LeMaire, MD,[b,c] and Laila E. Woc-Colburn, MD[f]

Invited Experts: See Appendix E1.

Vegetation and dehiscence in prosthetic valve endocarditis—a surgical disease.

Central Message

These guidelines describe diagnosis, indications, timing, surgical treatment, and perioperative care for patients with infective endocarditis and early surgeon involvement in team decision-making.

See Editorial Commentary page 1259.

TABLE 1. Team approach to patients with IE

Recommendations	COR	LOE	References
1. Who should care for and operate on patients with IE?			
Patients with suspected IE should ideally be cared for at centers with access to a complete team, including cardiology, infectious disease, cardiac surgery, and other services needed to handle IE complications	I	B	4,5,7,89
Surgeons operating on patients with IE should be well-trained, experienced valve surgeons who are well versed in the different reconstruction techniques needed by patients with advanced disease	I	C	4,5,31,89
2. Diagnosis of IE: What does the surgeon need to know?			
At the time of surgery the patient should be on an effective antimicrobial regimen (correct dosage and route of administration) to which the causative microorganism is sensitive, or be broadly covered when organism and sensitivity are unknown	I	B	3-5,7,55,58
For surgery planning, the surgeon should have the best possible understanding of the pathology. This will usually require advanced imaging techniques, such as TEE	I	B	3-5,7,90-98
Use of imaging modalities other than echocardiography may also be appropriate in selected cases	IIb	C	3-5,95,99-103

COR, Classification of recommendations; *LOE*, level of evidence; *IE*, infective endocarditis; *TEE*, transesophageal echocardiography.

İNFEKTİF ENDOKARDİTTE CERRAHİ TEDAVİ

- İNFEKTİF ENDOKARDİTTE KALP KAPAKLARININ RADİKAL DEBRİDMAN VE REKONSTRÜKSİYONU

DENEYİM VE ÖZELLEŞMİŞ UZMANLIK GEREKTİRİR.

TABLE 4. Additional workup, preoperative antibiotics, and risk of operation for patients with IE

Recommendations	COR	LOE	References
1. What additional workup is needed just before taking the patient to surgery?			
When surgery is decided upon, before going to the operating room, it is reasonable to obtain brain imaging or repeat brain imaging	IIa	B	67,68,70
The need for preoperative coronary angiography should be guided by normal criteria. This is particularly important if the patient has had coronary artery bypass grafting. In patients with large aortic valve vegetations, CT angiography is an alternative to assess the coronary arteries	I	C	3,4,6,177
When repeat sternotomy is required, computed tomography of the chest is recommended when possible to assess risk of sternal reentry	IIa	C	178
2. Is preoperative duration of antibiotic treatment important?			
The patient should be on an effective antimicrobial regimen at the time of surgery. Ideally, the sensitivity of the causative organism is known	I	B	3-5,7,55,58
Once the patient is on an effective antimicrobial regimen, further delay of surgery is unlikely to be beneficial	IIa	B	3-5,7,77,104,110, 125,179-181
3. What is the risk of operation for IE?			
The patient should be quoted a risk, taking into consideration all factors known to affect the risk of the operation	I	C	34,78,79,182

COR, Classification of recommendations; *LOE*, level of evidence; *CT*, computed tomography; *IE*, infective endocarditis.

ACQ

TABLE 5. General features of intraoperative management of patients with IE

Recommendations	COR	LOE	References
1. Intraoperative TEE			
Intraoperative TEE is mandatory when performing surgery for IE	I	B	3-5,80,90,97,183-187
2. Operative approach			
Medium sternotomy is the recommended approach, with few exceptions	I	C	
3. Removal of infected tissue: Radical debridement			
All infected and necrotic tissue and foreign material should be radically debrided and removed	I	B	43,85
4. Choice of reconstruction and valve replacement: General considerations and recommendations			
For patients with NVE and infection limited to the valve cusps or leaflets, repair is performed whenever possible	I	B	3-6,43,152,188-198
When simple valve replacement is required, choice of valve—mechanical or tissue prosthesis—should be based on normal criteria: age, life expectancy, comorbidities, and expected compliance with anticoagulation	I	B	4-6,197,199-201
It is reasonable to avoid use of mechanical prostheses in patients with any intracranial bleeding or those who have suffered a major stroke	IIa	C	
For patients with invasive disease and destruction, reconstruction should depend on the involved valve, severity of destruction, and available options for cardiac reconstruction	I	B	6,43,44,85,111,202,203
5. Native aortic valve IE			
For patients with native aortic valve IE and infection limited to the valve cusps, repair may occasionally be possible. Choice of replacement valve—mechanical or tissue prosthesis—should be based on usual criteria	I	B	4-6,43,83,197-201
For invasive and destructive native aortic valve IE requiring root reconstruction and replacement, using an allograft may be beneficial, but a prosthetic bioroot	IIa	B	6,8,44,81,82,199,200, 204-208

CERRAHİ YAKLAŞIM

- Sternotomi –radikal debridman için iyi eksposure gerekli
- Mini sternotomi-aort kapak endokarditinde
- Sağ mini torakotomi-Mitral kapak endokarditinde

EXPERT REVIEW

Infective endocarditis: Perioperative management and surgical principles

Kareem Bedeir, MBChB, MS, Michael Reardon, MD, and Basel Ramlawi, MD, MMSc, FRCSC, FACS, FACC

Despite advances in microbial prevention and elimination, the frequency of endocardial infection is still increasing and it remains to be a serious condition. The strategies and aggressiveness of medical and surgical algorithms for managing these patients are evolving and having a significant effect on morbidity and mortality. This review addresses the current understanding of the processes by which the most common and most threatening complications occur, and the current management strategies that cardiologists and cardiac surgeons should be aware of when treating these seriously ill patients. (J Thorac Cardiovasc Surg 2014;147:1133-41)

CERRAHİ YAKLAŞIM

- İnfektif endokarditte cerrahi tedavi; enfeksiyonun eradikasyonu ve tüm nekrotik dokuların debridmanı ve kardiyak yapı ve kapakların debridmanını içerir.
- Rekonstrüksiyonda tercih edilen materyal ideal olarak dayanıklı ve düşük reinfeksiyon riski olmalıdır.Boyle bır materyel var mı? Tartışmalı!!!!!
- İnfeksiyon anulusun ilerisine yayılmışsa onarım teknik olarak daha zor ve kompleks olur.

CERRAHİ YAKLAŞIM

- Öncelikli olarak prostetik materyal yerleştirmekten kaçınılacak şekilde hareket edilmelidir.Oncelıklı hedef tamır ve natıve dokuların mumkun olduğunca korunması.
- Bazı vakalarda geniş doku destrüksiyonu nedeniyle prostetik implantasyonu kaçınılmaz hale gelir.

CERRAHİ YAKLAŞIM

- Özellikle mitral kapak endokarditinde tüm girişimler tamir için olmalıdır.
- Erken aktif endokarditte veya iyileşmiş elektif prosedürde de tamir daha uygulanabilir görünmektedir
- Ekokardiyografik olarak dekompanzasyon bulgusu ile regürjitasyon varsa hızlı bir şekilde yapılan cerrahi girişimin önemi vurgulanmıştır.

CERRAHİ YAKLAŞIM

- Geniş leaflet destrüsksiyonu olan daha ileri aktif İnfektif endokarditi olan olgularda bile öncelikli kapak tamiri düşünülmelidir.
- ANULOPLASTİ tüm mitral yetmezlik tamirlerinde önerilir.
- İnfektif endokarditte otolog perikardın glutaraldehit ile fikse edilmesinin sonuçları efektif ve uzun ömürlüdür.

- LEAFLET TAMİRİ HER ZAMAN KAPAK REPLASMANINA TERCİH EDİLMİŞTİR VE ÇOK İYİ SONUÇLAR RAPORLANMIŞTIR. Bu da cerrahın kapak tamırı ıle ılgılı yeterlı tecrübeye sahıp olmasını gerektrrmektedır.

CERRAHİ YAKLAŞIM

- Zegdi ve arkadaşlarının çalışmalarında mitral kapak endokarditinde Carpentier teknikleri ile mitral onarım yapılan hastaların %91 'inde 10 yıllık mitral reoperasyon gereksinimi olmadığı raporlanmıştır.

- Konjestif kalp yetmezliğinde sol ventriküler yapıların korunması ve aynı zamanda subvalvuler aparatın korunması tamrin replasmana göre daha iyi tolere edilmesini kısmen açıklar.

- Diğer çalışmalarda tamir ile daha düşük enfeksiyon riski raporlamışlardır.

CERRAHİ YAKLAŞIM

- Aort kapak endokarditleri mitral kapağın aksine genellikle replasman gerektirir.
- Anulusun ilerisine uzanan aort kapak endokarditlerinde homogreftler en iyi seçim gibi görünmektedir.
- Prostetik kapak endokarditlerinde doku debridmanı çok önemli

CERRAHİ YAKLAŞIM

- Daha az yaygın lezyonlar Glutaraldehit ile fikse edilmiş perikard patch ile primer onarılabilir.
- Daha yaygın lezyonlar extensive debridman ve aorto mitral homograft kullanılarak total enblok replasman gerektirir
- Ross prosedürü de alternatif bir seçimdir çoğu cerrah iyi sonuçlar alır.

CERRAHİ YAKLAŞIM

- Sağ taraflı endokardit daha az sıklıkta cerrahi gerektirir.
- İv ilaç bağımlılarında triküspit kapağın eksizyonu triküspit kapak infeksiyonu rekürrens insidansı yüksektir.Ciddi sağ kalp yetmezliği görülebilir ve önerilmemektedir.
- ***<u>Tamır!tamır!tamır! Nadıren bıoprotez ıhtıyacı.</u>***

RADİKAL DEBRİDMAN: ENFEKTE DOKUNUN EKSİZYONU

- Temel cerrahi prensip **enfekte dokunun, yabancı materyallerin** ve **nekrotik dokunun** ve **vejetasyonun** eksizyonudur.
- Amaç rezidüel enfeksiyon yükünü azaltarak ve optimal konak savunması ve antimikrobiyal tedaviyi sağlayarak çevre dokuyu sağlıklı iyi vaskülarize doku haline getirmektir.
- **TEE ile** peroperatif mutlaka değerlendirme gerekir.

RADİKAL DEBRİDMAN: ENFEKTE DOKUNUN EKSİZYONU

- Radikal debridman geniş sınırlarla eksizyon anlamına gelmez!!

- KAPAK TAMİRİNİ RİSKE ATAR
- KORONERLER ZARAR GÖREBİLİR
- KALICI KALP BLOKLARINA SEBEP OLABİLİR
- KALPTE REKONSTRÜKSİYONU ÇOK ZORLAŞTIRABİLİR.

NATİV AORTİK KAPAK ENDOKARDİTİ

- Kapakçıkların sınırında tutulum varsa tamir şansı mümkün olabilir.
- Cerrahle genelde ağır endokardıt vakaları ıle mücadele etmekte zorunda kalıyor
- İnvaziv bir tutulum mevcut ve anulus zarar görmüşse tamir ve genellikle kök replasmanı gereklidir.
- İnvaziv tutulumlarda çoğu cerrah allogreftin prostetik kapak konduitlerinden daha iyi bir seçim olduğunu düşünür.
- İlave materyal ihtiyacı olduğunda otolog perikard ,sığır perikardı ve diğer materyaller kullanılabilir.

PROSTETİK AORT KAPAK ENDOKARDİTİ

- Prostetik valv enfeksiyonları dikiş hatlarının çevresinde ve derin invazyon ve destrüksiyon her yerde olabilir.Genellikle tutulan alanlar

pulmoner arterin posterior veya soluna veya sağ atriuma yakın olabilir.

Enfeksiyon sağa doğru invaze olup santral fibröz cisimciğin arkasına doğru ilerlese ileti demetine ve AV nod a ulaşır ve zarar vermesi sonucu Kalp bloğu olur.

Daha geniş ve destrüktif enfeksiyonda allogreftler prostetik kapaklara göre üstün olduğu düşünülmektedir.

NATİV MİTRAL KAPAK ENDOKARDİTİ

- İnvaziv ve destrüktif hastalık aort kapağa göre daha az görülür.
- İnvazyon daha derine atrioventriküler oluğa penetre olursa daha ciddi bir durum oluşturur ve radikal debridman ve sterilizasyon ve enfekte alanların drenajı daha zor olur.
- Ekokardiyografi ve TEE'nin mitral kapakta invaziv hastalığı göstermede aort kapağa göre daha kısıtlı olduğunu CERRAHLAR GÖZ ÖNÜNDE BULUNDURMALIDIR!!

NATİV MİTRAL KAPAK ENDOKARDİTİ

- Kapak replasmanı gerektiğinde prostetik kapağa belirlenmiş alternatif yoktur.
- Protezi yerleştirmek için anulus rekonstrükte edilmiş olmalıdır.
- Otolog perikard ve sığır perikardı kullanılabilir.
- En iyi seçim için elimizde uzun dönem takip sonuçları yoktur.
- Otolog perikarddan daha iyi kanıtlanmış bir şey bulunamamıştır.
- Annulusun tekrar rekonstruksıyonu!!!

NATİV MİTRAL KAPAK ENDOKARDİTİ

- Mitral anulusu rekonstrükte ederken psödoanevrizma girişinin içine patch dikerken patchler genişçe kullanılmalıdır çünkü sütür hatlarındaki gerginliği minimalize etmek amaçtır.

- Kapağın altındaki infeksiyöz kavitelerle residüel bağlantılardan kaçınılmalıdır.
- Atriyoventriküler oluktaki enfekte kaviteler perikarda ya da atriuma drene olabilir.Ama çoğunlukla cerraha bu iki bağlantı ile gelmezler.Bunlarla ilişkili riskler iyi bilinmemektedir.

ÇİFT KAPAK ENDOKARDİTİ

- Çoğu vakada hem aort hem de mitral kapak tutulumu olabilir. Ayrı ayrı her kapak için verilen önerilerle süreç yönetilebilir.
- Aort ve mitral kapaklar arasında fibröz yapının destrüksiyonu (intervalvüler fibröz ya da aortomitral curtain) rekonstrüksiyon gerektirir.Bu ileri patoloji ve rekonstrüktif cerrahi çok yüksek riskle ilişkilidir.
- Bu operasyonlar Teknik olarak yüksek riskli olup çok deneyimli kapak cerrahisi gerektirir.

KÖKÜN DIŞINDA ASENDAN AORT REPLASMANI GEREKTİĞİNDE SENTETİK VASKÜLER GREFT MİS KARAKSIZ

TABLE 6. Specific considerations in surgical management of patients with IE

Recommendations	COR	LOE	References
1. Should regular synthetic vascular grafts or valveless allografts be used when the aorta must be replaced beyond the root?			
When distal ascending aorta, hemiarch, or arch replacement is required, a synthetic graft is the standard choice, but a valveless allograft is an alternative in an infected field for replacing the ascending aorta beyond the root	IIb	B	127,245

KÖK DIŞINDA ASENDAN AORT REPLASMANI GEREKTİĞİNDE SENTETİK VASKÜLER GREFT Mİ? KAPAKSIZ ALLOGREFT Mİ KULLANILMALI?

- Asendan aort ve ark replasmanı gerektiğinde standart seçim sentetik vasküler grefttir.

- Allogreftler sentetik vasküler greftlere göre reenfeksiyonlara daha dirençlidir.
- Eğer köke allogreft kullanılmış ve eğer alan tümüyle enfekte ise allogreft kullanımı düşünülebilir.
- Eğer allogreft kalsifiye olacak kadar zaman geçtiyse arkın allogreftle genişletilmesi daha zor bir reoperasyona yol açar.

PROTEZLER VE VASKÜLER GREFTLER EĞER ENFEKSİYON KANITLANMADIYSA EKSİZE EDİLİP REPLASE EDİLMELİ Mİ?

- Vasküler greftin etrafı pürülan materyalle çevrili ise eksize edilmelidir.
- Ama genellikle greft ya da device ın enfekte olup olmadığına karar vermek kolay değildir.
- Eğer eksize edip replase etmek kolay ve sınırlı ek risk faktörü mevcutsa eksize edip replasman mantıklıdır.
- Ama eğer zor ve ek operatif risk faktörleri varsa implantlar eksize edilmemelidir.

PROTEZLER VE VASKÜLER GREFTLER EĞER ENFEKSİYON KANITLANMADIYSA EKSİZE EDİLİP REPLASE EDİLMELİ Mİ?

- Eğer operasyon prostetik mitral kapak endokarditi içinse aortik protezi eksize etmek ameliyatı kolaylaştırabilir.

- Son karar **SADECE CERRAH TARAFINDAN AMELİYAT SIRASINDA VERİLİR!!!**

CERRAHİ ÖRNEKLER NASIL ELE ALINMALIDIR?

- Cerrahi örnekler patojenleri tanımlama ve onların antibiyotiklere duyarlılığını test etmek için fırsat sunar.
- Kan kültürü negatif endokarditte cerrahi örnekler özellikle değerlidir.
- Örnekler düzgün şekilde alınmış olup hem mikrobiyoloji hem de patoloji için ayrılmalıdır.
- Patoloji inflamasyon,neovaskülarizasyon organizmaların boyanması Infektif endokarditte altın standarttır. (Von Reyn ve Duke kriterleri)

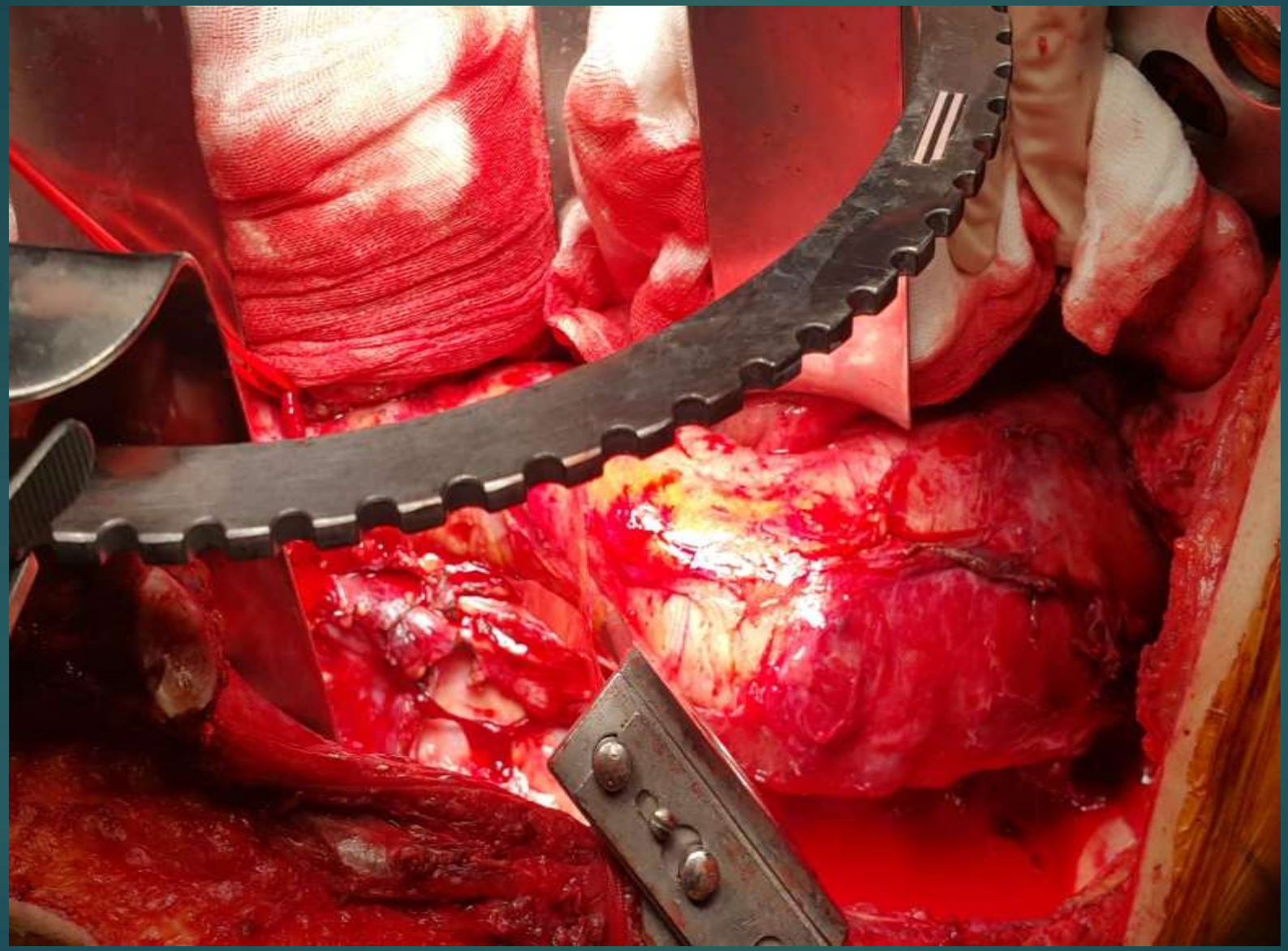

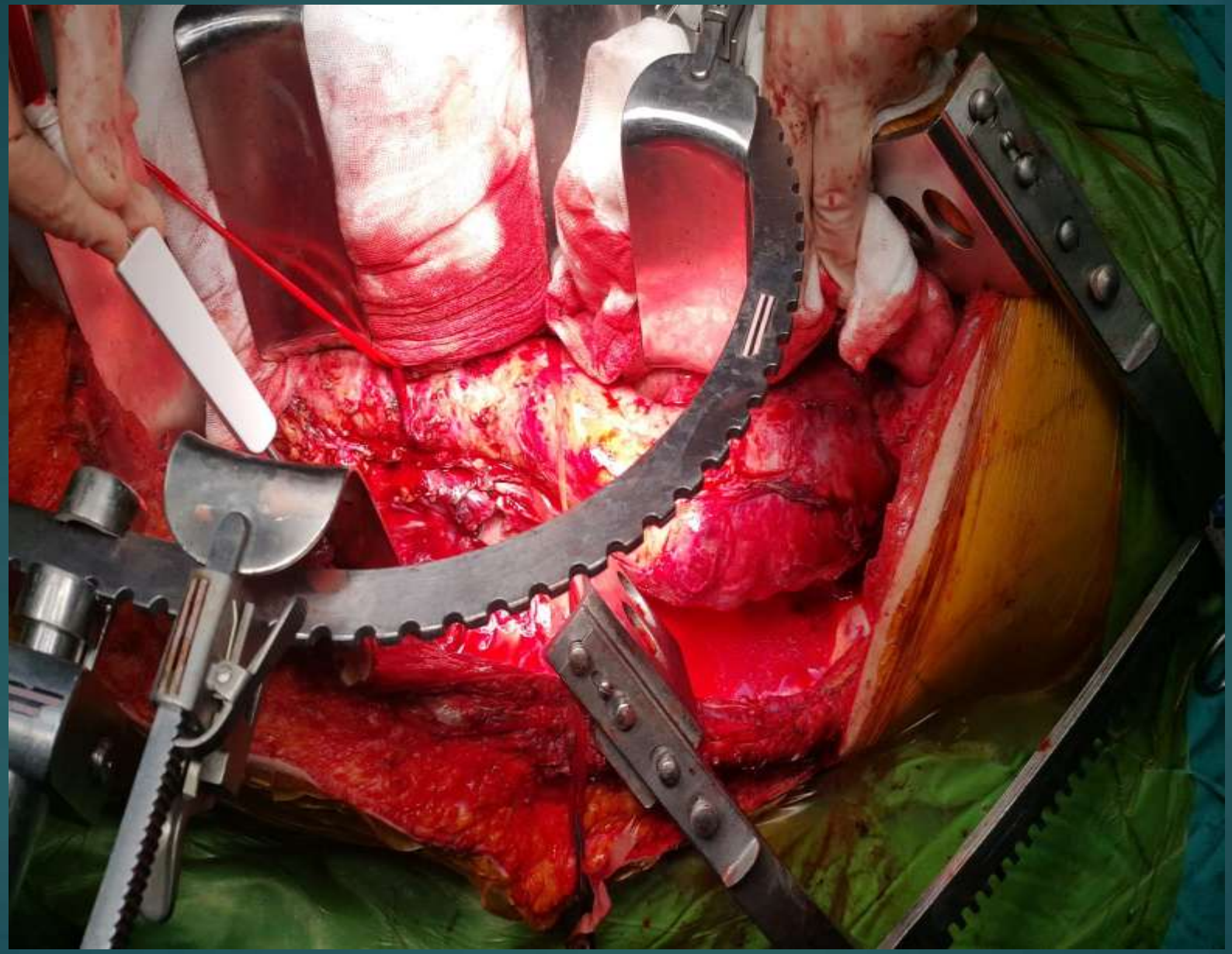

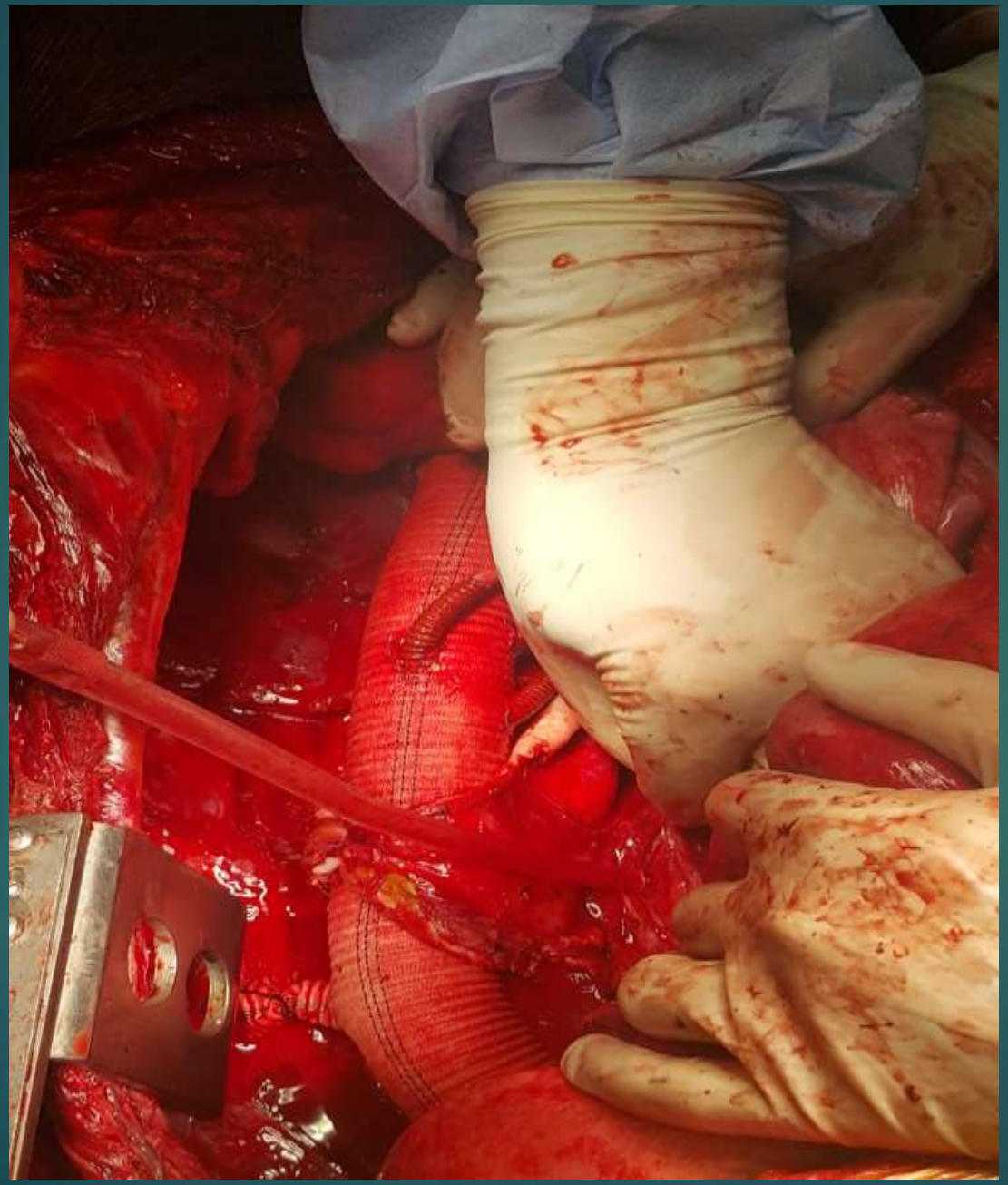

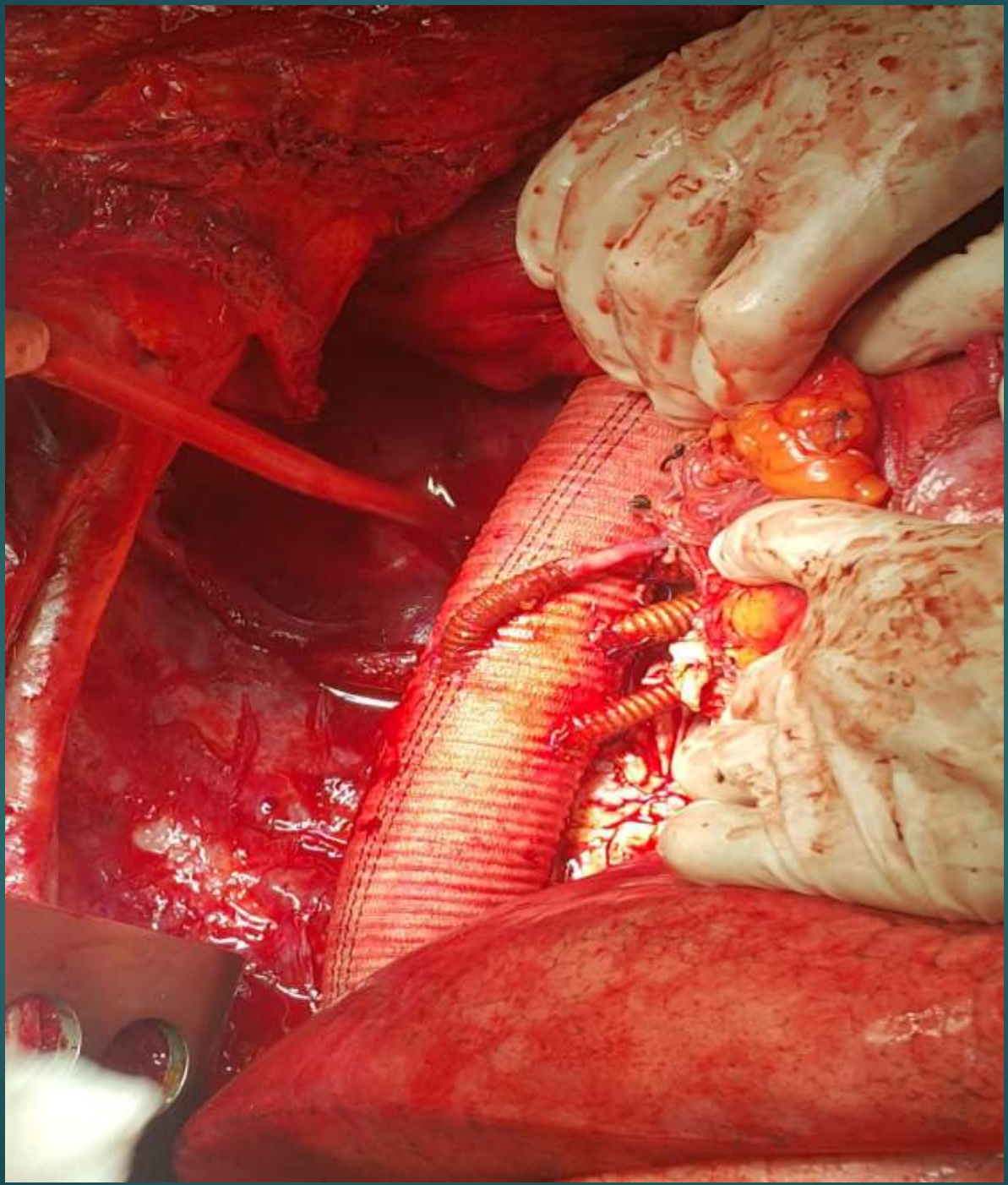

- İnfektif endokardit cerrahisi operatif mortalitesi en yüksek kapak cerrahisi olup deneyimli cerrah, deneyimli ekip, yeterli teknik ekipman ve multidisipliner yaklaşım gerektirmektedir.

- Bu alanla ilişkili klinik çalışmaların artması ile teknik zorlukların yönetimi daha kolay olacaktır.

- 1. Cerrahı olarak zor ve deneyım gerektrırypr.
- 2. Özellıkle redo vakalar cok zahmetlı
- 3. Hasta grubu genelde co-morbıd faktörlere sahıp
- 4. Is amelıyat ıle bıtmıyor
- 5. Uzun yoğun bakım suresı gerektırebılıyor
- 6. Uzun hastane kalışı ve antıbıotık tedavısı
- 7. Rehospıtalızatıon
- 8. Psıkolojık faktörler.
- 9. HICBIR CERRAH MECBUR KALMADIKÇA YUKSEK RISKLI HASTAYI AMELIYAT ETMEK ISTEMEZ.

- **The first case of chronic Q fever endocarditis and aortitis from Turkey: A 5-year infection before diagnosis with drain in sternum.**

Şimşek Yavuz S[1], Özbek E[2], Başaran S[2], Çelebi B[3], Yılmaz E[4], Başaran M[5], Umman B[6], Eraksoy H[2].

Anatol J Cardiol. 2016 Oct;16(10):814-816. doi: 10.14744/AnatolJCardiol.2016.7329.