İEÇG

KLİMİK DERNEĞİ İNFEKTİF ENDOKARDİT VE DİĞER KARDİYOVASKÜLER İNFEKSİYONLAR ÇALIŞMA GRUBU

KLİMİK

TÜRK KLİNİK MİKROBİYOLOJİ VE İNFEKSİYON HASTALIKLARI DERNEĞİ

İnfektif Endokarditte Tüm Vücut ve MSS Taraması: Ne Zaman ve Nasıl Yapılmalı?

DR. M. ŞEYDA ÖCALMAZ

Dr. Siyami Ersek GKDC EA Hastanesi

Öğrenim Hedefi;

İnfektif endokarditli hastalarda

Embolik odakların tanımlanmasında

tüm vücut ve MSS taramalarının

hangi indikasyonlarda ve ne yöntemle yapılması gerektiği…

İnfektif Endokarditte Klinik Süreçler

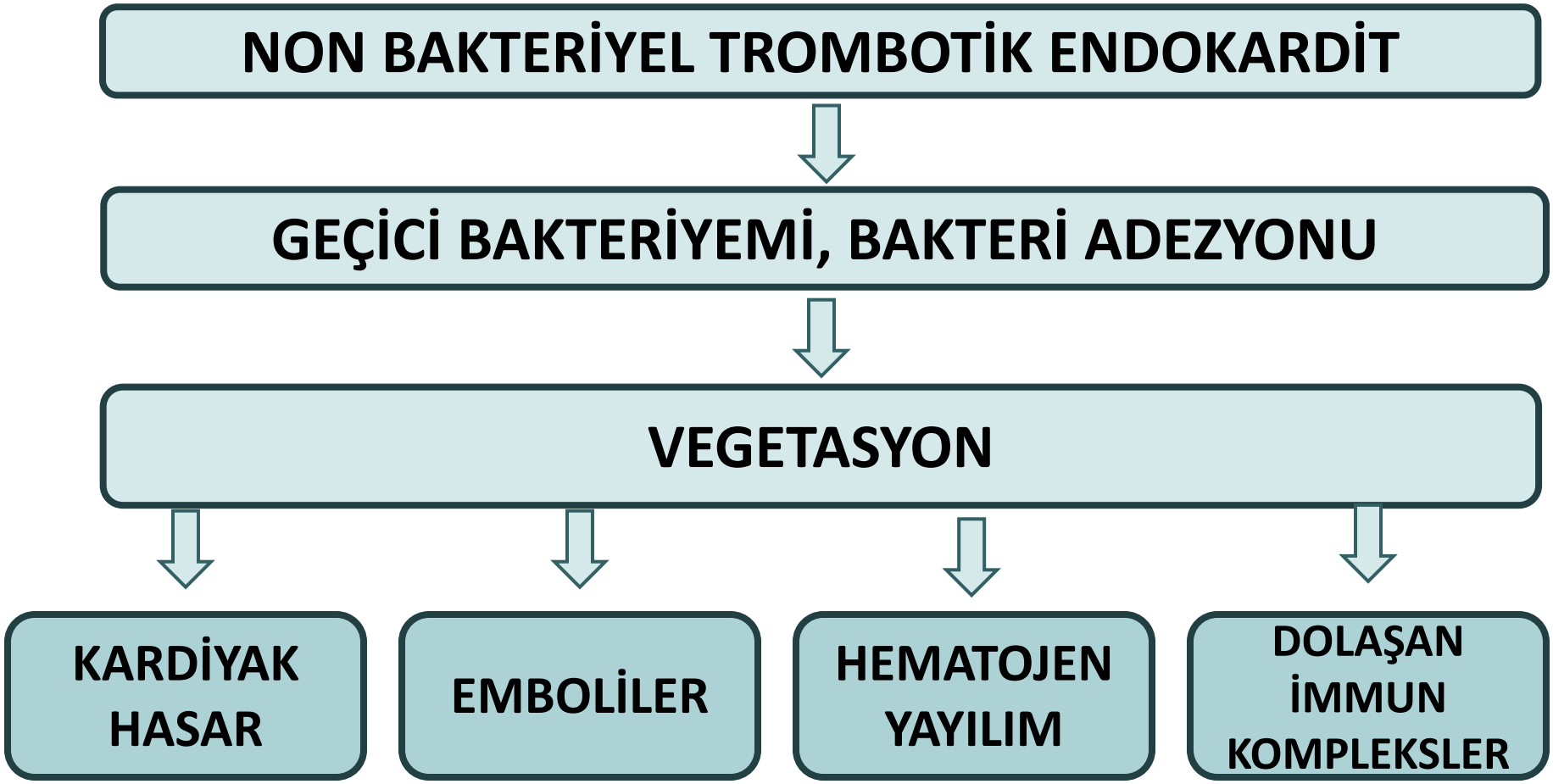

Fowler VG, Endocarditis and Intravascular Infections, in Mandell, Douglas, and Bennett's Principles and Practice of Infectious Diseases, 2015, Philadelphia. p. 990-1028

Klinik Bulgular	ICE (%)	TR (%)
Ateş	96	95
Yeni üfürüm	48	45
Vasküler emboliler	17	24
Cilt bulguları	16	2,5
Splenomegali	11	17
Roth’s spots	2	1,5
Hematüri	26	39
Konjonktival hemoraji	5	

Murdoch DR., Clinical Presentation, Etiology, and Outcome of Infective Endocarditis in the 21st Century. Arch Intern Med., 2009. 169(5): p. 463-73. n:325
Simsek-Yavuz, S., Infective endocarditis in Turkey: aetiology, clinical features, and analysis of risk factors for mortality in 325 cases. Int J Infect Dis, 2015. 30: p. 106-14. n:2781

ENDOCARDITIS

SPLINTER HEMORRHAGES

ROTH SPOTS OF THE RETINA

JANEWAY LESIONS

OSLER'S NODES

TRICUSPID VALVE ASSOCIATED WITH IV DRUG USE

MITRAL VALVE MOST FREQUENTLY INVOLVED

DUKE MAJOR CRITERIA

- TWO POSITIVE BLOOD CULTURES
- POSITIVE ECHO
- NEW REGURGITANT MURMUR

DUKE MINOR CRITERIA

- PREDISPOSING CONDITION
- FEVER
- IMMUNOLOGIC SIGNS
- ONE POSITIVE BLOOD CULTURE
- POSITIVE ECHO NOT MEETING MAJOR CRITERIA

DUKE CRITERIA FOR DIAGNOSIS

2 MAJOR

OR

1 MAJOR, 3 MINOR

OR

5 MINOR

www.medcomic.com

© 2013 Jorge Muni

Infective endocarditis at autopsy: a review of pathologic manifestations and clinical correlates.

Fernández Guerrero ML[1], Álvarez B, Manzarbeitia F, Renedo G.

Author information

1 Division of Infectious Diseases, Department of Medicine, Instituto de Investigaciones Sanitarias Fundación Jiménez Díaz, Universidad Autónoma de Madrid, Madrid, Spain. mlfernandez@fjd.es

1970-1985 arasında 40 vaka

1986-2008 arasında 28 vaka

1.dönemde 14 (% 35) olguda,

2.dönemde 12 (% 43) olguda

otopsiye kadar IE tanısı konulmamış.

Vakaların %40 ı atlanmış!!!

Diagnostic value of imaging in infective endocarditis: a systematic review

Anna Gomes, Andor W J M Glaudemans, Daan J Touw, Joost P van Melle, Tineke P Willems, Alexander H Maass, Ehsan Natour, Niek H J Prakken, Ronald J H Borra, Peter Paul van Geel, Riemer H J A Slart, Sander van Assen, Bhanu Sinha

31 çalışmanın meta analizi

(PET-BT, işaretli lökosit sintigrafisi, k-MRG, ÇKBT)

FDG PET/BT ve ÇKBT

- **Tanı koydurucu değil**
- ***Ta*nı konmuş tüm İE lerde bulgu var**

'İnfektif endokardit şüphesi varsa bu yöntemler de dahil edilerek İE için yeni bir tanılama çalışması yapılmalıdır.'

Gomes A. Et al Lancet Infect Dis 2017;17 P:e1-14

Circulation. 2005 Jul 5;112(1):69-75. Epub 2005 Jun 27.

Risk of embolism and death in infective endocarditis: prognostic value of echocardiography: a prospective multicenter study.

Thuny F[1], Di Salvo G, Belliard O, Avierinos JF, Pergola V, Rosenberg V, Casalta JP, Gouvernet J, Derumeaux G, Iarussi D, Ambrosi P, Calabró R, Riberi A, Collart F, Metras D, Lepidi H, Raoult D, Harle JR, Weiller PJ, Cohen A, Habib G.

384 hastalık çok merkezli bir çalışma

131 hastada emboli gelişmiş,

62 MSS

49 dalak

22 böbrek

16 akciğer

13 periferik arter(mezenter vb)

Ne Biliyoruz:

Tanı koymak zor

Emboli en sık görülen komplikasyonlardan biri

İNFEKTİF ENDOKARDİT ŞÜPHESİ

MODİFİYE DUKE KRİTERLERİ

KESİN İE

OLASI İE

- DOĞAL KAPAK
  1. TTE/TEE tekrarı/mikrobiyoloji
  2. **Embolik olaylar için görüntüleme**
  3. Kardiak BT
- YAPAY KAPAK
  1. TTE/TEE tekrarı/mikrobiyoloji
  2. FDG PET/BT ya da SPECT/BT
  3. Kardiak BT
  4. **Embolik olaylara yönelik görüntüleme**

DIŞLANMIŞ İE

ESC 2015 MODİFİYE TANI KRİTERLERİ

KESİN İE

OLASI İE

DIŞLANMIŞ İE

Habib, G., et al., 2015 ESC Guidelines for the management of infective endocarditis: Eur Heart J, 2015. ***36****(44): p. 3075-128*

Effect of Early Cerebral Magnetic Resonance Imaging on Clinical Decisions in Infective Endocarditis

A Prospective Study

Xavier Duval, MD, PhD; Bernard Iung, MD; Isabelle Klein, MD, PhD; Eric Brochet, MD; Gabriel Thabut, MD, PhD; Florence Arnoult, MD; Laurent Lepage, MD; Jean-Pierre Laissy, MD, PhD; Michel Wolff, MD; and Catherine Leport, MD, PhD, for the IMAGE (Resonance Magnetic Imaging at the Acute Phase of Endocarditis) Study Group*

MRG ile değerlendirilen toplam 130 hasta
(77 kesin IE, 50 olası İE, 3 dışlanmış)

-16 hastada (%12) akut nörolojik semptomlar var

-106 hastada (%82) MRG da serebral lezyonlar görüntülenmiş

MRG sonuçları doğrultusunda 36 hastanın tedavi planında değişiklik yapılmış.

İE KOMPLİKASYONLARI VE YÖNETİMİ

- Kalp yetmezliği
- Kontrol edilemeyen infeksiyonlar
- Sistemik emboliler
- Dalak infarktı ve apsesi
- Myokard infarktüsü, myokardit, perikardit
- Ritim ve ileti bozuklukları
- Kas-iskelet sistemi komplikasyonları
- Akut böbrek yetmezliği
- Nörolojik komplikasyonlar
- Mikotik anevrizmalar

Şimşek Yavuz S, et al., Türkiye İnfektif Endokardit Tanı, Tedavi Ve Önleme Uzlaşı Raporu-Klimik Dergisi 2019; 32: p2-116

EMBOLİK OLAYLAR

- En sık saptanan kalp dışı komplikasyon
- Risk %20-50
- %50'si ilk 20 gün içinde
- %80'i ilk bir ay içinde
- Antibiyotik tedavisi sonrası %6-21

EMBOLİK OLAYLAR

Mitral kapak tutulumunda emboli riski yüksek

Sol kalp → beyin ve dalak
Sağ kalp ve PM ilişkili → akciğer

S.aureus, S.bovis, Candida spp risk yüksek

Vejetasyon 15 mm büyük
Hareketli, gevşek, hızla büyüyen

Asymptomatic and symptomatic embolic events in infective endocarditis: associated factors and clinical impact

2006-2011 arası 136 İE epizodu
Kraniyal/abdominal BT ve abdominal USG ile değerlendirilmiş.

%50 olguda emboli,

- %24 MSS
- %33 Dalak
- %7,3 Böbrekler
- %6,1 Akciğerler
- %6 Periferik damarlar
- %1,5 Karaciğer

Tüm embolilerin %36 asemptomatik

Asymptomatic and symptomatic embolic events in infective endocarditis: associated factors and clinical impact

Thaíssa S. Monteiro[a], *Marcelo G. Correia*[b], *Wilma F. Golebiovski*[a], *Giovanna Ianini F. Barbosa*[c], *Clara Weksler*[a], *Cristiane C. Lamas*[a,d,e,*]

[a] *Instituto Nacional de Cardiologia, Departamento de Doenças da Válvula Cardíaca, Rio de Janeiro, RJ, Brazil*

2006-2011 arası 136 İE epizodu

Kraniyal ve abdominal BT ve abdominal USG ile değerlendirilmiş.

Risk faktörleri

- Vegetasyonun boyutu, mobilitesi
- Tutulan kapağın mitral kapak olması
- Etkenlerin *S.aureus, S.bovis, Candida spp* olması
- Önceden geçirilmiş emboli
- Birden çok kapak tutulumu

EMBOLİ RİSKİ HESAPLANMASI

Artmış emboli riskiyle ilişkili faktörler:

- Yaş
- Diyabet,
- Atriyal fibrilasyon,
- Önceki emboli varlığı
- Vejetasyonun uzunluğu

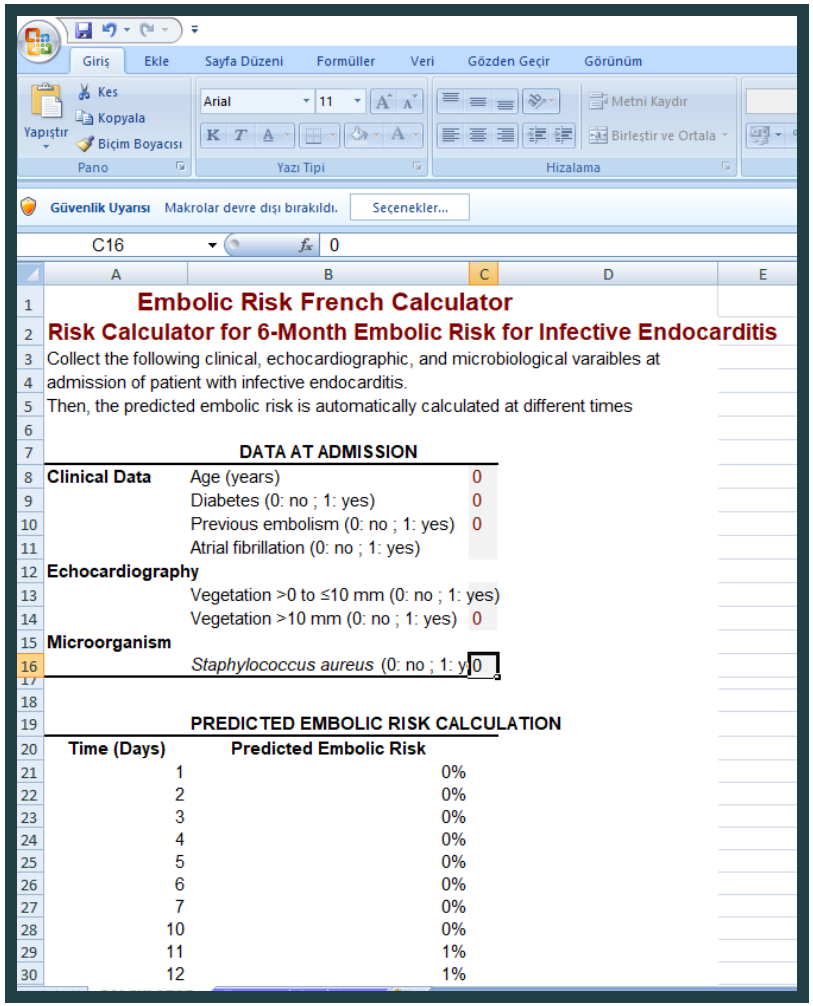

Embolic Risk French Calculator

Risk Calculator for 6-Month Embolic Risk for Infective Endocarditis

Collect the following clinical, echocardiographic, and microbiological varaibles at admission of patient with infective endocarditis.
Then, the predicted embolic risk is automatically calculated at different times

DATA AT ADMISSION

Clinical Data	Age (years)	0
	Diabetes (0: no ; 1: yes)	0
	Previous embolism (0: no ; 1: yes)	0
	Atrial fibrillation (0: no ; 1: yes)	
Echocardiography		
	Vegetation >0 to ≤10 mm (0: no ; 1: yes)	
	Vegetation >10 mm (0: no ; 1: yes)	0
Microorganism		
	Staphylococcus aureus (0: no ; 1: y	0

PREDICTED EMBOLIC RISK CALCULATION

Time (Days)	Predicted Embolic Risk
1	0%
2	0%
3	0%
4	0%
5	0%
6	0%
7	0%
10	0%
11	1%
12	1%

Hubert S. Prediction of symptomatic embolism in infective endocarditis: construction and validation of a risk calculator in a multicenter cohort. J Am Coll Cardiol 2013; 62: p1384-1392 n:847

DATA AT ADMISSION		
Clinical Data	Age (years)	73
	Diabetes (0: no ; 1: yes)	0
	Previous embolism (0: no ; 1: yes)	1
	Atrial fibrillation (0: no ; 1: yes)	0
Echocardiography		
	Vegetation >0 to ≤10 mm (0: no ; 1: yes)	0
	Vegetation >10 mm (0: no ; 1: yes)	1
Microorganism		
	Staphylococcus aureus (0: no ; 1: yes)	1

PREDICTED EMBOLIC RISK CALCULATION

Time (Days)	Predicted Embolic Risk
1	4%
2	5%
3	8%
4	10%
5	11%
6	12%
7	12%
10	13%
11	14%
12	15%
13	17%
14	18%
18	19%
19	19%
23	20%
28	21%
35	21%
47	22%
48	22%
180	23%

Contents lists available at ScienceDirect

Journal of Cardiology

journal homepage: www.elsevier.com/locate/jjcc

Original article

Diagnostic accuracy of the Embolic Risk French Calculator for symptomatic embolism with infective endocarditis among Japanese population

Yusuke Takahashi (MD)[a], Chisato Izumi (MD, PhD, FJCC)[a,*], Makoto Miyake (MD)[a], Miyako Imanaka (MD)[a], Maiko Kuroda (MD)[a], Shunsuke Nishimura (MD)[a], Yusuke Yoshikawa (MD)[a], Masashi Amano (MD)[a], Sari Imamura (MD)[a], Naoaki Onishi (MD)[a], Yodo Tamaki (MD, PhD)[a], Soichiro Enomoto (MD, PhD)[a], Toshihiro Tamura (MD, PhD)[a], Hirokazu Kondo (MD, PhD)[a], Kazuaki Kaitani (MD, PhD)[a]

ER- French Calculator

"Emboli tahmini uygun bir yöntem"

n:166

Embolik Olaylar / MSS

Nörolojik Komplikasyonlar	%25
İskemik inme (en sık MCA)	%14
Menenjit/ensefalit	%6
Kanama	%4
Beyin apsesi	%1

Neurologic Complications in Infective Endocarditis Morris A.N, Neurohospitalist 2014 Oct; 4(4): 213–222.
Neurologic Complications in Infective Endocarditis Garcia-Cabrera E. Circulation. 2013;127:2272–2284 n:1345

MSS Görüntülemesi için hangi yöntem?

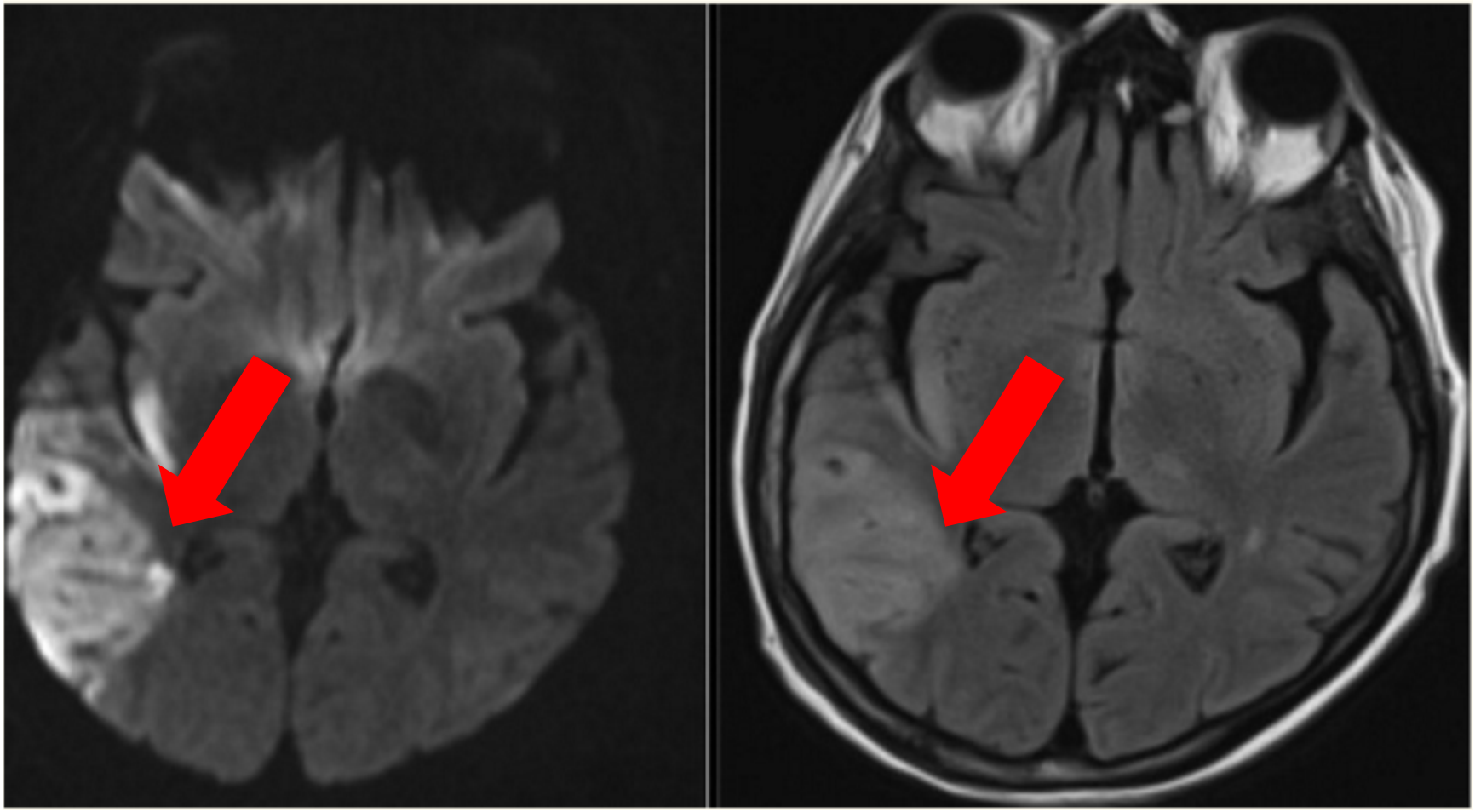

Neurologic Complications in Infective Endocarditis Morris A.N, Neurohospitalist 2014 Oct; 4(4): 213–222.

MSS Görüntülemesi

- Sol kapak İE'li hastalara ameliyat öncesi dönemde kranyal görüntüleme yapılması yararlı olabilir.
- İntrakraniyal kanama varlığında, vasküler görüntüleme yapılmalıdır.

Yanagawa, B., et al., Surgical Management of Infective Endocarditis Complicated by Embolic Stroke: Circulation, 2016. ***134****(17): p. 1280-1292.*
Habib, G., et al., 2015 ESC Guidelines for the management of infective endocarditis: Eur Heart J, 2015. ***36****(44): p. 3075-128*

Nörolojik Komplikasyonlarda Cerrahi

	ACC	ESC
IE with persistent emboli despite appropriate antibiotic therapy	Surgery is indicated (class IIa)	Urgent surgery is indicated (class I)
IE with large left-sided vegetations	Surgery may be considered in NVE with mobile vegetations > 10 mm (class IIb)	Class I indication for urgent surgery with vegetations > 10 mm plus other predictors of complicate course such as HF, persistent infection, abscess (class I). Urgent surgery should be considered for isolated vegetations > 15 mm (class IIb)
After silent cerebral embolism or TIA	No recommendation	Surgery should proceed without delay if an indication remains (class I)
After intracranial hemorrhage	No recommendation	Surgery must be postponed for at least 1 month (class I)
After clinically relevant stroke	No recommendation	Surgery for HF, uncontrolled infection, abscess, or persistent high embolic risk should not be delayed. Surgery should be considered in absence of coma and CT evidence of hemorrhage (class IIa)

Neurologic Complications in Infective Endocarditis Morris A.N, Neurohospitalist 2014 Oct; 4(4): 213–222.

Embolik Olaylar / Akciğer

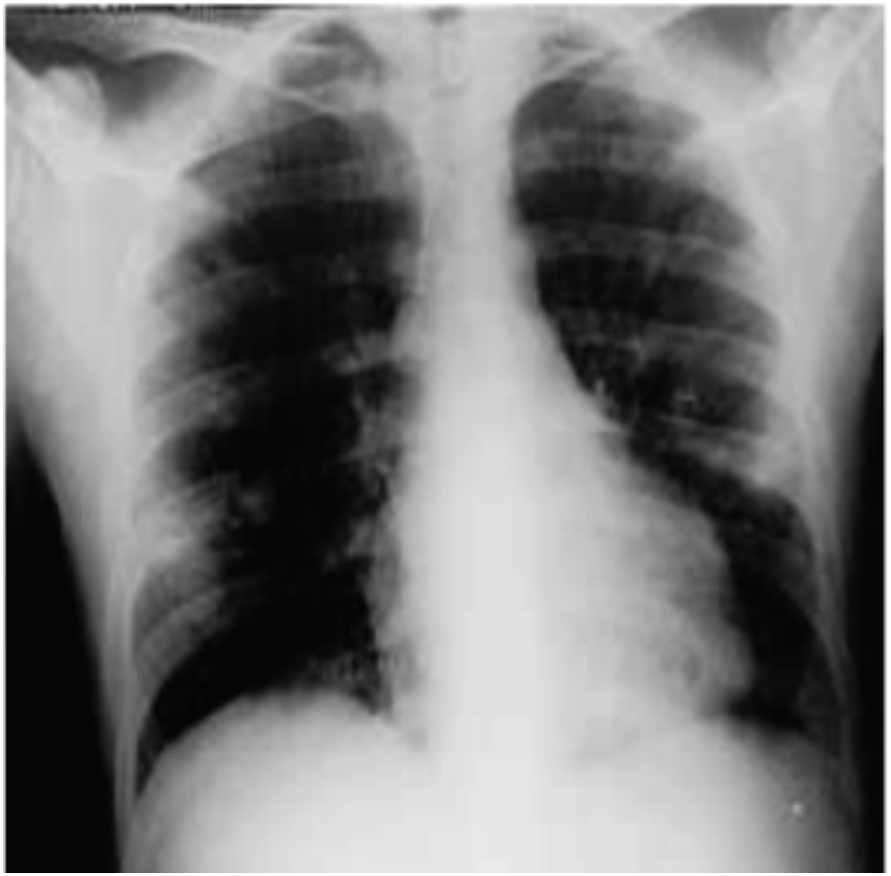

- Sağ kalp endokarditinde
- PA Akc Grafisinde Periferik yerleşimli, kenarları silik, bilateral akciğer nodülleri

Prados C. Et al., Endocarditis, 2012
Radiology in Infective Endocarditis C. 148-158

Pulmoner Emboli/Toraks BT

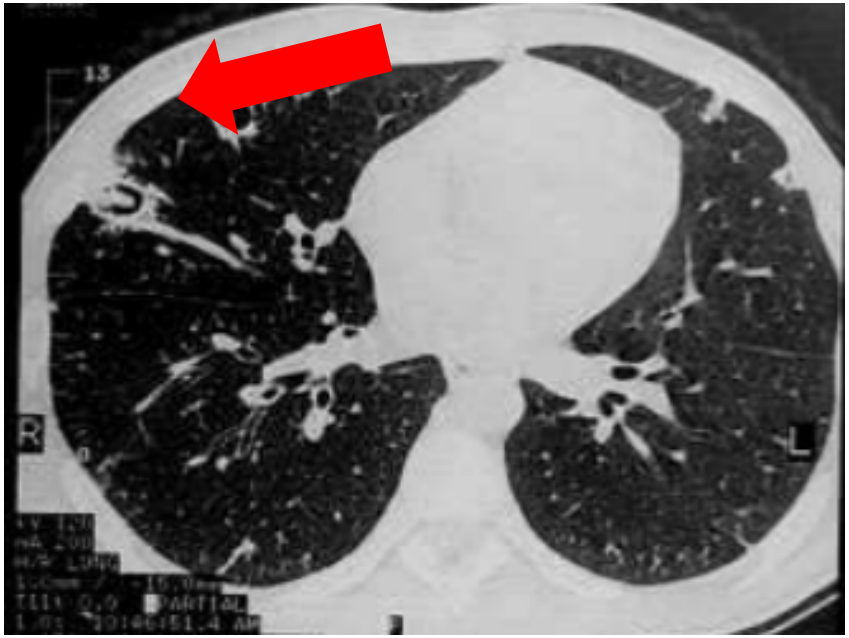

- Periferik üçgen şeklinde opasiteler
- Periferik, bilateral, kalın düzensiz duvarlı 5-35 mm lik kaviter nodüller.

Prados C. Et al., Endocarditis, 2012 Radiology in Infective Endocarditis C. 148-158

Embolik Olaylar /Koroner emboli

- %3 olguda akut koroner sendrom
- Septik emboliler ve koroner artere olan baskı nedeni ile *akut koroner sendrom* gelişebilir.
- **Koroner BT angio** Sanal koroner haritası
- **Kardiak MR** Hipoperfüzyon alanları
  Diğer kardiak lezyonlar

Manzano MC, Acute Coronary Syndrome in Infective Endocarditis. Rev Esp Cardiol., 2007. 60(1): p. 24-31.

Detection of spleen, kidney and liver infarcts by abdominal computed tomography does not affect the outcome in patients with left-side infective endocarditis.

Parra JA[1], Hernández L[2], Muñoz P[3], Blanco G[4], Rodríguez-Álvarez R[5], Vilar DR[6], de Alarcón A[7], Goenaga MA[8], Moreno M[9], Fariñas MC[10]; Spanish Collaboration on Endocarditis-Grupo de Apoyo al Manejo de la Endocarditis Infecciosa en España (GAMES).

Author information

Embolik Olaylar / Batın

abdominal CT was performed A total of 147 patients with LS-IE had abdominal CT. Fifty (34%) had SRI lesions: 46 splenic, 15 renal, 1

2008-2010 yılları arasında 147 sol kalp endokarditi

50 ha

Embolilerin tespiti sağ kalım açısından anlamlı değil, ancak apse şüphesi varsa mutlaka görüntüleme yapılmalı!

Embolik Olaylar / Dalak

- Emboli sık, apse nadir
- Görüntüleme için; USG, BT ve MRG
- İnfarkt ayrımında BT, USG'den üstündür.
- Apse varlığında splenektomi/perkütan drenaj

Şimşek Yavuz S, et al., Türkiye İnfektif Endokardit Tanı, Tedavi Ve Önleme Uzlaşı Raporu-Klimik Dergisi 2019; 32: p2-116

Dalak İnfarktı

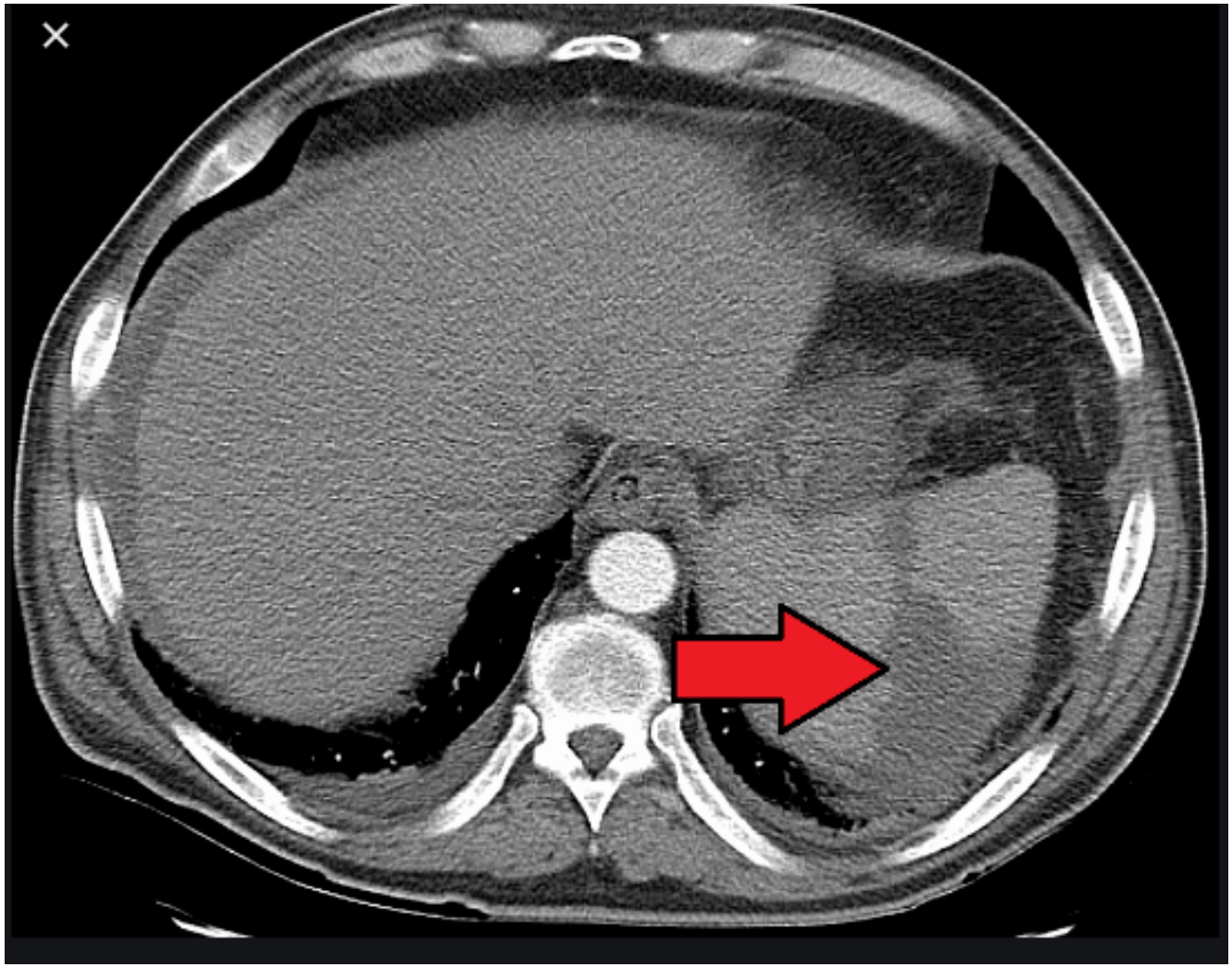

Dalak Apsesi

Ankouz A, Oussaden A, Aittaleb K. Abscess of the spleen complicating infective endocarditis. OA Case Reports 2014 Mar 08;3(3):23.

Embolik Olaylar / Böbrek

- İE de farklı mekanizmalarla ABY gelişir.
  - Vaskülitik veya immun kompleks glomerulonefriti
  - Embolilere bağlı renal infarkt
  - Sepsis
  - Düşük debi
  - Nefrotoksik ilaç kullanımı

- BT ilk değerlendirme için yeterlidir. Tespit edilmesi tedavi açısından değişiklik yaratmaz

Embolik Olaylar /Kas İskelet Sistemi

- Septik embolilere bağlı spondilodiskit/osteomyelit
- BT, tercihen MR veya PET-BT
- Spondilodiskiti olan İE'li hastalarda, antimikrobik tedavinin süresi, PET/BT veya MR'da inflamasyon bulguları kalmayıncaya kadar uzatılmalıdır.

Şimşek Yavuz S, et al., Türkiye İnfektif Endokardit Tanı, Tedavi Ve Önleme Uzlaşı Raporu-Klimik Dergisi 2019; 32: p2-116

Görüntüleme

- Maaliyet:

  Bütçe uygulama talimatı

  Kranyal MRG: 62 TL

  Kranyal BT: 52 TL

- Nefropati: İlk değerlendirmede hem BT hem de MRG kontrastsız yapılmalı.

Görüntüleme yöntemleri, asemptomatik embolilerin tespitinde minör kriter olarak tanı koymaya yardımcıdır.

Sol kapak İE.nde ameliyat öncesi değerlendirme sürecinde, kranyal görüntüleme yapılması öneriliyor.

Dalakta USG ile lezyon belirlenmişse BT ile apse/infarkt ayırımı yapılmalıdır.

Kalp dışı septik odakların belirlenmesi amacıyla F-18 FDG PET/BT önerilen yöntemdir.

Klinik gereklilik yoksa MSS dışında tarama yapılması önerilmemektedir.



Teşekkür ediyorum…