V. HIV AIDS KURSU
İlk Adımda Hasta Yönetimi

Olgu 2: Santral Sinir Sistemi İnfeksiyonları ve HIV

16 Aralık 2017, İstanbul

Doç. Dr. Çiğdem Ataman Hatipoğlu

Ankara Eğitim ve Araştırma Hastanesi
Enfeksiyon Hastalıkları ve Klinik Mikrobiyoloji Kliniği

Sunum planı

- Olgu
- HIV enfekte hastalarda görülen SSS infeksiyonları
  - Toksoplazma ensefaliti
  - Progresif multifokal lökoensefalopati (PML)
  - Kriptokok infeksiyonu
  - CMV infeksiyonu

Olgu

- 34 y, erkek hasta
- Son bir haftadır ateş, titreme, konuşmada bozukluk, baş dönmesi

- Öykü
  - 3 yıl önce başka merkezde HIV infeksiyonu tanısı
  - CD4: >500 hücre/mm^3 → takip

  - 3 ay önce CD4 sayısı 345 hücre/mm^3, HIV-RNA 84900 IU/ml
  - Antiretroviral tedavi başlanması planlanmış, ancak yurtdışına çıkacağı için başlanamamış
  - İki hafta önce evde bilinçsiz bir şekilde yatarken bulunuyor

Olgu

- Kraniyal MR:
  - Serebral ve serebellar bölgede en büyüğü 25 mm, multipl, kontrast tutan lezyonlar
- Toksoplazma IgG pozitif
- CD4: 94 hücre/mm^3
- HIV-RNA: 210000 IU/ml

Serebral toksoplazmoz

- TMP-SXT fort tb 2x2
- Tenofovir-emtrisitabin + lopinavir-ritonavir
- Anti konvülzan tedavi (fenitoin)

Olgu

- İki haftadır ART, toksoplazmoz tedavisi ve antikonvülzan tedavi alıyor
- Ara ara ateş, nöbet geçirmemiş
- Son bir haftadır konuşmada bozukluk, baş dönmesi ve bir defa düşme

- Sistem sorgusu
  - Ateş, titreme, bulantı-kusma, baş dönmesi, uyuyamama
- Fizik muayene
  - Genel durumu iyi, koopere, oryante.
  - Ateş: 38.2°C, diğer fizik muayene normal

Hemogram ve biyokimya normal
Kan kültürlerinde üreme yok
İdrar kültüründe üreme yok

Toksoplazma
IgM negatif,
IgG pozitif

Olgu

- Kraniyal MR
  - Sol serebellar hemisferde yaklaşık 4 mm çaplı,
  - Sağ serebellar hemisferde orta hat komşuluğunda posteriorda 5 mm çaplı,
  - Sağ serebral hemisferde en büyüğü 13 mm ölçülen toplam 4 adet,
  - Sol serebral hemisferde en büyüğü 13 mm ölçülen toplam 5 adet IVKM sonrası büyükleri çepersel kontrast tutan, küçükleri nodüler tarzda opaklaşma gösteren lezyonlar

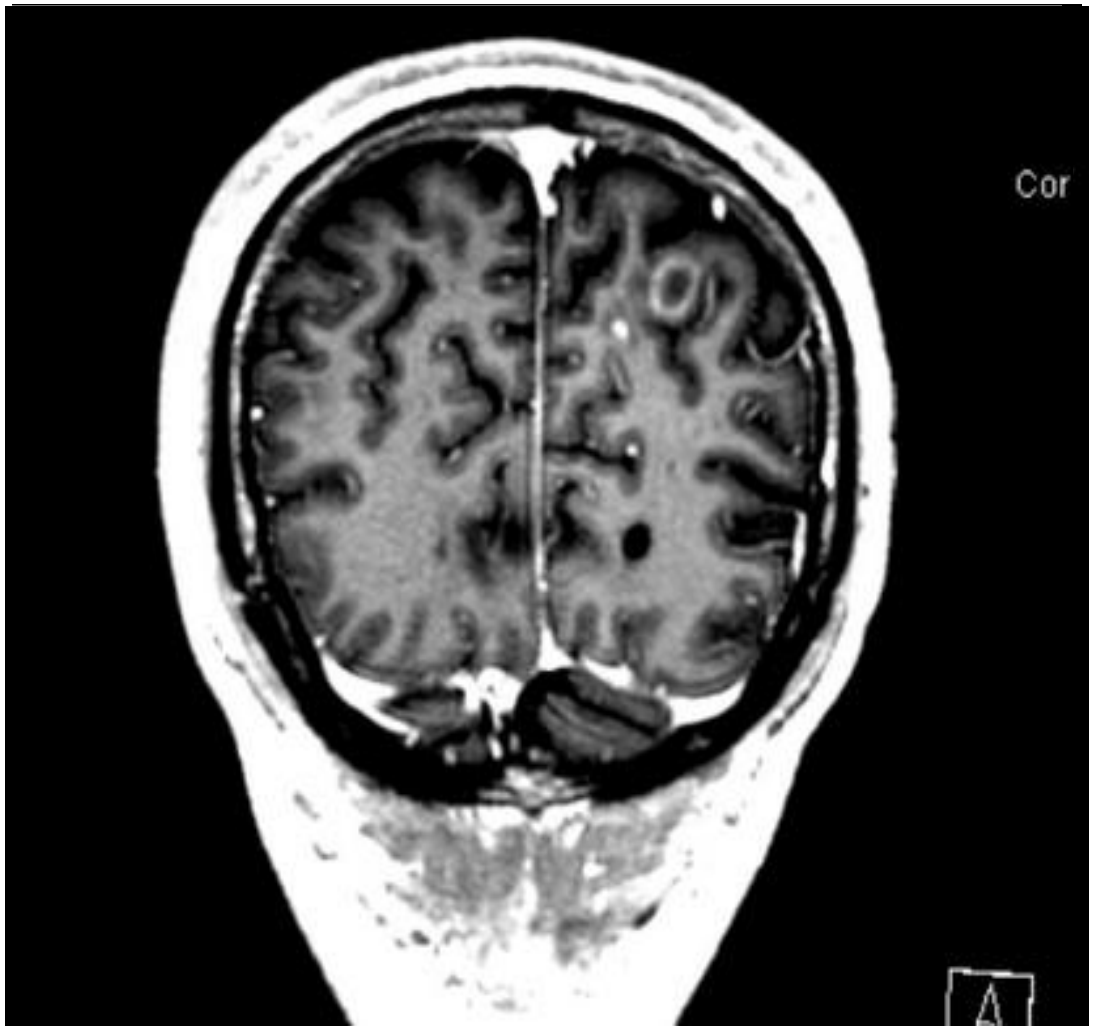
Cor
A

Olgu

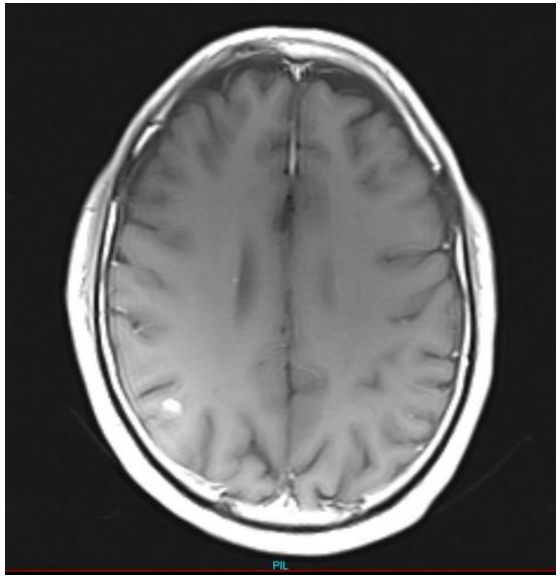

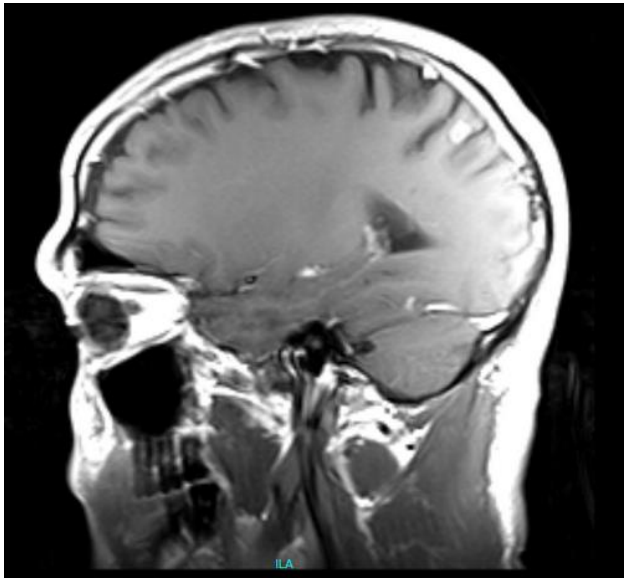

- Klinik bulgularda düzelme
- Kontrol MR'da bulgularda gerileme

} TMP-SXT fort tb 2x2
3 ay

- TMP-SXT fort tb 2x1 ile kronik idame tedavisi (sekonder profilaksi)

HIV enfeksiyonu ve nörolojik sistem tutulumu

HIV enfeksiyonu sırasında %70 nörolojik tutulum (SSS, PSS)

- **Virüsün direkt etkisine bağlı sorunlar**
  - HIV ilişkili nörokognitif hastalık
  - HIV ensefalopatisi
  - HIV ilişkili vakuoler myelopati
  - Distal simetrik polinöropati
- **İmmün sistemin ağır baskılanmasına bağlı sorunlar**
  - **Fırsatçı enfeksiyonlar**
  - SSS lenfoması

HIV enfekte hastalarda görülen SSS infeksiyonları

- Serebral toksoplazmoz
- Progresif multifokal lökoensefalopati
- Kriptokok infeksiyonu
- CMV infeksiyonu
- SSS tüberkülozu
- Nokardiya enfeksiyonu

- Primer SSS lenfoması

Serebral toksoplazmoz

- HIV enfekte kişilerde en sık görülen fırsatçı SSS infeksiyonu
- Latent infeksiyonun reaktivasyonu
- *T. gondii* seronegatif olanlarda toksoplazmoz nadir

- ART öncesi dönemde profilaksi almayan seropozitif HIV infekte bireylerde toksoplazma ensefaliti gelişme oranı %33

.

CD4 sayısı **200** hücre/mm^3'ün altında
CD4 sayısı **50** hücre/mm^3'ün altında olanlar daha riskli

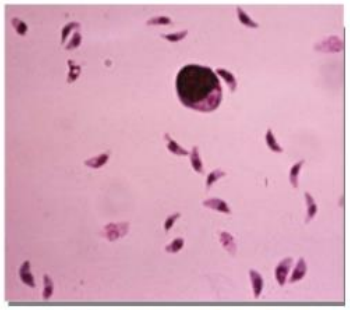

Toxoplasma gondii trofozoiti

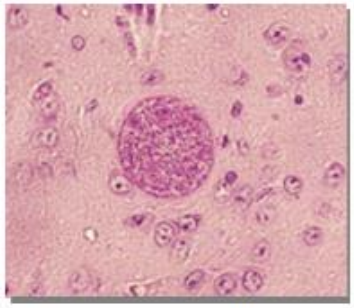

Toxoplasma gondii doku kisti

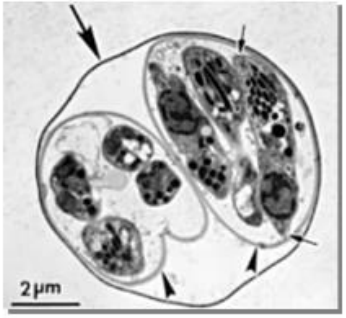

Toxoplasma gondii ookisti

DHHS OIs Guideline, 2017

Gangneux RF. Clin MicrobiolRev 2012;25:264-96

Naqi R. J Pak Med Assoc 2010;60:316-8

Klinik bulgular

Fokal ensefalit

- Ateş, başağrısı, kas güçsüzlüğü ve fokal nörolojik bulgular
- Fokal defisitlere bağlı nöbet, hemiparezi, afazi
- Serebral ödeme bağlı konfüzyon, demans, letarji

Tedavi edilmezse → Hastalık ilerler → Nöbet, stupor, koma hayatı tehdit eden tablo

Kloska SP. Rofo 2008;180:21-9

Guidelines for the Prevention and Treatment of Opportunistic Infections in HIV-Infected Adults and Adolescents, 2017

Görüntüleme bulguları

Tomografi ve MR

- Sıklıkla bazal gangliyonlarda
- Genelde çok sayıda
- Tipik halka şeklinde kontrast tutan
- İzodens ya da hipodens lezyonlar
- Sıklıkla eşlik eden ödem görünümü

Görüntüleme bulguları

- MR'da sıklıkla tomografide görülenden daha fazla sayıda lezyon, CT'den daha üstün

Levy RM. J Acquir Immune Defic Syndr 1990;3:461-71

Ciricillo SF. Neurosurg 1990;73:720-4

- Toksoplazma ensefaliti ile SSS lenfomasını ayırt etmek için PET ya da SPECT önerilir

Pierce MA. Ann Intern Med. 1995;123:594-598.

Ruiz A. AJNR Am J Neuroradiol. 1994;15:1885-1894.

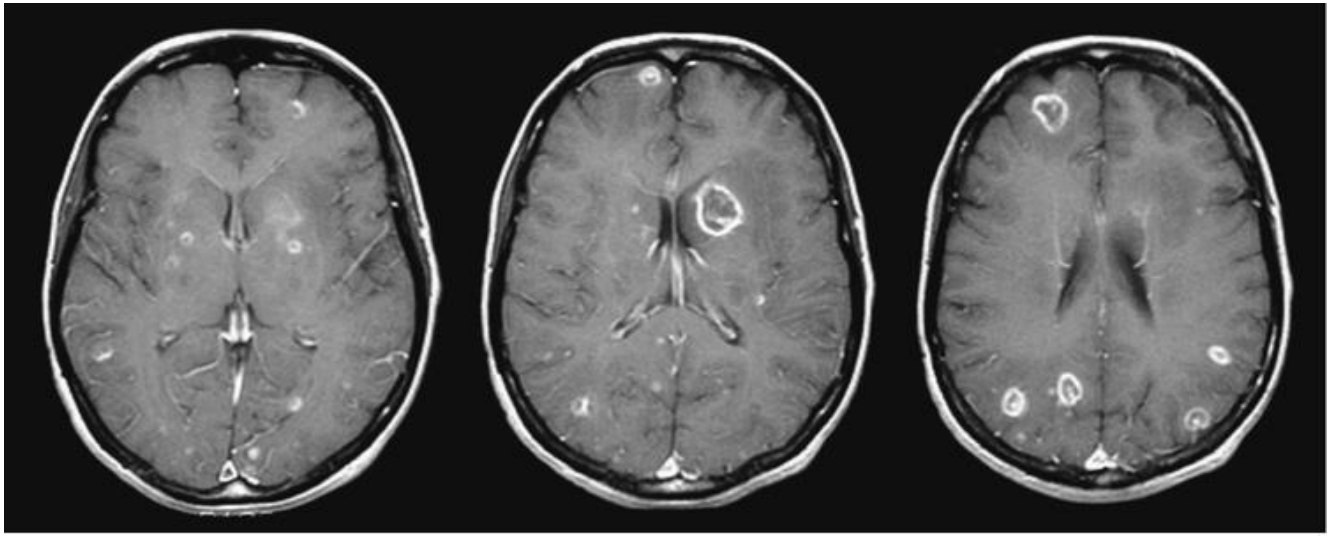

Source: Fauci AS, Kasper DL, Braunwald E, Hauser SL, Longo DL, Jameson JL, Loscalzo J: *Harrison's Principles of Internal Medicine*, 17th Edition: http://www.accessmedicine.com

Copyright © The McGraw-Hill Companies, Inc. All rights reserved.

Copyright ©2006 by The McGraw-Hill Companies, Inc.
All rights reserved.

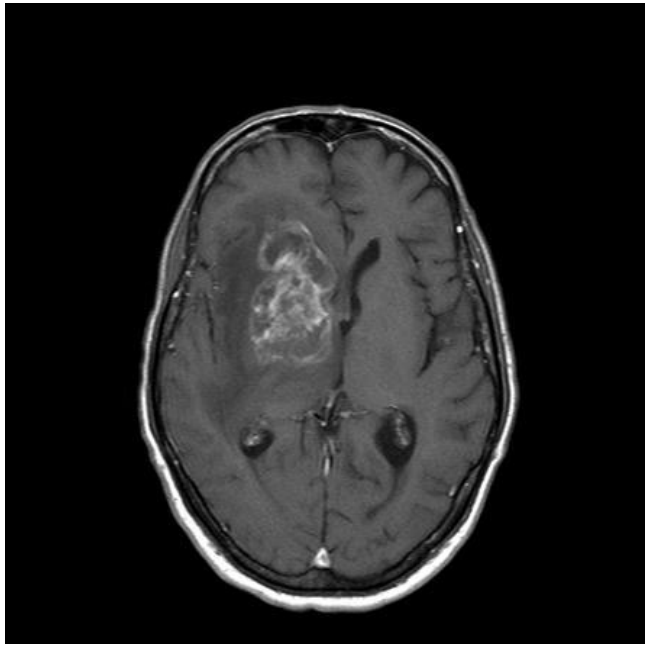

Görüntüleme bulguları

- Beyinde tek lezyon
- Diffüz ensefalit tablosu
  - Hızla ilerleyebilir, mortal seyredebilir

Gray F. J Neurol 1989

Pott H. Int J STD & AIDS 2013;24:70-2

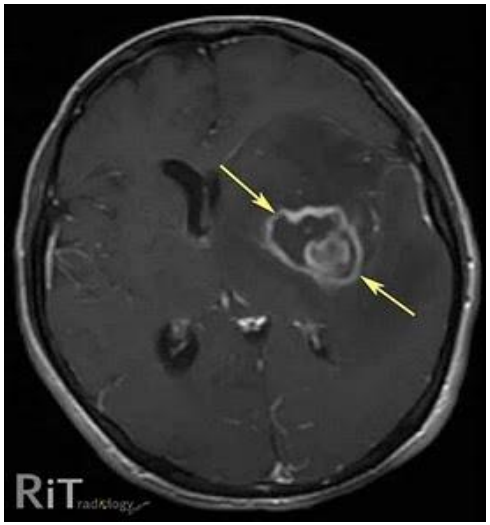

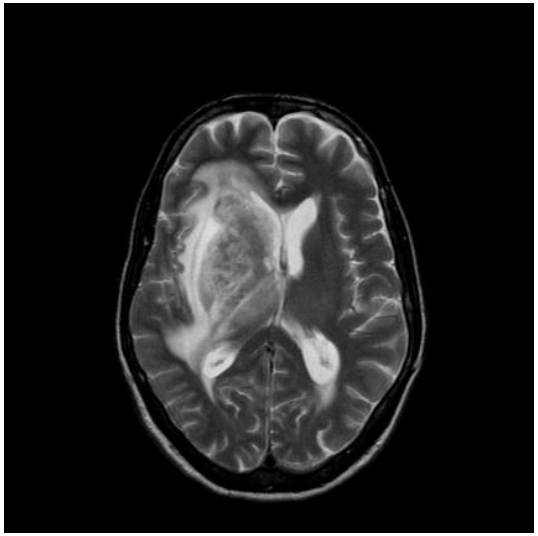

Seroloji

- Toksoplazma IgG pozitif
- IgM antikorlar genellikle saptanmaz.

Luft BJ. JAMA 1984;252:913-17

- Kantitatif antikor titreleri tanı için kullanılmaz.

Guideline for the prevention and treatment of opportunistic infections in HIV-Infected Adults and Adolescents,, 2017

Tanı

- Klinik bulgular
- Görüntüleme yöntemleri ile tek veya çok sayıda kitle lezyonu
- Klinik örnekte mikroorganizmanın saptanması

Guideline for the prevention and treatment of opportunistic infections in HIV-Infected Adults and Adolescents, 2017

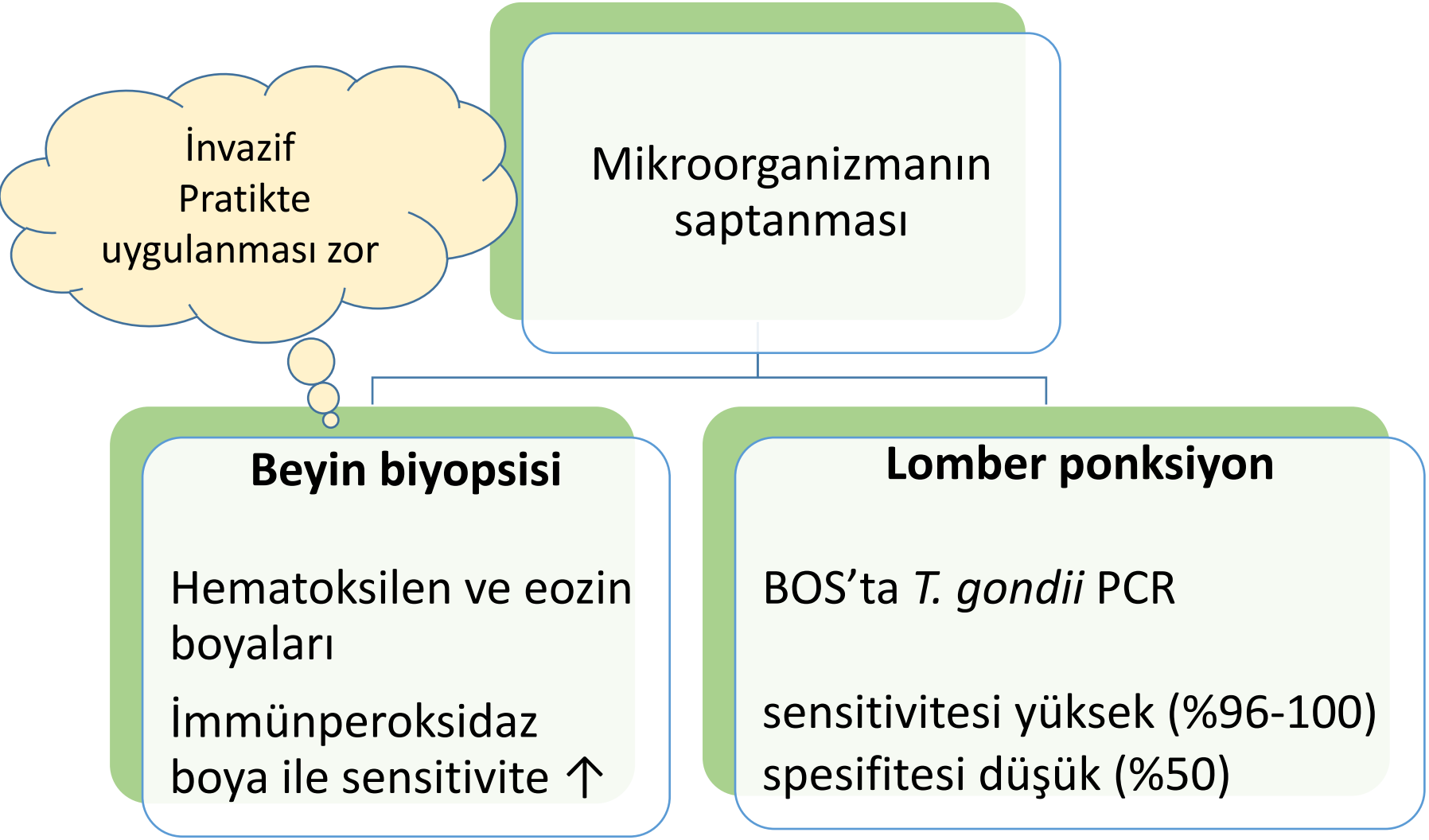

Guideline for the prevention and treatment of opportunistic infections in HIV-Infected Adults and Adolescents, 2013

RESEARCH Open Access

The pattern and predictors of mortality of HIV/AIDS patients with neurologic manifestation in Ethiopia: a retrospective study

Tesfaye Berhe[1], Yilma Melkamu[2] and Amanuel Amare[1*]

AIDS Research and Therapy 2012, **9**:11

Serebral Toksoplazmozis Tanı kriterleri

- Baş ağrısı, ateş, sensoriyel değişiklikler
- Fokal nörolojik bozukluk
- Toksoplazma IgG (+)
- BT/MR'da beyinde halka lezyonlarının görülmesi
- Toksoplazma tedavisine yanıt

Tanı

- Olası başka bir tanı yoksa
- İki haftalık toksoplazmoz tedavisi ile klinik ve radyolojik düzelme varsa

→ Ampirik tanıya güven

Beyin biyopsisi ne zaman???

- Toksoplazma seronegatif
- İki hafta tedaviye yanıt yok
- Tedavi altında kötüleşen

Antinori A. Neurology 1997;48:687-94
Patil HV. Indian J STD & AIDS 2011;32:44-6

Primer profilaksi

CD4 <100 hücre/mm^3, Toksoplazma IgG pozitif

İlk seçenek	Alternatif
• TMP-SXT fort tb/gün	• TMP-SXT fort tb/haftada 3 gün • TMP-SXT tb/gün • Dapson 50 mg/gün + (primetamin 50 mg + lökoverin 25 mg) /hafta • (Dapson 200 mg + primetamin 75 mg + lökoverin 25 mg) /hafta • Atovakon 1500 mg/gün • (Atovakon 1500 mg + primetamin 25 mg + lökoverin 10 mg) /gün

Guideline for the prevention and treatment of opportunistic infections in HIV-Infected Adults and Adolescents, 2017

Primer profilaksi

- 3 aydan uzun süre CD4 >200 hücre/mm^3
- CD4 100-200 hücre/mm^3, 3-6 ay HIV RNA negatif,

↓

Primer profilaksi kesilir

- CD4 tekrar <100 hücre/mm^3
- CD4 100-200 hücre/mm^3 ve saptanabilir HIV RNA

↓

profilaksi tekrar başlanır

Toksoplazma IgG (-), CD4 <100 hücre/mm^3

↓

tekrar test edilir
serokonversiyon gelişmişse profilaksi başlanır

Tedavi

İlk seçenek	Alternatif
Primetamin 200 mg başlangıç dozu, sonra • ≤ 60 kg Primetamin 50 mg/gün + sulfadiazin 1000 mg 4x1 + lökoverin 10-25 mg/gün • >60 kg Primetamin 75 mg/gün, sülfadiazin 1500 mg 4x1 + lökoverin 10-25 mg/gün	• Primetamin-lökoverin + klindamisin 600 mg 4x1 • TMP-SMX (TMP 5 mg/kg, SXT 25 mg/kg) 2x1 • Atovakon 1500 mg 2x1 + primetamin-lökoverinAtovakon 1500 mg 2x1 + sülfadiazin • Atovakon 1500 mg 2x1 • Primetamin-lökoverin + azitromisin 900-1200 mg/gün

6-8 hafta

Guideline for the prevention and treatment of opportunistic infections in HIV-Infected Adults and Adolescents, 2017

Indian J Sex Transm Dis. 2011 Jan;32(1):44-6. doi: 10.4103/0253-7184.81255.

Successful treatment of cerebral toxoplasmosis with cotrimoxazole.

Patil HV[1], Patil VC, Rajmane V, Raje V.

Author information

Abstract

Cerebral toxoplasmosis is an acquired immunodeficiency syndrome (AIDS)-related infection and is one of the causes of CNS mass lesions in AIDS. Toxoplasmosis is the most common cerebral mass lesion encountered in HIV-infected patients, and its incidence has increased markedly since the beginning of the AIDS epidemic. Cerebral toxoplasmosis is associated with high mortality and morbidity in patients with acquired immunocopromised state. We are reporting a case of cerebral toxoplasmosis presented with status epileptics and treated with cotrimoxazole. Refractory status epilepsy was controlled with intravenous levetiracetam, which has a unique drug profile.

Tedavi

- Hastaların %90'ı 14 gün içinde tedaviye yanıt verir.

- Klinik düzelme
- Radyolojik düzelme
  (lezyonların boyutunda ve kontrast tutmasında düzelme)

→ Tedaviye devam

En az 6 hafta

Lezyonlarda kitle etkisi ve ödem varsa

↓

kortikosteroid tedavi

Nöbet öyküsü varsa

↓

antikonvülzan tedavi

Tüm hastalara profilaktik olarak başlanmamalı

Sekonder profilaksi

Tedaviden sonra infeksiyonu baskılamak ve rekürrensi önlemek için

İlk seçenek	Alternatif
Primetamin 25-50 mg/gün + sülfadiazin 2000-4000 mg/gün + lökoverin 10-25 mg/gün	• Klindamisin 600 mg 3x1 + (Primetamin 25-50 mg + lökoverin 10-25 mg) /gün • TMP-SMX tb 2x1 • Atovakon 750-1500 mg 2x1 + (primetamin 25 mg + lökoverin 10 mg) /gün • Atovakon 750-1500 mg 2x1 + sülfadiazin 2000-4000 mg/gün • Atovakon 750-1500 mg 2x1

Guideline for the prevention and treatment of opportunistic infections in HIV-Infected Adults and Adolescents, 2017

Sekonder profilaksi

CD4 sayısı en az 6 ay

>200 hücre/mm^3

↓

profilaksi kesilir

Tekrar <200 hücre/mm^3

↓

sekonder profilaksi yeniden başlanır

Progresif multifokal lökoensefalopati (PML)

- JC virüs (insan polyoma virüsü)
- Fokal demyelinizan lezyonlarla karakterize fırsatçı infeksiyon
- %60-85 seropozitiflik, latent infeksiyonun reaktivasyonu
- İmmünkompromize hastalıklar, tedaviler

- CD4 sayısı 50-100 hücre/mm^3 olan hastalar

- ART öncesi dönemde sıklığı %3-7, fatal
- ART'nin yaygın kullanımı ile sıklığı ve mortalite azalmış

PML

Klinik bulgular

- Sinsi başlayan ve giderek ilerleyen fokal nörolojik bulgular
- Hemiparezi, hemianopsi, afazi, dismetri, ataksi
- Başağrısı ve ateş görülmez

Klinik ilerleme birkaç haftadan uzun sürer
Toksoplazmoz ve SSS lenfomasında saatler ve günler içinde ani

Tanı

Klinik bulgular ve radyolojik görüntüleme bulguları

PML

PML lezyonları

- MR'da tipik olarak
  - çok sayıda bilateral,
  - asimetrik,

  kontrast tutmayan demyelinizan lezyonlar
  - kitle etkisi yok
  - hemoraji yok

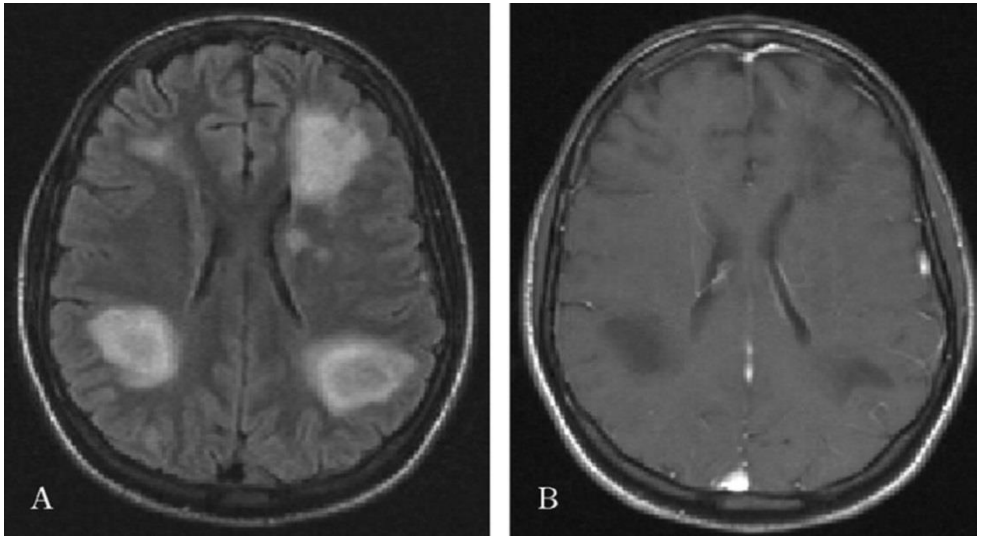

- Doğrulama: BOS'ta PCR ile JCV-DNA'sının gösterilmesi
  ART alanlarda %60, almayanlarda %90 oranında

Koralnik IJ. Neurology 1999;52:253-260
De Luca A. AIDS 2008;22:1759-67

PML

- Serolojik testler
  - Tanıda yararı yok. Toplumda seropozitivite oranı yüksek
- Kesin tanı: Beyin biyopsisi
  - İntranükleer inklüzyonları olan oligodendrositler, miyelin kaybına eşlik eden büyük dismorfik astrositler ve lipid dolu makrofajlar
  - İmmünohistokimyasal boyalarla JC virüsün gösterilmesi

PML

- Tedavi
  - PML tanısı konulan ve tedavi almayan hastaya hızla ART başlanmalı
  - ART aldığı halde PML tanısı konulan ve HIV viremisi olan hastalarda tedavi gözden geçirilmeli (uyumsuzluk?, direnç?)
  - ART almasına ve viremisi olmamasına rağmen PML tanısı konulan hastalar en büyük sorun
    - 4 ART sınıfından ilacın (enfuvirtid dahil) beraber kullanılarak yapılan yoğun tedavi sağkalımı artırabilir (olgu sunumu)
  - PML'nin spesifik tedavisi yok

- Prognoz
  - Ortalama sağkalım süresi 1-6 ay, ART alanlarda 2.2 yıl
  - CD4 sayısı <100 hücre/mm^3 olanlarda mortalite oranı yüksek

Kriptokok infeksiyonu

Cryptococcus neoformans

HIV infeksiyonu
+
Meningoensefalit bulguları

Ateş
Başağrısı
Letarji
Kişilik değişikliği

Kriptokok infeksiyonu ???

CD4 sayısı
<100 hücre/mm^3

Kriptokok infeksiyonu

- Meningeal veya parankimal tutulum
- Perivasküler alana yayılım
- Bazal ganglionları tutan fokal inflamatuar granülasyon (kriptokokoma)
- Psödokistler
- Hidrosefali

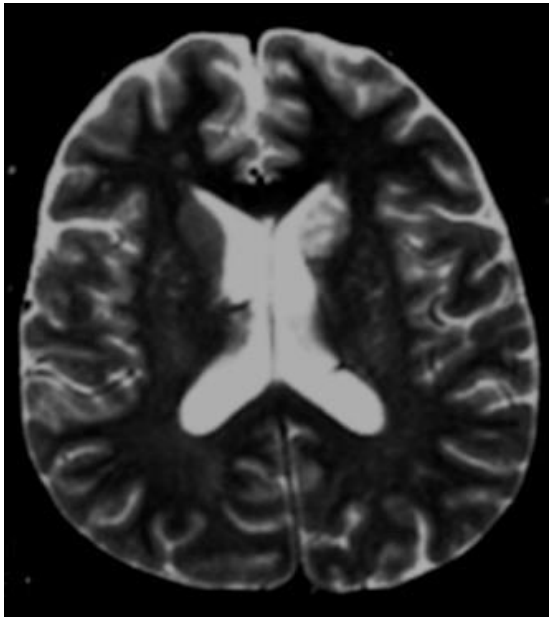

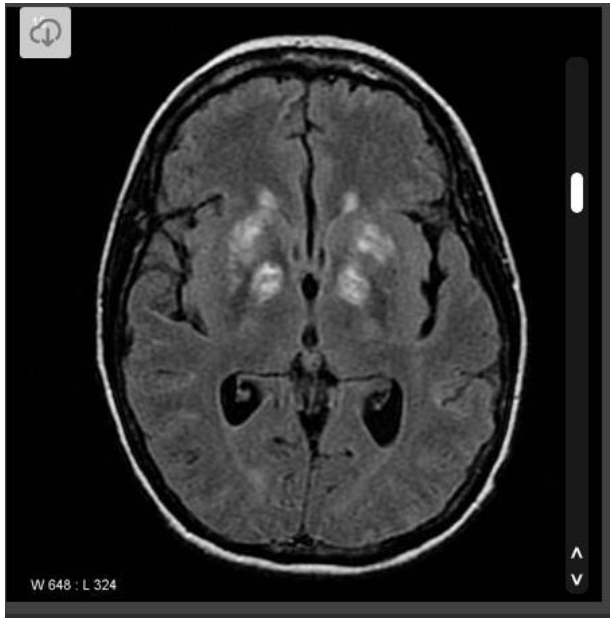

Kriptokok infeksiyonu, tanı

- Kültür altın standart
  - Kan kültürlerinin %50-70'i,
    BOS kültürlerinin %95'i pozitif
    Görünür kolonilerin ortaya çıkması 7 günü bulur

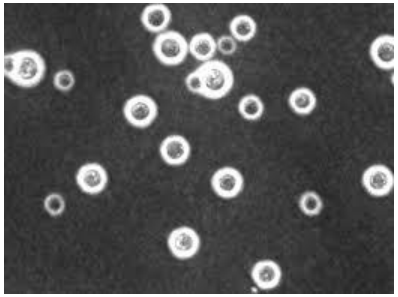

  - BOS'un çini mürekkebi ile boyanması
    %60-80'inde pozitif

- Kriptokok antijen testi
  - BOS'ta kriptokok antijeni genellikle pozitif
  - Serumda kriptokok antijeni
    - Meningeal tutulumu olan hastalarda %95

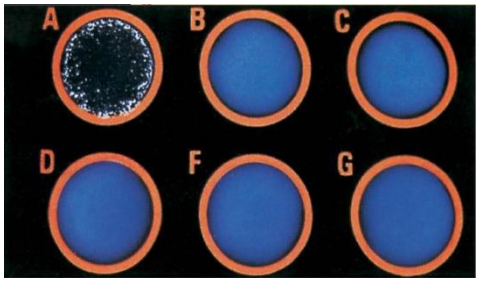

  - BOS bulguları normal
  - veya BOS basıncı ↑, protein hafif ↑, glukoz N veya ↓, lenfosit hakimiyetinde pleositoz,

Kan kültüründe kriptokok üreme si veya serumda antijen pozitifliği varsa LP yapılmalı

French N. AIDS 2002;16:1031-8

Kriptokok infeksiyonu tedavi

- **Başlangıç tedavisi** (en az 2 hafta)
  - Lipozomal amfoterisin B (3-4 mg/kg iv) ve flusitozin (25 mg/kg po)
- **Konsolidasyon tedavisi** (en az 8 hafta)
  - Flukonazol (400 mg po veya iv)
- **İdame tedavi** (en az 1 yıl)
  - Flukonazol (200 mg po)

DHHS 2017

Kriptokok infeksiyonu tedavi

- İntrakraniyal basıncı yüksek ise
  - Günlük LP takibi ve 20-30 cc BOS boşaltımı
  - Lomber direnaj
  - Ventriküloperitoneal şant

- ART ne zaman başlanmalı
  - Kriptokok tedavisini başladıktan en az 2 hafta sonra
  - İdeali 2-10 hafta (başlangıç ve konsolidasyon tedavisinin bitimi)

CMV

CMV için risk faktörleri

- CD4 sayısı <50 hücre/mm^3 olması
- Hastanın ART almaması veya ART'ye cevabın iyi olmaması
- PCR ile yüksek CMV viremisi saptanması
- HIV-RNA >100000 IU/ml olması

Jabs DA. Am J Opthalmol 2002;133:48-61

- CMV IgG pozitifliği: Risk faktörü
- Latent infeksiyonun reaktivasyonu

CMV

- HIV infekte hastalarda CMV'nin sinir sistemi tutulumuna bağlı
  - Ventrikülöensefalit (konfüzyon, fokal nörolojik defisit, kraniyal sinir tutulumu, nistagmus, ataksi vb)
  - Poliradikülomyelopati
  - Demans

CMV

- CMV nörolojik hastalığı tanısı
  - Klinik bulgular
  - Görüntüleme
  - PCR ile BOS'ta ve beyin dokusunda CMV'nin gösterilmesi (%80), sensitivite ve spesifite yüksek
  - BOS'ta lenfositik pleositoz, protein normal veya yüksek

MR

- Periventriküler kontrast tutulumu
- Ventrikülit, menenjit, enfarkt,
- Hidrosefali, serebral atrofi

Cinque P. J Neurovirol 1998;4:120-32

CMV tedavi

- Gansiklovir (5 mg/kg iv) 2x1
- Foskarnet (90 mg/gün iv) 2x1
- Optimal tedavi süresi net değil

Diğer SSS infeksiyonları

- Tüberküloz
- Nokardiya
- Nörosifiliz
- Piyojenik beyin apseleri

Primer SSS lenfoması

- Primer SSS lenfoması nadir
  - %30 HIV ile ilişkili

Norden AD. J Neurooncol 2011;101:487-93

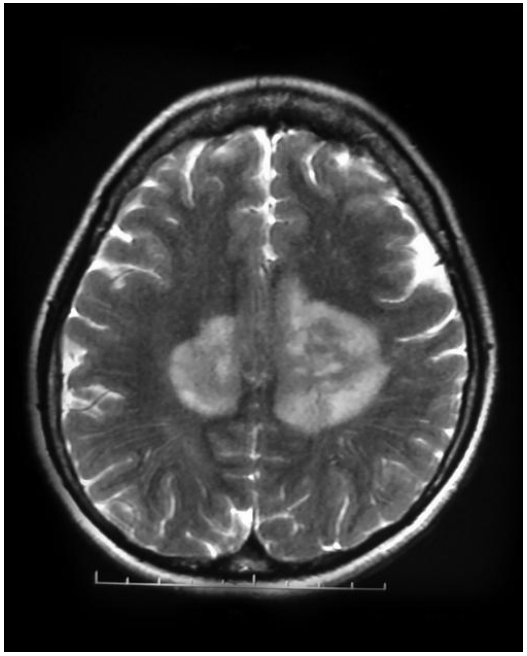

- Serebral toksoplazmozdan ayırımı zor
  - Klinik ve radyolojik bulgular benzer
  - SPECT ve PET kullanılabilir
  - Beyin biyopsisi ile doku tanısı altın standart

Gersner ER. Arch Neurol 2010;67:291-7

CD4 sayısı
<50
hücre/mm3

- BOS'ta EBV-PCR tanıda yardımcı
  - sensitivite %83-100, spesifite %93-100

Primer SSS lenfoması

- Görüntüleme
  - En sık periventriküler bölge ve bazal gangliyonlarda tutulum
  - HIV enfekte olmayan hastalardaki lenfomalardan farklı olarak tutulum multifokaldir ve heterojen kontrastlanır

- Toksoplazmik ensefalitten ayırıcı tanısında PET ve SPECT önemli

Pierce MA. Ann Intern Med 1995;123:594-8

Ruiz A. AJNR Am J Neuroradiol 1994;15:1885-94

- SSS lenfomasında
  - SPECT'te talyum tutulumu,
  - PET'te glukoz ve metionin metabolizması daha yüksektir

Skiest DJ. J Infect 2000;40:274-81

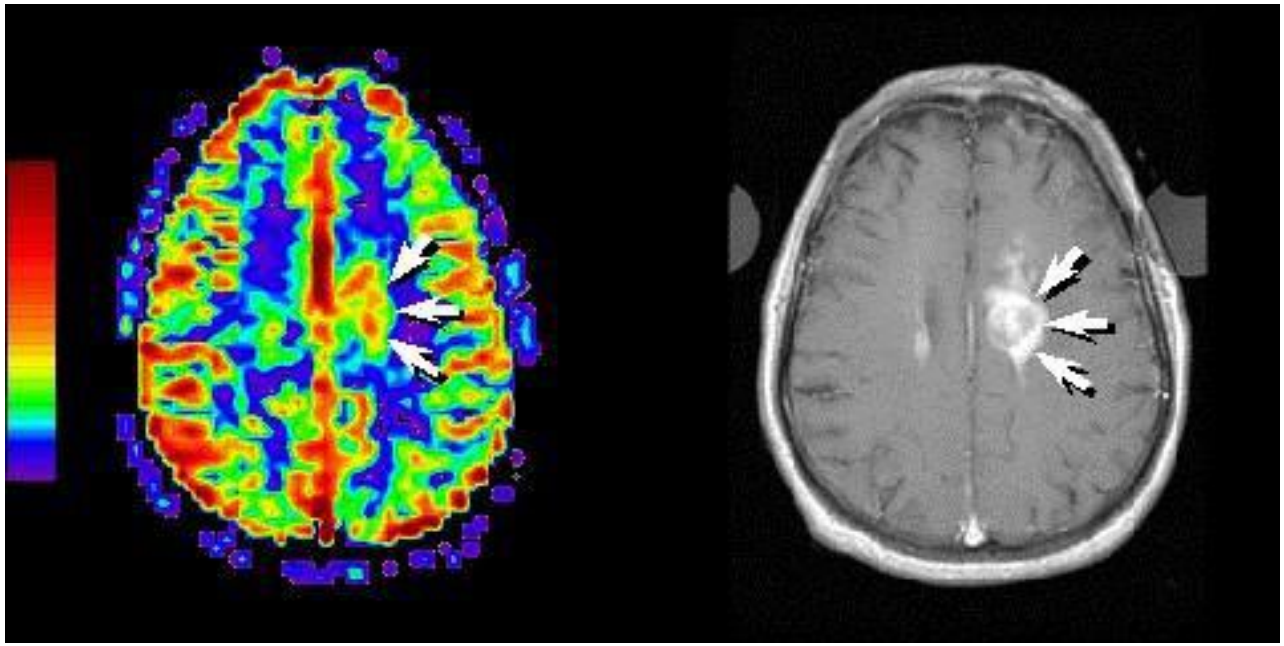

Primer beyin lenfoması

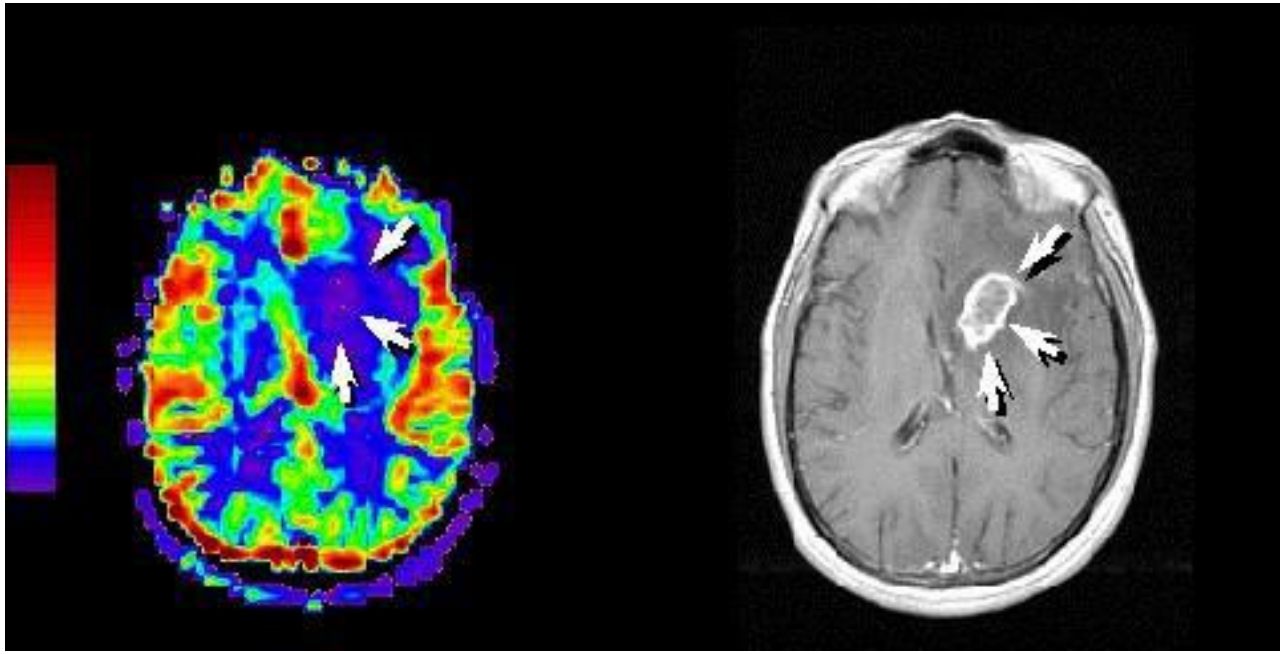

Toksoplazmoz

Ernst TM. Radiology 1998;208:663-9

Aklımızda kalsın....

SSS belirtileri olan HIV enfekte hastalarda

- Toksoplazma ensefaliti
- PML
- Kriptokok enfeksiyonu
- CMV
- SSS lenfoması mutlaka akla gelmeli

Ayırıcı tanı

- Görüntüleme yöntemleri (özellikle MR)
- BOS incelemesi
- Beyin biyopsisi
- Serolojik tetkikler
- PCR

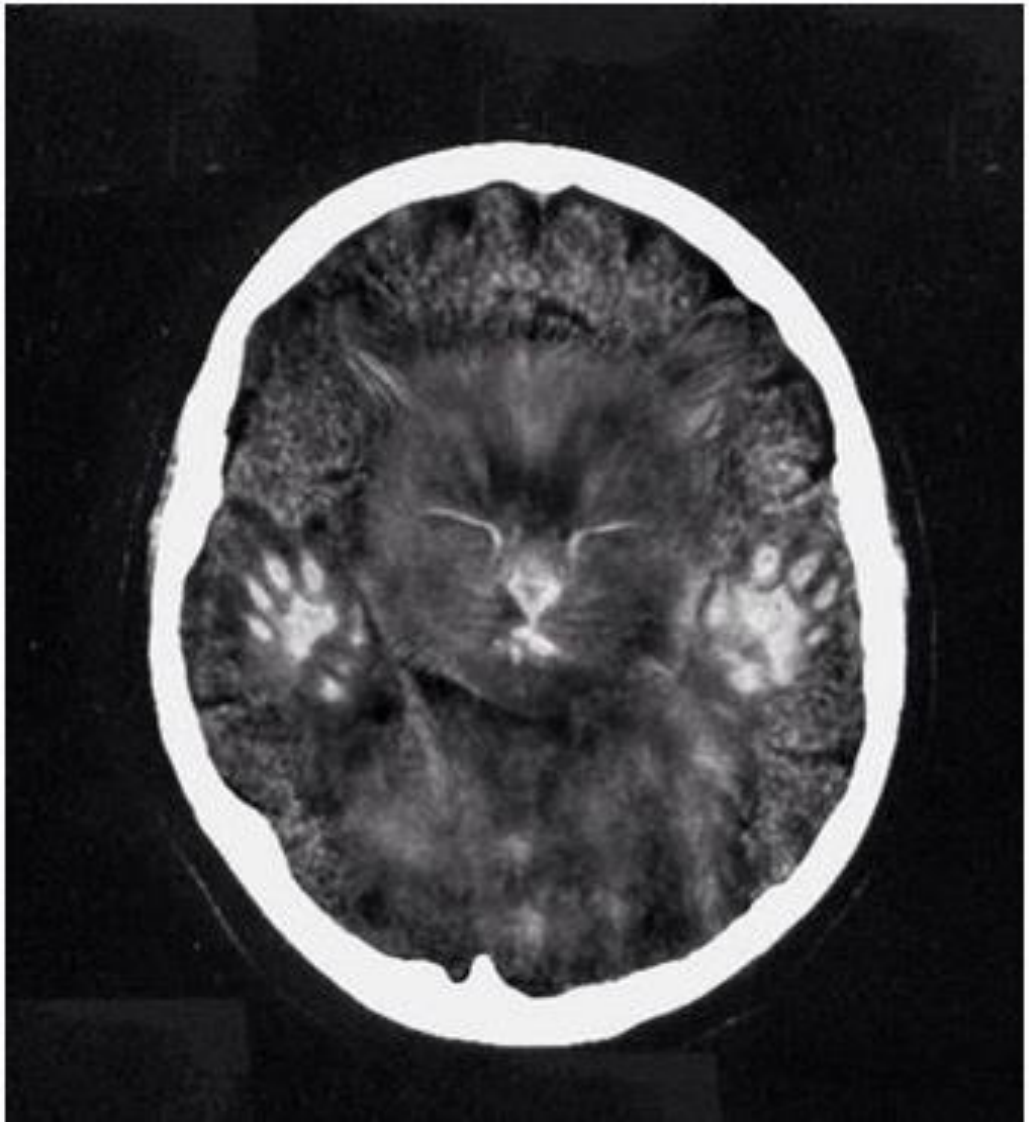

Teşekkürler…