OLGU SUNUMU

Dr. Serpil Öztürk

İstanbul Mehmet Akif Ersoy Göğüs Kalp ve Damar Cerrahisi Eğitim ve Araştırma Hastanesi

21.10.2017

Olgu

- 86 yaş, erkek
- 1 haftadır giderek artan konuşmada yavaşlama, yürümede bozulma, sağ kolunda kuvvet kaybı
- Bu şikayetle 21/08/2017 de Nöroloji tarafından yatırılıyor.
- Ateş (38^{0}C derece)
- Dizüri var.

Özgeçmiş

- DM+
- KAH, 1999 Diagonal PCI
- 2015: GIS kanama, sigmoid kolon divertikülleri
- SVO (23/06/2016)
- TAVI(21.01.2017)
- Diş çekimi(Nisan 2017)
- BPH

- **Kullandığı ilaçlar**

  Coraspirin ve plavix kullanıyor.

Soygeçmiş: Özellik yok.

Fizik muayene

- TA: 140/80 mmHg
- -Nb: 90/dk
- -Ateş: 38.2°C
- -Solunum: 20/dk

- Genel durum:orta-iyi,bilinç açık,koopere,oryante.
- <u>Kardiyovasküler sistem muayenesi:</u>

  -NSR, S1 (+) S2 (+)

  -Üfürüm yok.

- <u>Nörolojik muayene:</u> Lateralizasyon bulgusu yok.

- Diğer FM doğal Patolojik bir bulgu tespit edilmiyor.

- 21/08/17 Beyin MR, Diffüzyon MRI
- Her iki serebral hemisferde, vermis süperiorunda, sol serebeller hemisferde multiple akut embolik enfarkt ile uyumlu görünüm.
- Clexane 2x0,4 ml eklendi.
- Yatak başı EKO yapıldı, trombüs, vejetasyon saptanmadı.

Laboratuvar bulguları

- WBC:11900/mm^3
- Hemoglobin: 12.1 g/dl
- CRP:156 mg/L
- ALT:19 U/L
- AST:22 U/L
- Kreatinin:0,73 mg/dl
- Glukoz: 169mg/dl

- TİT: Normal
- İdrar kültürü:üreme olmadı.

- 1 set kan kültürü alındı.

Aort kapak darlığı(AD)

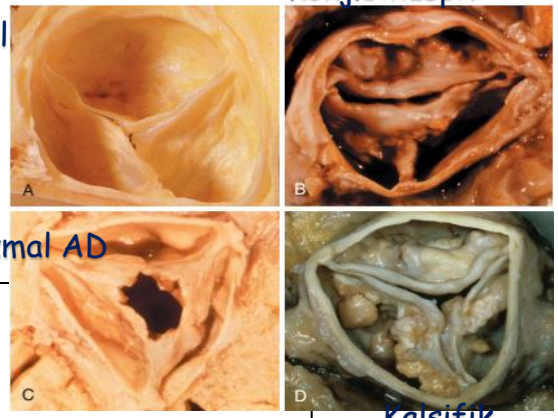

- Progresif ilerleyici mortalite ve morbiditesi yüksek.
- Gelişmiş ülkelerde en sık kalsifik senil AD.
- Kazanılmış kapak hastalıklarının en sık karşılaşılan şekli.
- Cerrahi olarak tedavi edilmeyen hastaların % 50-60' ı 2 yıl içinde hayatını kaybeder.
- İleri AD da en önemli tedavi yöntemi cerrahi aort kapak replasmanıdır (AVR).
- Cerrahi için inoperable ya da yüksek riskli olan hasta grupları için ise transkateter aort kapak replasmanı (TAVR/TAVİ) işlemi geliştirilmiştir.

Risk sınıflaması-TAVİ Endikasyonu

- Ameliyat risk sınıflandırması European System of Cardiac Operative Risk Evaluation **(Euro Score), Log EuroScore** veya Society Thoracic Surgeons **(STS)** skorlama sistemleri kullanılabilir.
- Lojistik EuroScore >%20, STS Score >%10 yüksek riskli hastalar olarak tanımlanır.
- Risk skorlama sistemlerine ek olarak multidisipliner kalp takımının görüşü
- Düşük-orta cerrahi risk grubu için cerrahi aort kapak replasmanı(SAVR), yüksek risk taşıyan hasta grubu için TAVİ önerilmektedir.
- Ciddi demans, kısa yaşam beklentisi, ek ciddi komorbiditesi olan, inoperable kabul edilen hastalar için medikal izlem daha uygun bir tedavi olarak önerilmektedir.

-J Am Coll Cardiol.2009; 54: 1862- 8.
-Eur Heart J 2012;33: 822-28.

Cerrahi Aort Kapak Replasmanı(SAVR)

- SAVR izole prosedürlerde mortalitesi yaklaşık %3 olan ve mortalite, morbidite ve yararı kanıtlanmış bir yöntem.
- Cerrahi aort kapak replasman tedavisinde 2 kapak türü kullanılır. Biyoprotez ve mekanik kapaklar.

Biyolojik kapak

Mekanik kapak

J Am Coll Cardiol. 2003;41: 892- 904
Circulation. 2015;131:1566-1574.

TAVR/TAVİ NEDİR?
(Transcatheter Aortic Valve Implantation/replacement)

- İlk başarılı hayvan uygulaması 1992
- İlk insan uygulaması 2002 yılında
- TAVİ perkutan transkateter yöntemle kalbe biyoprotez kapak replasman işlemidir.

Circulation. 2002; 106(24): 3006-8.

TAVİ de en çok kullanılan protez kapak türleri:

1-Edwards Sapien(ballon expandable): Sığır perikardından hazırlanan üç adet yaprakcığın balon ile açılabilen bir stente monte edilmesiyle oluşturulan bir protezdir (%60 tercih).

2-CoreValve(Medtronic)(self expandable): Domuz perikardından yapılan üç adet yaprakcığın kendiliğinden açılabilen bir çerçeveye monte edilmesi ile hazırlanmış bir biyoprotezdir (%40 tercih edilir).

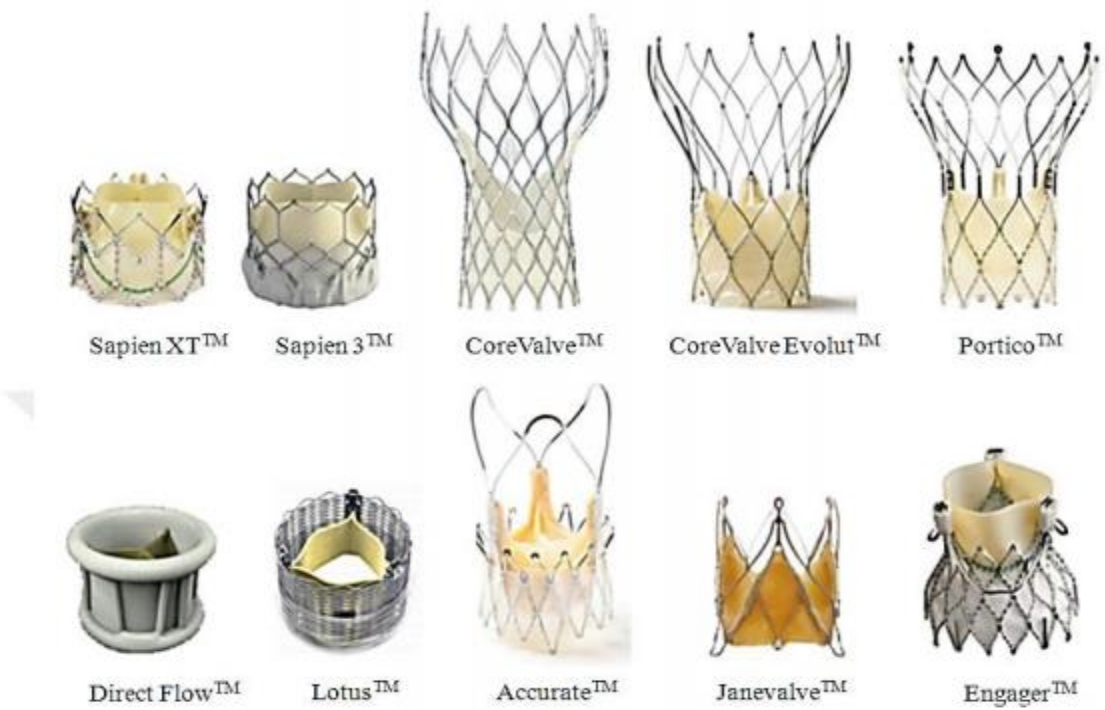

JACC Cardiovasc Interv. 2015 Feb;8(2):334-346

TAVİ TEKNİĞİ

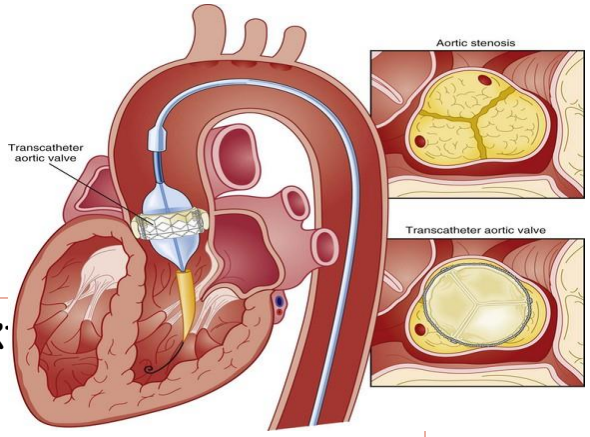

Transfemoral yaklaşım en sık(%66) kullanılan teknik

Bilinçli sedasyon altında

Kılavuz kateter; Femoral arter(FA)→İliak arter → Aorta → Arcus aorta→ kalsifik kapaktan geçip → sol ventrikül apeksine yerleştirilir.

Karşı kasık bölgesinden pigtail kateter ve hızlı uyarı verecek kalp pili elektrodu sağ ventriküle getirilir.

Transözefageal EKO(TEE) eşliğinde işlem yapılacaksa genel anestezi uygulanır.

JACC Cardiovasc Interv. 2015 Feb;8(2):334-346

TAVİ TEKNİĞİ

Transapikal yaklaşım nadir (%34) kullanılan tekniktir. Periferik arter problemi olan hastalarda tercih edilir.

Hasta entübe ve genel anestezi altındadır.

Sol anterolateral torakotomi ile toraksa girilir. → Sol ventrikülün apeksten kılavuz tel antegrat olarak → aort kapağından geçirilerek → inen aorta iletilir.

JACC Cardiovasc Interv. 2015 Feb;8(2):334-346

TAVİ ayrıntılar…

- 21 Ocak 2017'de aort kapak darlığı nedeniyle
- Sefazolin 4x1 gr flk iv profilaksi verilmiş ve 3 gün devam edilmiş.
- Transfemoral yolla uygulanmış.
- Ballon expandable kapak kullanılmış.

TAVİ Komplikasyonları

Prosedüre bağlı komplikasyonlar

Vasküler komplikasyonlar
Kapak yerleşim problemi(pozisyon,anüler rüptür)
Kapak fonsiyon bozukluğu (paravalvüler leak)
Organ hasarı(stroke,MI,ABY)
Aritmi,kalp bloğu
İşlem sırasında düşük kardiyak debi ve şok

Geç komplikasyonlar

Aortik regürjitasyon
Prostetik kapak trombozu
Ölüm
İnme
Paravalvuler yetmezlik
Enfektif endokardit

N Engl J Med. 2011;364:2187–2198. doi: 10.1056/ NEJMoa1103510.
(Circulation. 2015;131:1566-1574

Epidemiyoloji

SAVR(cerrahi aort kapak replasmanı)-PVE(prostetik valve endokarditi) SIKLIK-MORTALİTE

- PVE %0.3-1.2 (ilk yıl)
- Eski prostetik kapaklı hastalarda EE prevalansı %1-6
- Hastane mortalitesi %22-30

TAVİ-PVE SIKLIK-MORTALİTE

- TAVİ-PVE insidans ≤%1 geniş serilerde.
- Küçük serilerde ise %2 den fazla.
- Hastane mortalitesi (%34-50)

Circ Cardiovasc Interv. 2015;8:e001939
EuroIntervention. 2013;8:1407–1418
Eur Heart J. 2009;30:2369–2413
Circulation. 2015;131:1566-1574
JACC Cardiovasc Interv. 2015 Feb;8(2):334-346

- PARTNER 1A ve 1B'de yüksek riskli hastalara TAVİ uygulanmış
- 1 yıllık sağ kalımlarının cerrahi AVR ye yakın
- 1 yıllık sağ kalımlarının medikal tedavi sağ kalımlarından çok yüksek
- 2 yıllık insidans TAVİ-PVE %0.6(PARTNER A)
  %1.4(PARTNER B)

- SURTAVİ ve PARTNER IIA da orta riskli hastalarda TAVİ-SAVR kıyaslanmış.
- 24 ayda sekel bırakan inme ve ölüm değerlendirilmiş.
- Cerrahi AVR ye benzer sonuç tespit edilmiş.
  (popülasyon ve endikasyon artmakta)

PARTNER:Placement of AoRtic TraNscathetER Valves

PARTNER Trial Investigators. Two-year outcomes after transcatheter or surgical aortic-valve replacement. N Engl J Med. 2012;366:1686–1695
PARTNER Trial Investigators. Transcatheter aorticvalve replacement for inoperable severe aortic stenosis. N Engl J Med. 2012;366:1696–1704
J Am Coll Cardiol. 2003;41: 892- 904
Circulation. 2015;131:1566-1574.

Eldeki veriler

- Son bir haftadır giderek artan nörolojik bulgular.
- Son 2-3 gündür dizüri ve ateş yakınması mevcut.
- 21.08.2017'de Nöroloji bölümüne yatıyor.
- 21 Ocak 2017 TAVİ öyküsü var.
- MRI'da multiple embolik enfarkt+
- DM+
- WBC:11900/mm^3
- CRP:156mg/L
- SVO kardiyak etyoloji? Enfektif endokardit?
- Yatak başı EKO da patoloji yok.

RİSK FAKTÖRLERİ

1-Hasta ilişkili riskler

-Erkek cinsiyet(%66)

-80 yaş<

-DM

-İmmunsupresyon (steroit, MDS vb)

-Renal yetmezlik

-KOAH

-Periferik arter hastalığı

-Kronik hemodiyaliz

-MI hikayesi

-EuroSCORE /STS yüksek olması

- Postop periyottaki enfektif periyotlar(bakteriyemi kaynağı?,diş,GIS,GÜS girişimleri gibi)

EuroIntervention. 2016 Feb;11(10):1180-7
Circ Cardiovasc Interv. 2015;8:e001939
JACC Cardiovasc Interv. 2015 Feb;8(2):334-346
Circulation. 2015;131:1566-1574

RİSK FAKTÖRLERİ

2-Kapak ve işlem ilişkili riskler

**-Vasküler komplikasyon ya da kanama (%94)
-Orotrakeal entübasyon??

-Self expandable kapak sistemi??

-Subklinik kapak trombosisi

-Transkateter kapak kompresyonu,hasarı

-Metal protez yükünün fazla olması

-Sağlık bakım prosedürlerinin fazlalığı(damar yolu, entübasyon vb)

*-Suboptimal kapak yerleşimi

-Prosedür sonrası en az orta şiddet paravalvüler leak(PVL)

- >1 protez kapak implantasyonu (TAVİ-in-TAVİ)

*önemli risk faktörleri
** Çok değişkenli analizde güçlü bir risk faktörü. Özellikle çok erken PVE için (**30 gün≥**)

EuroIntervention. 2016 Feb;11(10):1180-7
Circ Cardiovasc Interv. 2015;8:e001939
JACC Cardiovasc Interv. 2015 Feb;8(2):334-346
Circulation. 2015;131:1566-1574

KLİNİK

- Ateş(%75-80)
- Kalp yetmezliği %22
- Septik emboli(nörolojik semptom)(%7.5-12.5)
- Asteni
- Kilo kaybı
- Titreme
- Septik embolinin neden olduğu uzuv iskemileri
- Asemptamatik(%23 otopside EE+)

NADİR

Nat Rev Cardiol. 2012;9:15-29
J Thorac Cardiovasc Surg. 2014;147:1837-1844
JACC Cardiovasc Interv. 2015 Feb;8(2):334-346
Cardiovasc Pathol. 2013;22:319-23

KLİNİK

- **%50-77 <u>vejetasyon</u>** tespit edilir. (stent çerçevesinde,transkateter kapakta, mitral kapakta)

- **<u>Abse, fistül, diğer kapağa yayılım</u>** (cerrahi protez kapak ve native kapak içeren serilere göre daha fazlaydı.)

- **Yeni bir regürjitasyon ya da üfürüm** (TAVİ sonrası MY/rezidüel paravalvüler leak yüksek oranda olduğundan düşük tanısal değere sahip.)

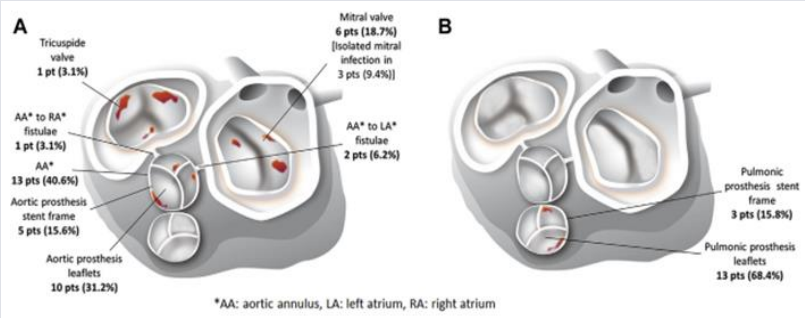

Nat Rev Cardiol. 2012;9:15–29
J Thorac Cardiovasc Surg. 2014;147:1837–1844
JACC Cardiovasc Interv. 2015 Feb;8(2):334-346

Modifiye Duke kriterleri

- Kesin protez kapak endokarditi için düşük sensitivite
- Transkateter kapak replasman tedavisi alan hastalarda mikrobiyolojik, yapısal ve klinik özellikler duke keriterlerinin duyarlılığını düşürebilir.
- Klinik yargının önemine vurgu yapılıyor.

Circ Cardiovasc Interv. 2015;8:e001939
JACC Cardiovasc Interv. 2015 Feb;8(2):334-346

Hangi tetkikler istenmeli??

- **KAN KÜLTÜRÜ** %73 pozitif
- **TTE**(takipte önemli)
- **TEE**:Paravalvüler yetmezlik,kaçak, transkateter stenoz/regürjitasyon,EF, vejetasyon,abse
- **TEE+TTE** ile %86 önemli bulgular elde edilir.
- **PET/CT**;düşük sensitivite nedeniyle tanıda yetersiz.(gelecekte önemli bir tetkik olabilir.)
- **İCE**(intracardiak EKO):Transkateter pulmoner kapak vejetasyonunda ve sağ taraf kardiyak device ilişkili endokarditte kullanılabilir. Sensitivite TEE den yüksek, ama spesifite ile ilgili veriye ihtiyaç var.

Prosthetic Valve Endocarditis After Transcatheter Aortic Valve Implantation
Circ Cardiovasc Interv. 2015;8:e001939
J Am Coll Cardiol 2014; 64(20): 2176-8.

Three Dimensional(3D)EKO

Kardiyak yapılar 3 boyutlu ayrıntılı değerlendirilir.

Real time 3D EKO intrakardiyak kitle ve EE'de daha ileri bilgiler sağlayacak.

Cerrahi ve medikal tedavi kararında 2D EKO'dan daha yararlı.

TEE'de net karar verilemeyen şüpheli TAVR-PVE hastalarında yaralı olabilir.

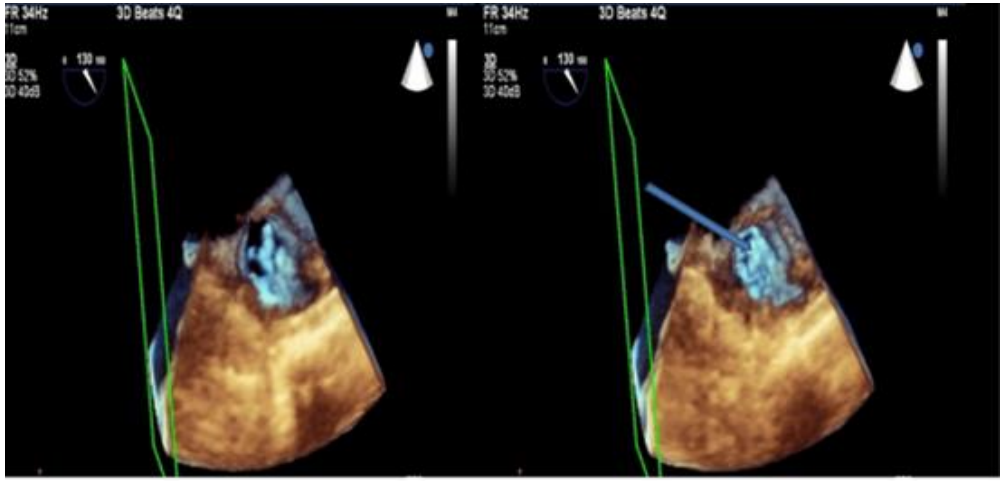

Prosthetic valve endocarditis 7 months after transcatheter aortic valve implantation diagnosed with 3D TEE
Hellenic Journal of Cardiology (2016) 57, 119e123

TEE (Transesophageal echocardiography):

- Protez kapak stent stratlarının aort duvarına tam apoze olmadığı,
- Septuma yakın kenarda stent stratları ile aort duvarı arasında potansiyel bir boşluk olduğu,
- Aort kapak yerleşiminin çıkan aortaya yakın olduğu izlendi (işlem sonrası yetersiz stent açılımına bağlı?, endokardit sekeli?),
- Bu bölgeden orta derecede paravalvüler aort yetmezliği saptandı.
- Aort kapağında pik 18 mmHg, ortalama 11 mmHg gradient izlendi.
- Kapaklarda vegetasyon izlenmedi.

Kardiyoloji yatış

- Hastaya Teicoplanin 2*400 mg yükleme, 1*400 mg idame tedavisi başlandı.
- 23/08/2017 Enfektif endokardit? Kardiyoloji bölümüne devredildi.
- Ateş yok (ilk 2 gün vardı).
- Kan kültürü 3 sete tamamlanıyor.
- İlk 4 adet kan kültüründe sinyal+

Mikrobiyoloji

- ***Enterecoccus spp* %34**
- ***S.aureus* %22**
- **Non hemolytic streptococcus %17**
- **Viridans streptococci %17**
- **Koagülaz negatif stafilokok %11**

- Gram negatif basil
- *Corynebacterium spp.*
- Fungal enfeksiyon(*Candida albicans* ve *Aspergillus fumigatus*)
- *Histoplasma capsulatum*
- *Bartonella henselae*
- *Granulicatella adiacens*,
- Kültür negatif olabilir.

Circ Cardiovasc Interv. 2015;8:e001939
JACC Cardiovasc Interv. 2015 Feb;8(2):334-346
Circulation. 2015;131:1566-1574
Catheterization and Cardiovascular Interventions 78:1017–1019 (2011)

Mikrobiyoloji

- Mikroorganizma dağılımı ile çok erken ,erken ya da geç PVE aralarında ilişki yok.
- %50 hastada potansiyel bir kaynak belirlendi.
- Prosedürle infeksiyonun başlangıç intervali genel olarak uzundu.(ortalma 5 ay)
- 1/5 vakada ürolojik ve gastrointestinal muayene/müdahale sonrasında protez kapak endokatditi görüldü.
- Sağlık bakım ilişkili orjin %42.1.

PATOGENEZ

-İnkomplet stent genişlemesi,protez anulus ölçü uyumsuzluğu paravalvüler leak (PVL)' e neden olur.

-PVL türbülansa ve hızlı regürjitasyon akımına

-Bu da endotel hasarına neden olur(Trombüs oluşumu).

-Mikroorganizmalar geçici bakteriyemi sırasında tutunur.

-Vasküler komplikasyon ya da kanama

-Geniş metal kapak yüzeyi

-Metal yükün fazlalığı (TAVİ-inTAVİ)

Circ Cardiovasc Interv. 2015;8:e001939
Circulation. 2015;131:1566-1574
JACC Cardiovasc Interv. 2015 Feb;8(2):334-346

Tanım	süre	Tahmini insidans
Çok erken PVE	≤30 gün(60 gün?)	%1.0
Erken PVE	≤ 1 yıl	%3.1
Geç PVE	≥ 1 yıl	%1.6

Vakamız 7.ayda

PVE:Protez kapak endokarditi

Prosthetic Valve Endocarditis After Transcatheter Aortic Valve Implantation
Circ Cardiovasc Interv. 2015;8:e001939

Kardiyoloji 2. gün

Enfeksiyon konsultasyonu:

- Ön tanı: Erken protez kapak endokarditi

- Öneriler:
- 1. Teicoplanin kesildi.
- 2.Vankomisin 2x1gr (2x15mg/kg/gün)
- 3. Gentamisin 1x3mg/kg/gün (1x200mg IV)
- 4. Protez kapak olduğu için 3 gün sonra tedaviye rifampisin 2x450mg po eklenmesi
- 5. 2 kan kültürü daha alınması
- 6.Brucella tüp agglütinasyon testi

Enfeksiyon konsultasyonu

- Brucella tüp agglütinasyon testi : Negatif.
- 4 kan kültüründe streptokok identifikasyonu ve ADT(MIK dahil) çalışılıyor.
- 1. Vankomisin kesilmesi
- 2. Penisilin MIK değeri çıkıncaya kadar gentamisin devam edilmesi
- 3. Ampisilin 6x2 gr. IV(200 mg/kg/gün) başlanması önerilir.

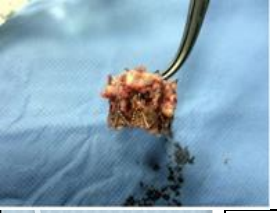

Tedavi Yönetimi Nasıl Olmalıdır?

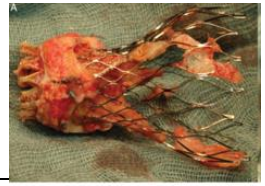

- TAVİ sonrası protez kapak endokarditi (PVE) olan çoğu vaka konservatif(medikal) tedavi ediliyor.
- Valve in valve (TAVİ-in-TAVİ), antibiyotik tedavisi tamamlanıp persiste enfeksiyon yokluğunda, aortik regürjitasyon, kalp yetmezliği tedavisi için uygulanabilir.
- %90 hastada cerrahi endikasyon olmasına rağmen uygulanmamakta.
- Yeniden müdahale(cerrahi) oranı düşük (%11)
- Hastalara etyolojiye yönelik uzun antibiyotik rejimler öneriliyor. (4-6 hafta≤)
- Enterekokları kapsayacak bir tedavi yönetimi en sık strateji olmalı.

Circ Cardiovasc Interv. 2015;8:e001939
Circulation. 2015;131:1566-1574
JACC Cardiovasc Interv. 2015 Feb;8(2):334-346

Klinik izlem

Kardiyoloji 4. gün

- Hasta taburculuk açısından Enfeksiyon Hastalıklarına danışılıyor.
- Tanı: Streptokokal yapay kalp endokarditi.
- Penisilin MİK değeri duyarlı.
- Öneriler:

-Gentamisin kesilmesi
-Tedavi süresi toplamda 6 haftadır.
-İlk 2 hafta yatarak parenteral 6x2gr ampisilin IV alması,
-2 hafta içinde komplikasyon izlenmez ise,
-Geriye kalan 4 hafta seftriakson APAT 1x2gr IM olarak planlanmaktadır.

- Oral seçenek endokardit tedavisinde yer almamaktadır.

Kultur Sonucu
Streptococcus species üredi.
Streptococcus species:D test Negatif (Bu bakteride indüklenebilir Kli
ndamisin direnci SAPTANMAMIŞTIR.)
Antibiyotik Duyarlılığı

Streptococcus species

Ampisilin	Duyarlı	
Eritromisin	Duyarlı	
Klindamisin	Duyarlı	
Levofloksasin	Duyarlı	
Linezolid	Duyarlı	
Moksifloksasin	Duyarlı	
Ofloksasin	Duyarlı	
Penisilin	Duyarlı	Mik Değeri: 0,125 mg/L(E test)
Rifampin	Duyarlı	
Sefepim	Duyarlı	

Klinik izlem

Kardiyoloji
17. gün

Konsultasyon isteği:

- Endokarditi olan hastanın ampisilin tedavisinin 13. günü hastanın önümüzdeki hafta taburculuğu planlanıyor.Taburculukta oral antibiyotik tedavisi açısından tarafınızca değerlendirilmesi rica olunur.

- Hasta Seftriakson APAT 1x2gr IM 4 hafta önerilerek taburcu edildi.

Mortalite risk faktörleri(Hastanede)

- Eski kapak cerrahisi
- Kalp yetmezliği*
- Septik şok*

Hastane dışı takip esnasında ölümler

- Böbrek yetmezliği/Kronik hemodiyaliz*
- Kalp yetmezliği
- Ani ölüm
- Multiorgan yetmezlik
- Gastrik kanama
- Pnömoni
- AC CA

(Circulation. 2015;131:1566-1574.

Korunma-Önlemler

Antimikrobiyal profilaksi

- Tek doz mu tekrarlayan dozlar mı?
- Vasküler komplikasyonlu hastalarda uzun antibiyotik profilaksisi önerilebilir.
- Sternotomi için önerilen cerrahi profilaksi, transfemoral yaklaşım için uygun olmayabilir.
- TAVİ sonrası, dental ve diğer invaziv prosedürlerde vaka bazlı karar verilmeli.
- Yüksek riskli dental prosedür öncesi profilaksi verilmelidir.
- Kolonoskopi gibi GIS prosedürlerinde antibiyotik profilaksisi verilmeli

EuroIntervention, 2016 Feb;11(10):1180-7
Circ Cardiovasc Interv. 2015;8:e001939
JACC Cardiovasc Interv. 2015 Feb;8(2):334-346

Korunma-Önlemler

- Elektif işlem öncesi başka enfeksiyon odağı olmamalı.
- MRSA kolonizasyonu belirlemek,dekolonizasyon???
- TAVİ sonrası enfeksiyon odakları açısından dikkat edilmeli.
- Kateterizasyon prosedürlerine bakteriyemi açısından dikkat edilmelidir.
- Kateterizasyon laboratuvarında dezenfeksiyon ve sterilizasyon önlemlerine dikkat edilmeli.

EuroIntervention, 2016 Feb;11(10):1180-7
Circ Cardiovasc Interv. 2015;8:e001939
JACC Cardiovasc Interv. 2015 Feb;8(2):334-346

Korunma-Önlemler

- HEPA filtreli laminar akım önerilir.
- Hibrid oda öneriliyor.

.
EuroIntervention. 2016 Feb;11(10):1180-7
Circ Cardiovasc Interv. 2015;8:e001939

Teşekkür ederim…