

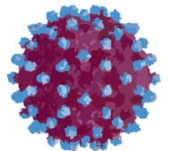
KRONİK HEPATİT C

“Olgu Sunumu”

Dr. Ziya Kuruüzüm

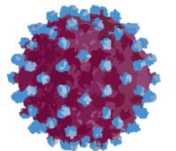
DEÜTF Enfeksiyon Hastalıkları ve
Klinik Mikrobiyoloji AD

17. USG Eşliğinde Uygulamalı Kc Biyopsisi Kursu,
13.13.2017, Katip Çelebi Ün. Hst., İzmir



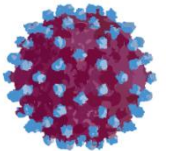
Olgu -1

- SÇ, kadın, 1953
- DM ve KBY nedeniyle takip edilen hasta
- Rutin kontrolleri sırasında anti-HCV pozitif saptanmış (Mayıs 2017)



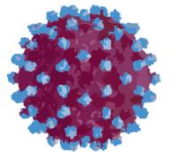
Özgeçmiş

- Sigara kullanıyor
- Alkol kullanmıyor
- Kullandığı ilaçlar: betaserc, humolog, coversyl
- Torasik outlet sendromu nedeniyle opere (15 yıl önce)
- 4 ünite kan transfüzyonu
- Birkaç kez diş hekimi başvurusu



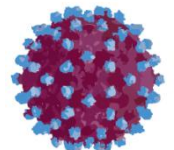
Soygeçmiş

- Aile ve yakın çevresinde hepatit, kc-s, HCC öyküsü yok



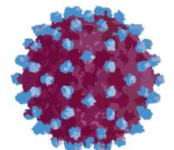
Fizik Muayene

- Genel Durum: İyi, hafif depresif
- Sistem muayeneleri: Olađan



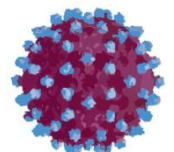
Laboratuvar - 1

- Lökosit: 5000 mm³
- Hb: 11,2 gr
- Htc: %33.1
- Trombosit: 172 000 mm³
- PZ: 11,99 sn



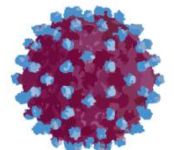
Laboratuvar - 2

- Kreatinin: 1.39 mg/dl (GFR: 40)
- AST: 19 U/L
- ALT: 24 U/L
- ALP: 88 U/L
- GGT: 14 U/L
- T. Bilirubin: 0,53 mg/dl
- D. Bilirubin: 0,08 mg/dl
- Alb: 4,2 g/dl
- Glb: 3,46 g/dl

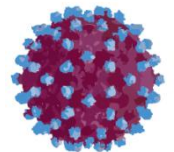


Laboratuvar - 3

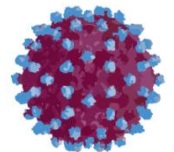
- Anti-HCV: (+)
- HCV RNA: 13,587,894 IU/ml
- Genotip: 1b



Ne yapalım?

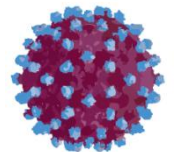


Karaciğer biyopsisi?



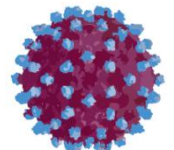
Karaciğer biyopsisi

- Karaciğer biyopsisi kararı alınıyor

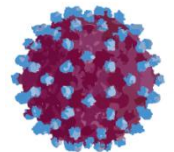


Karaciğer Biyopsisi (30.06.2017)

- Karaciğer biyopsisi;
 - ◆ Peri-portal veya peri-septal interfaz hepatiti: 1
 - ◆ Konfluen nekroz: 1
 - ◆ Fokal nekroz: 2
 - ◆ Portal enflamasyon: 2
 - ◆ HAI: 6/18
 - ◆ Fibrozis: 1/6

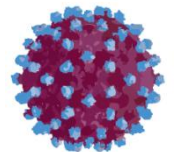


Ne yapalım?



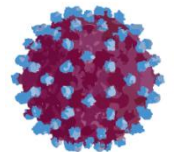
Seenekler

- Tedavisiz izlerim
- Tedavi bařlarım
- Tedavi bařlayamam (SGK izin vermiyor)



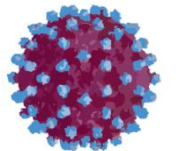
Hangi Tedavi Seçeneđi ?

- Peg IF- α /Ribavirin \pm Proteaz inhibitörleri
- Sofosbuvir/Ledipasvir
- Dasabuvir + Ritonavir + Ombitasvir+ Paritaprevir



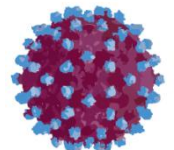
SUT Kuralları (24.03.2017)

- Kronik hepatit C tedavisi; ISHAK skoruna göre ~~fibrozis 3~~ **fibrozis 1** ve üzeri hastalarda tedaviye başlanır
- Nonsirotik hastalarda tedavi;
 - ◆ Genotip 1b: (Ombitasvir+Paritaprevir+Ritonavir) + Dasabuvir ile tedavi süresi toplam 12 haftadır
 - ◆ Genotip 1a : (Ombitasvir+Paritaprevir+Ritonavir) + Dasabuvir + **Ribavirin** ile tedavi süresi toplam 12 haftadır



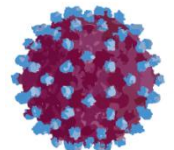
Karar

- Dasabuvir, Ritonavir+Ombitasvir+Paritaprevir başlanıyor
 - ◆ Dasabuvir 2 X 250 mg tb
 - ◆ Ritonavir+Ombitasvir+Paritaprevir 1 X 2 tb (12,5 mg/75 mg/50 mg)
 - ◆ 12 hafta süreyle



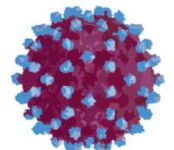
Laboratuvar - 1

- Lökosit: 4800 mm³
- Hb: 12 gr/dl
- Htc: %35.3
- Trombosit: 168,000 mm³
- Sedimantasyon: 10 mm/s



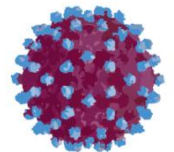
Laboratuvar - 2

- Kreatinin: 1.32 mg/dl (GFR: 43)
- AST: 22 U/L
- ALT: 29 U/L
- ALP: 85 U/L
- GGT: 17 U/L
- Alb: 4,36 g/dl
- Glb: 3,46 g/dl



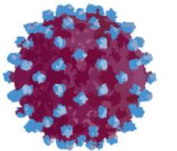
Laboratuvar - 3

- HCV RNA: 2,725,252 IU/ml
- Genotip: 1b



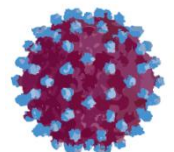
izlem - 4. hafta

- Genel durum: İyi
- Hafif kaşıntı dışında yakınması yok



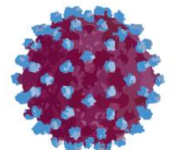
Laboratuvar - 1

- Lökosit: 5400 mm^3
- Hb: 11,9 gr/dl
- Htc: %35
- Trombosit: $177,000 \text{ mm}^3$



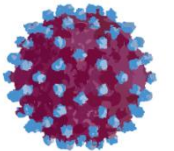
Laboratuvar - 2

- Kreatinin: 1.23 mg/dl (GFR: 46)
- AST: 18 U/L
- ALT: 16 U/L
- ALP: 126 U/L
- GGT: 15 U/L
- T. Bilirubin: 0,73 mg/dl
- D. Bilirubin: 0,15 mg/dl
- HCV RNA: (-)



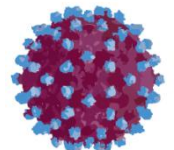
izlem - 8. hafta

- Genel durum: Gayet iyi, gülüyor



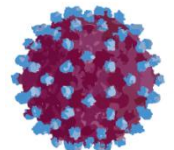
Laboratuvar - 1

- Lökosit: 4500 mm^3
- Hb: 11,4 gr/dl
- Htc: %33,3
- Trombosit: $163,000 \text{ mm}^3$



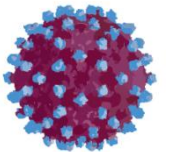
Laboratuvar - 2

- Kreatinin: 1.34 mg/dl (GFR: 42)
- AST: 16 U/L
- ALT: 14 U/L
- ALP: 117 U/L
- GGT: 17 U/L
- T. Bilirubin: 0,51 mg/dl



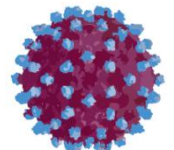
izlem - 12. hafta

- Genel durum: Gayet iyi, gülümseme devam ediyor



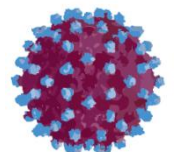
Laboratuvar - 1

- Lökosit: 4400 mm^3
- Hb: 11,9 gr/dl
- Htc: %34,6
- Trombosit: $162,000 \text{ mm}^3$




Laboratuvar - 2

- Kreatinin: 1.11 mg/dl (GFR: 53)
- AST: 16 U/L
- ALT: 18 U/L
- ALP: 148 U/L
- GGT: 16 U/L
- T. Bilirubin: 1,1 mg/dl
- HCV RNA: %?



KBY / HCV Birlikteliği



Prevalans:

Güncel analizlerde 20-64 yaş HCV hastalarının %8.52'nin, ≥ 65 yaşındakilerin %26.5'i ayrıca kronik böbrek hastalığı vardır ¹



GFR değerleri



Albüminüri

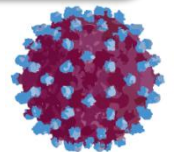


Böbrek yetmezliğinin ilerlemesi



Böbrek hastalığına bağlı ölüm

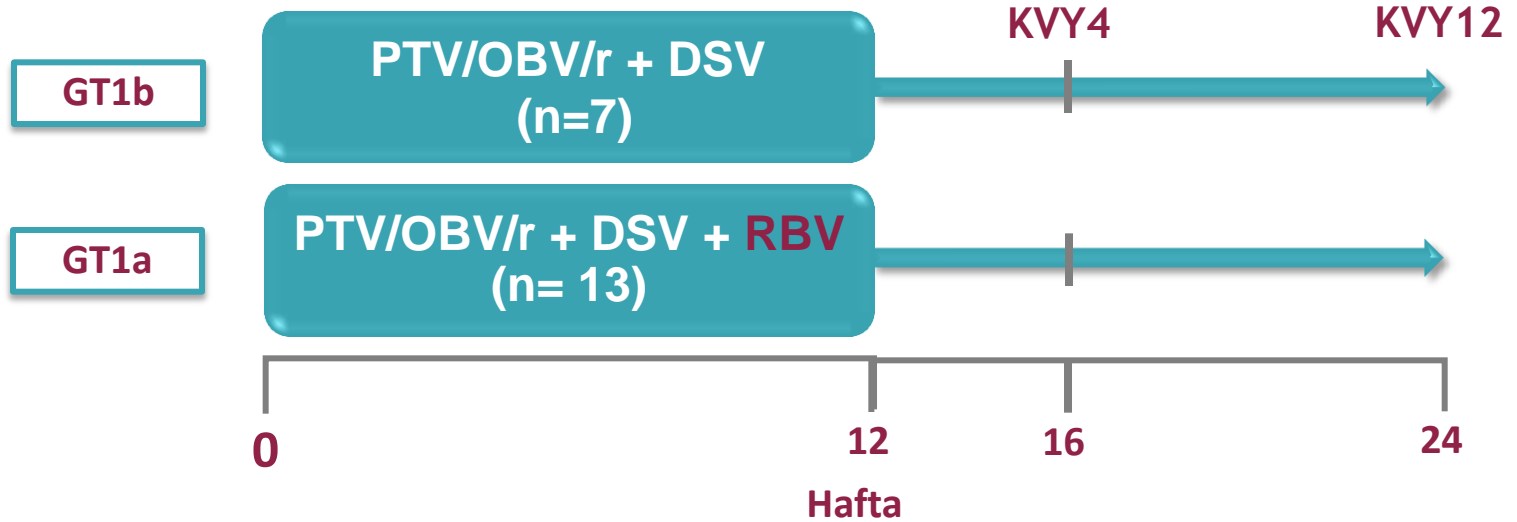
HCV enfeksiyonu renal fonksiyonun düşüşü ile ilişkilidir .²⁻⁵



1. Senaka P, et al. *Hepatology* 2015; 62(suppl):1120A;
2. Fabrizi F, et al. *New Journal of Science* 2014. doi:10.1155/2014/180203;
3. Tsui JI, et al. *J Am Soc Nephrol.* 2006; 17:1168–1174;
4. Lucas GM, et al. *J Inf Dis* 2013; 208:1240-1249; 5. Lee MH, et al. *J Inf Dis* 2012; 206:469–477.

RUBY-I: Çalışma Dizaynı


HCV GT1, renal yetmezliği olan hastalar, 12 hafta tedavi



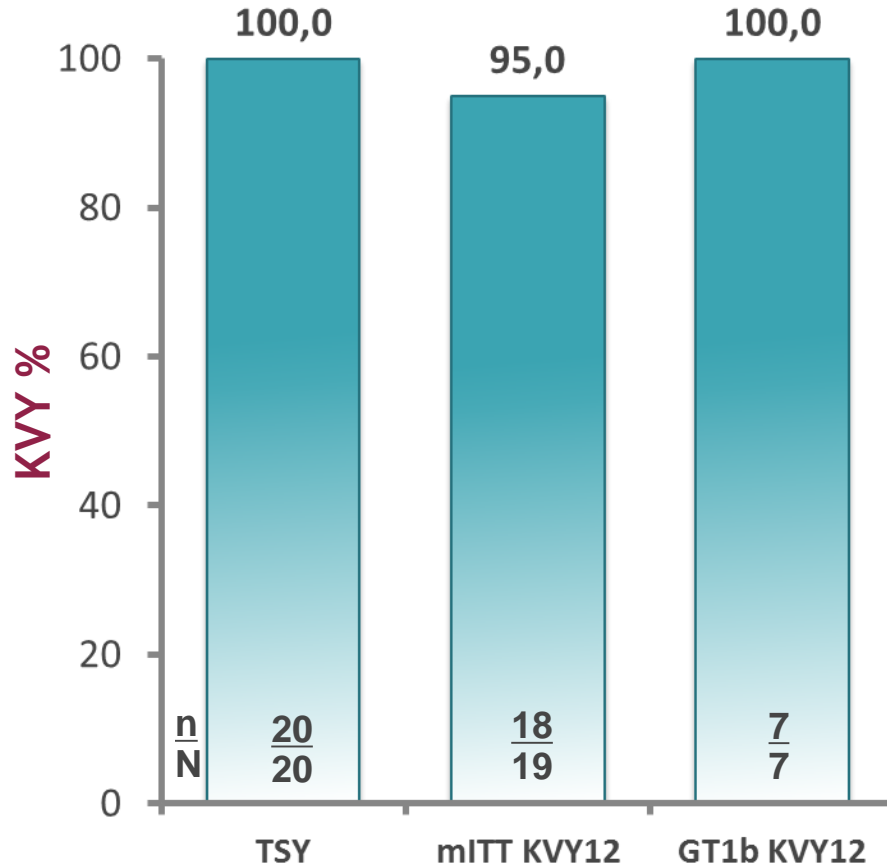
Kronik HCV GT1 ile enfekte, daha önceden tedavi almamış, eGFR <30 mL/min/1.73m², ≤F2 METAVIR skorlu hastalar

Paritaprevir/ritonavir/ombitasvir, 150 mg/100 mg/25 mg QD; dasabuvir 250 mg BID

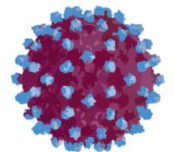
GT1a hastalarında RBV dozlaması 200 mg ile başlamış olup, hemodiyaliz hastalarında hemodiyalizden 4 saat önce verilmiştir. RBV hemogloblin değerlerinin > 2g/dL oranında düşmesi veya hemogloblin değerinin <10g/dL olması durumunda bırakılmıştır.



RUBY-I: Etkinlik



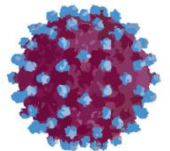
- 2 hasta KVVY12 elde edemedi:
- 1 hasta tedavi sonu 12. günde kardiyovasküler sebepten öldü. Ölüm ilaca bağlı bulunmadı.
 - 1 hastada (GT1a) tedavi sonu 4 haftada nüks:
 - Hastada anemiden dolayı tedavinin 58. gününde RBV kesildi (hemoglobün 9.8 g g/dL)
 - Tedavi uyumu ortalamadan düşük: Hap sayısına göre uyum <%92 (ortalama uyum: ≥%97)



RUBY-I: Güvenlilik

Advers Olay n (%)	GT1b (n= 7)	GT1a (n= 13)
Anemi	0 (0)	9 (69)
Yorgunluk	2 (29)	5 (38)
Diyare	1 (14)	4 (31)
Bulantı	0 (0)	5 (38)
Baş ağrısı	0 (0)	3 (23)
Periferel ödem	2 (19)	1 (8)

- En sık görülen advers olaylar hafiften orta dereceye kadardı.
- Hiçbir hasta çalışma ilacını bırakmamıştır.
- Tedaviye bağlı ciddi advers olay görülmemiştir.
- Karaciğer veya böbrek fonksiyon göstergelerinde klinik yönden anlamlı bir değişiklik gözlemlenmemiştir.



A serene landscape featuring a large, bright crescent moon in the upper portion of a dark blue sky. Below the moon, a bright sun is setting or rising, casting a golden glow and a reflection on a body of water. The horizon is marked by a range of snow-covered mountains. The overall scene is peaceful and evokes a sense of calm and reflection.

Sabrınız için teşekkürler