En Zor Olgumuz

Dr.Funda Şimşek
SBÜ Okmeydanı EAH
İstanbul, 26 Şubat 2018

Olgu

- AK.T, 39 yaşında, erkek hasta
- Temmuz 2017'de anti-HIV pozitif olarak saptanmış,
- Ağustos 2017 de hastanemize başvurmuş,
- Asemptomatik HIV infeksiyonu (evre-A2)
- CD4 T hücre: 206/mm3,
- HIV RNA: 1560 000 kopya/ml

Olgu

- 6 Eylül 2017;TDF/FTC/EGV/COBI başlandı.
- Yaklaşık iki hafta sonra ifade güçlüğü şikayeti başlayan hasta interne edildi.
- Yatış tarihi: 20.09.2017
- Fizik muayene bulgularında özellik saptanmadı.

Olgu

- Hemogram, biyokimya değerleri normal,
- VDRL,TPHA;negatif
- Toksoplazma IgM pozitif(sınırda), IgG negatif
- Tekrarında IgM:negatif

- EBV VCA IgM/IgG negatif

09.09.2017 Başlangıç

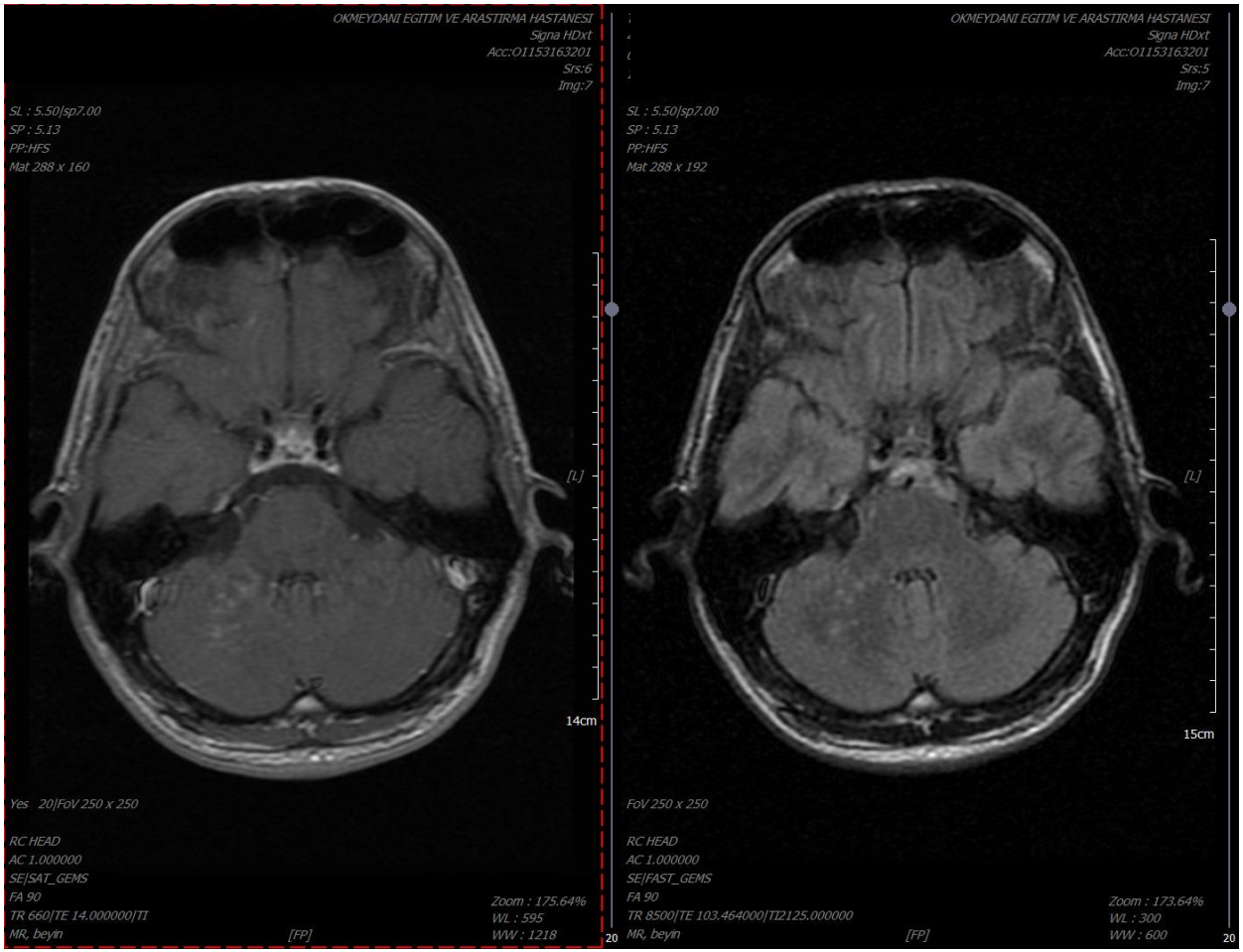

09.09.2017 Başlangıç

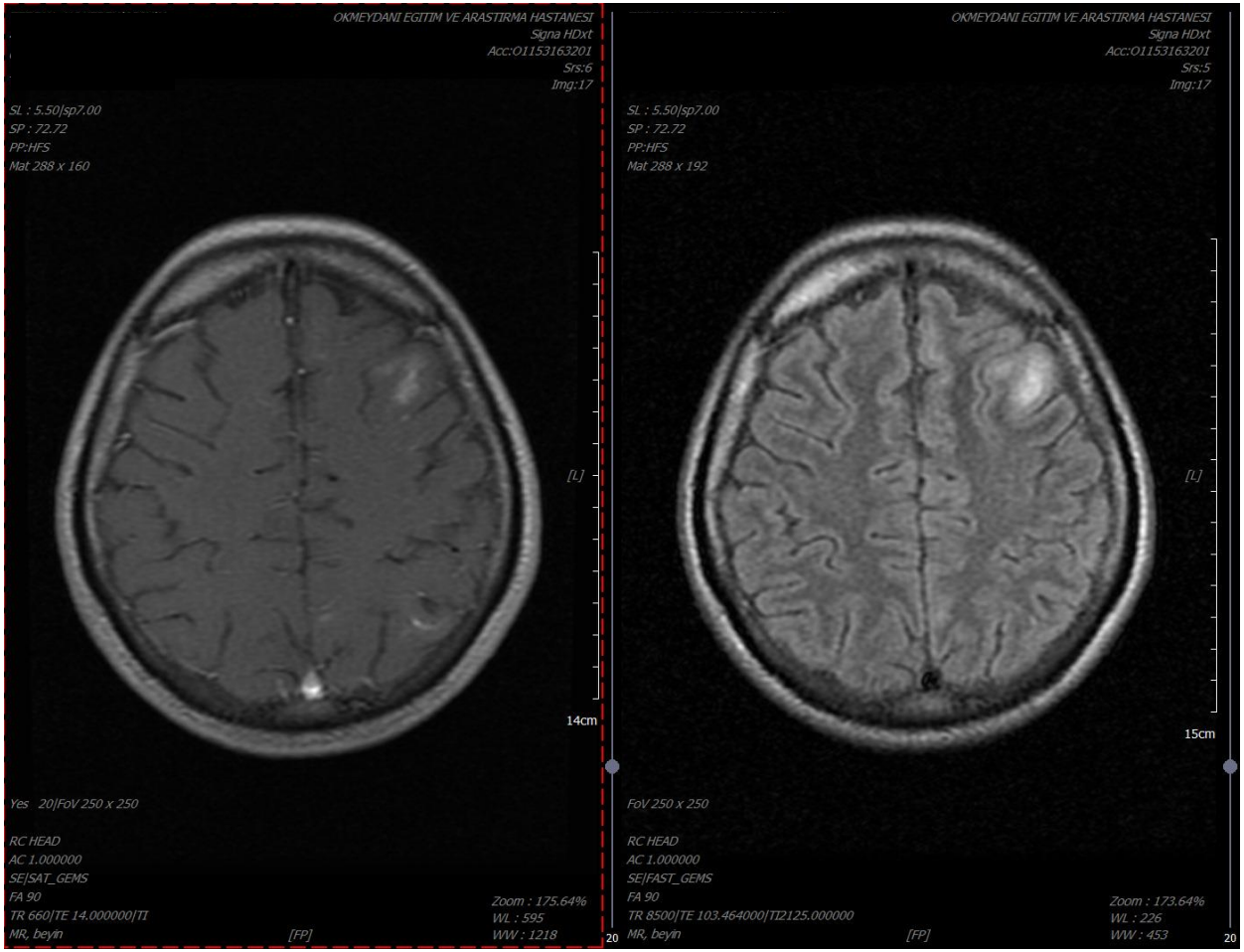

- Kranial MR;
- Multifokal kortikal yerleşimli T2A,FLAIR sekansta hiperintens karakterde,postkontrast kesitlerde kontrast tutulumu gösteren lezyon alanları izlenmiş olup ilk planda ensefalite sekonder olduğu düşünüldü.

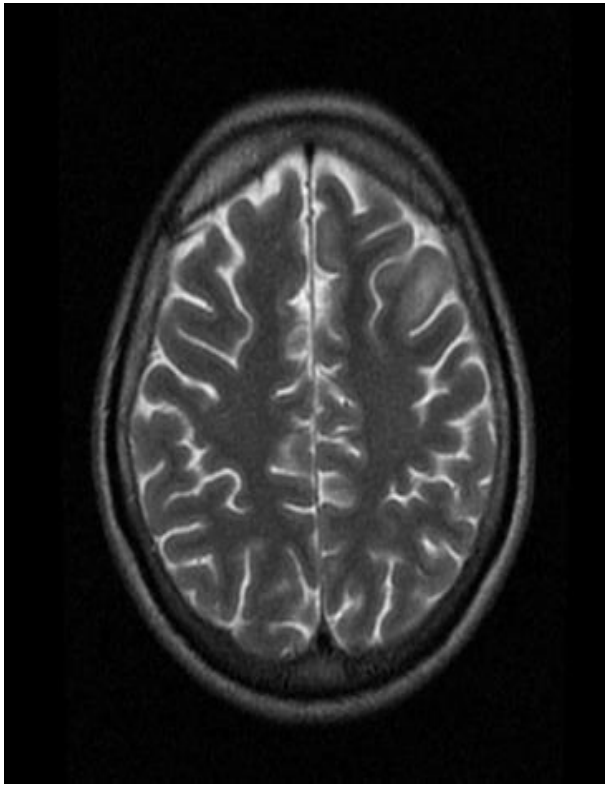

T2A

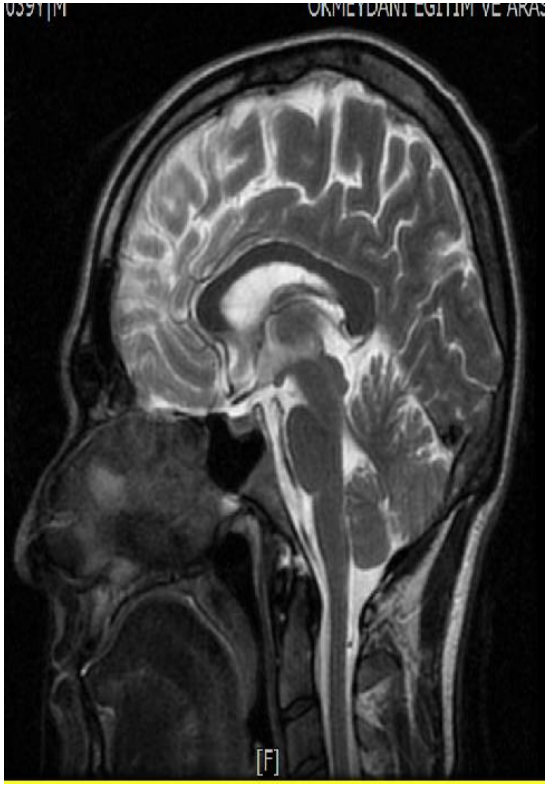

T2A

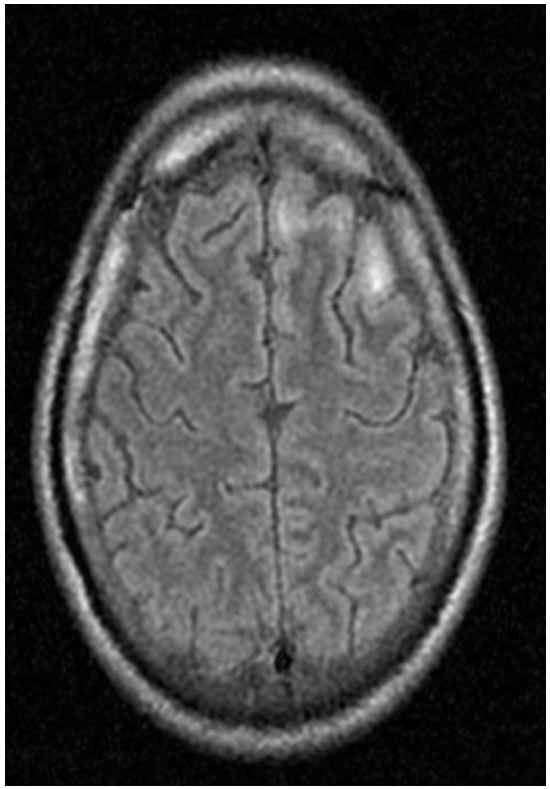

FLAIR

9EYLÜL Sağ serebellar hemisferde, mezensefalon sol yarımında, sol talamusta, her iki frontal lobda parafalsin alanda ve sol frontal lobda lateral kesimde solda daha belirgin olmak üzere her iki parietooksipital lobda kortikal yerleşimli T2A,FLAIR sekansta hiperintens karakterde,postkontrast kesitlerde kontrast tutulumu gösteren lezyon alanları mevcut.

Olgu

- 21 Eylül 2017;
- Hastaya Toksoplazma ensefaliti ön tanısı ile ampirik TMP/SMX tedavisi başlandı ,
- Kranial MRI çekildi,
- LP yapıldı.

Olgu

BOS da; 8 lökosit, 37 eritrosit,
glukoz:46 (KŞ.96),
protein:102,

- BOS gram boyamasında mikroorganizma görülmedi, kültüründe üreme olmadı.
- BOS mikobakteri PCR negatif
- Kriptokok antijeni : negatif

- Hastanın klinik tablosunda anlamlı yanıt gözlenmemesi , şikayetlerinin artması ve Toksoplazma IgM ve Ig G sonucunun tekrar negatif gelmesi üzerine ampirik TMP/SMX tedavisi 11. gününde kesildi.
- Hastaya (27.Eylül 2017)çekilen kontrol kranial MR'ında multifokal asimetrik tarzda önceki incelemeye kıyasla progresyon gösteren ve yeni gelişen lezyon alanları izlendi.

27 eylül-klinik bulguların progresyon gösterdiği dönem

27 eylül 2017

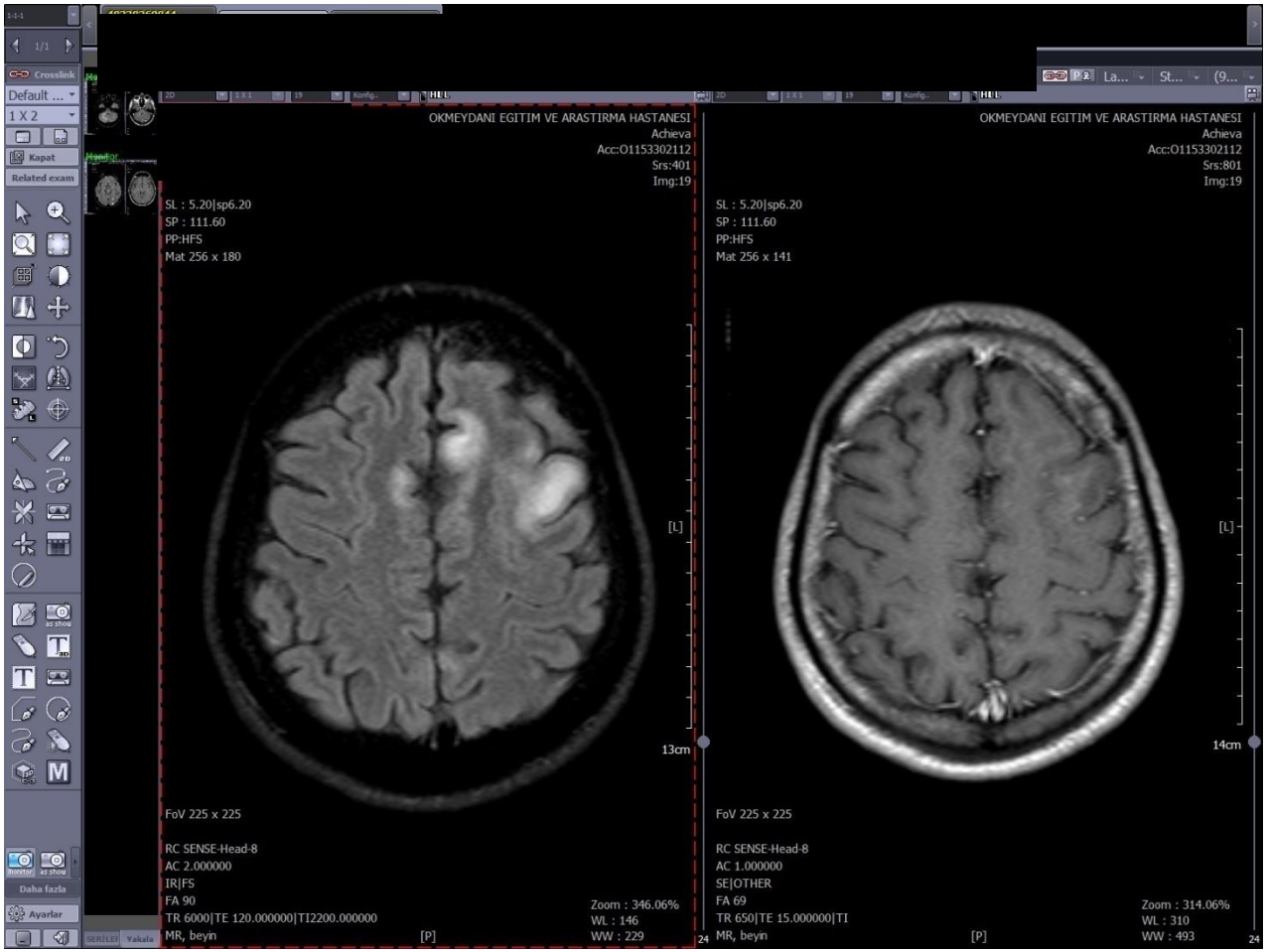

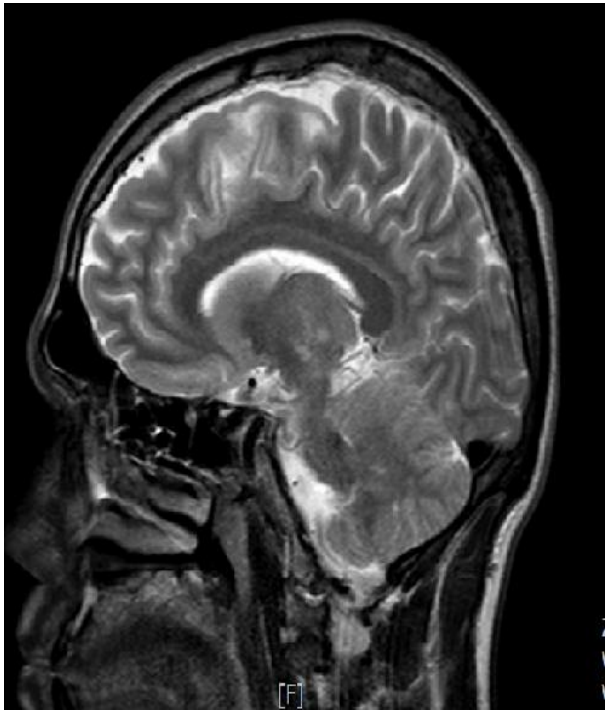

T2A

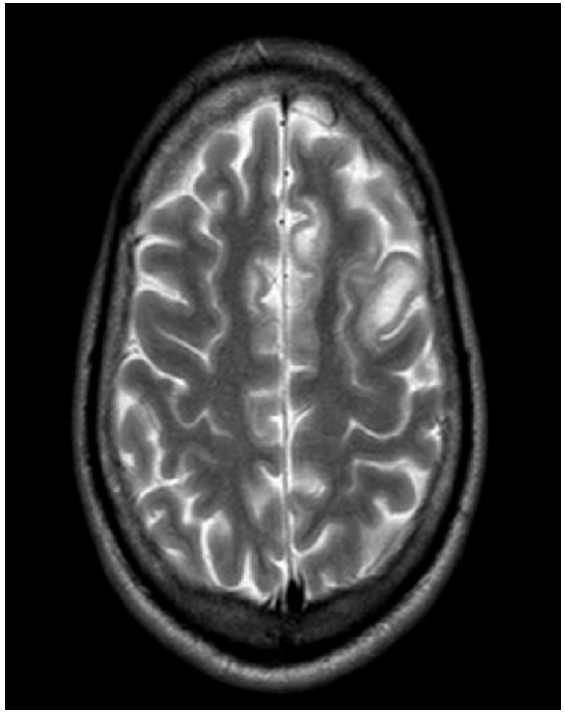

T2A

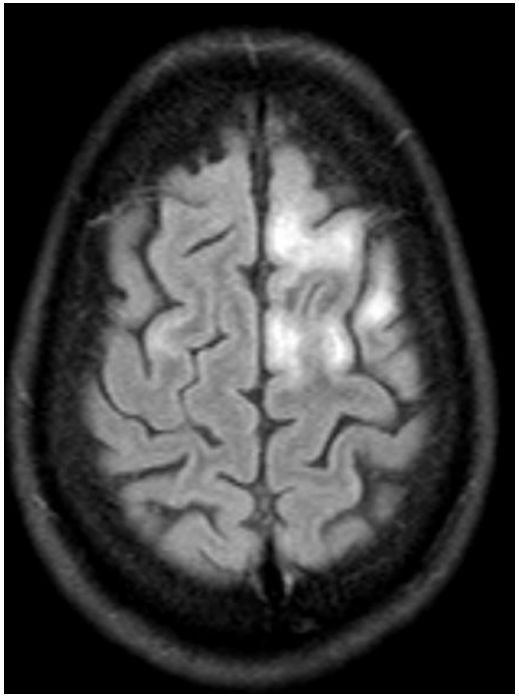

FLAIR

27EYLÜLİnfra ve supratentorial nöral parankimde multifokal asimetrik tarzda önceki incelemeye kıyasla progresyon gösteren ve yeni gelişen lezyon alanları mevcut.
Kontrast tutulumu nedeniyle PML-IRIS açısından değerlendirme önerilir.

Olgu

- Hastanın konuşma ve hatırlama güçlüğü arttı
- 27 Eylül 2017- MR kontrol;
- MR infra ve supratentorial nöral parankimde multifokal asimetrik tarzda önceki incelemeye kıyasla progresyon gösteren ve yeni gelişen bulgular,
- Kontrast tutulumu nedeniyle PML-IRIS açısından değerlendirme önerilir.

Olgu

- MRI bulgularında nöroradyolojik görüş
  - PML IRIS yönünde bulgular var,
  - Primer SSS Lenfoması (PCNSL)düşük olasılıklı,
  - HSV ve toksoplazma düşünülmedi, enfarkt yok
  - BOS'da JCV PCR DNA negatif bulundu
- Nörolojik görüş
  - MR tekrarı JC virüs negatifse beyin biyopsi önerildi
- Tümör Konseyi
  - PCNSL düşünülmedi, tanısal biyopsi önerildi

Olgu

*Boyun, toraks ve batın BT çekilen hastada malignite düşünülmedi.

- ART 4. haftada, CD T hücre:319

- 3 Ekim 2017 PET-CT'de;
- Sol hemisferde ve karşı serebellumda hipometabolik görünüm izlendi.(Crossed cerebellar diashizis)
- MR-Spektroskopisi MSS lenfomasıyla uyumlu bulunmadı.
- Onkoloji konseyine de çıkarılan hastada SSS lenfoması tanısından uzaklaşıldı.
- Beyin biyopsisi hastanın cerrahi girişimi reddetmesi nedeniyle yapılamadı.

Olgu

- 9 Ekim 2017;
- LP kontrol
  - BOS: 3 lökosit, 1 eritrosit,
  - glikoz:57, protein:86
  - Multipleks-PCR(-),
  - JCV PCR tekrarı(-)
  - ANA, c-ANCA, p-ANCA : negatif

Multipleks PCR sonucu

Herpes Simplex Virus type 1 (HSV 1)	: İNEGATİF	NEGATİF
Herpes Simplex Virus type 2 (HSV 2)	: İNEGATİF	NEGATİF
Parechovirus	: İNEGATİF	NEGATİF
Enterovirus	: İNEGATİF	NEGATİF
Epstein Barr Virus (EBV)	: İNEGATİF	NEGATİF
Varicella Zoster Virus (VZV)	: İNEGATİF	NEGATİF
Mumps Virus	: İNEGATİF	NEGATİF
Measles Virus	: İNEGATİF	NEGATİF
Human Herpesvirus 6	: İNEGATİF	NEGATİF
Human Herpesvirus 7	: İNEGATİF	NEGATİF
Human Herpesvirus 8	: İNEGATİF	NEGATİF
Cytomegalovirus (CMV)	: İNEGATİF	NEGATİF
Staphylococcus aureus	: İNEGATİF	NEGATİF
Haemophilus influenzae	: İNEGATİF	NEGATİF
Streptococcus pneumoniae	: İNEGATİF	NEGATİF
Streptococcus agalactiae	: İNEGATİF	NEGATİF
Neisseria meningitidis	: İNEGATİF	NEGATİF
Borrelia burgdorferi sensu lato	: İNEGATİF	NEGATİF
Borrelia miyamotoi	: İNEGATİF	NEGATİF
Escherichia coli K1	: İNEGATİF	NEGATİF
Cryptococcus neoformans sensu lato	: İNEGATİF	NEGATİF
Cryptococcus gattii sensu lato	: İNEGATİF	NEGATİF
Listeria monocytogenes	: İNEGATİF	NEGATİF

- 10 Ekim 2017;
- Hastadaki kranial lezyonlarının ilerlemesi ve klinik bulguların artarak yerleşmesi üzerine pulse 1g/gün prednizolon ve eş zamanlı asiklovir tedavisi başlandı ,

- 10 gün sonra doz azaltılarak 64mg/gün prednol ile ayaktan takibe alındı
  - 5. günden itibaren hastanın bulguları düzelmeye başladı

19 Ekim-steroid 10.günü

19 Ekim-steroid 10.gün

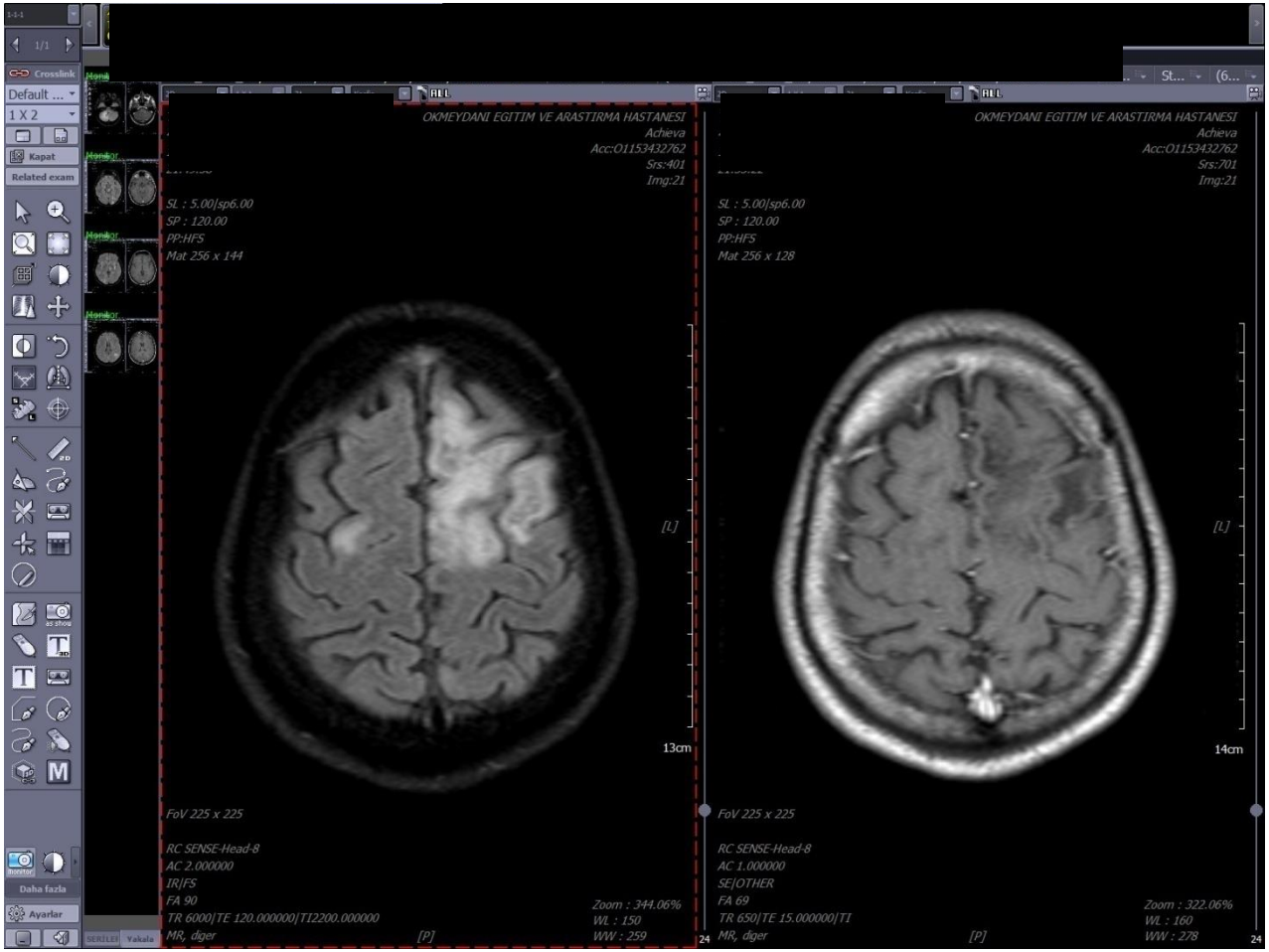

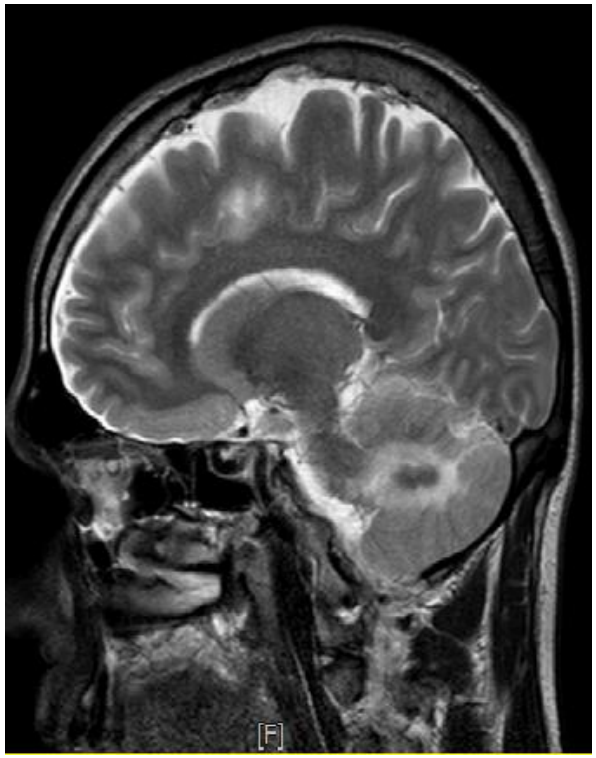

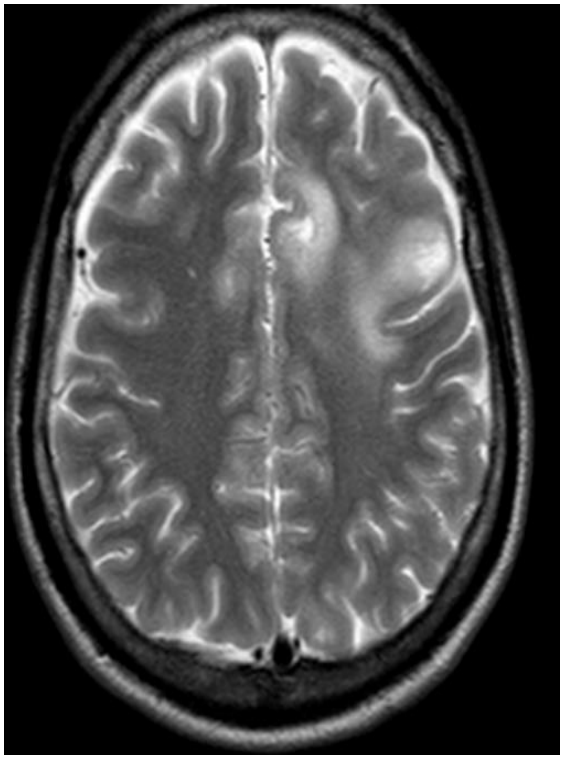
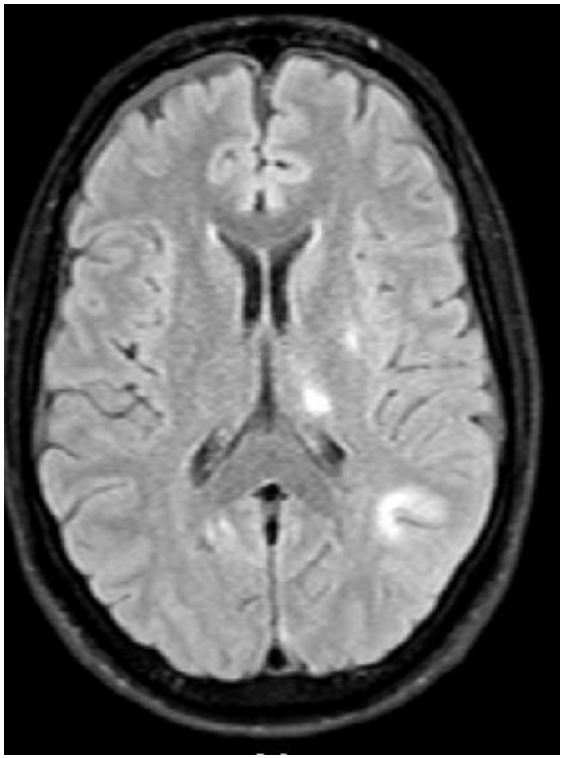

19EKİM İnfra ve supratentorial nöral parankimde önceki incelemelerde kontrast tutulumu gösteren lezyonlarda, kontrast tutulum paterni total olarak regrese izlenmiştir. İzlenen değişiklik steroid tedavisine sekonder olarak yorumlanmıştır.

Medulla oblongata sol anterior bölümde izlenen lezyonlarda regresyon mevcuttur. Ancak sol talamus ve subtalamustaki lezyonda hafif progresyon izlenmektedir.

Sağ serebellar hemisfer ve sol frontal lobta izlenen lezyonlarda anlamlı boyutsal farklılık saptanmamıştır.Özellikle sol frontal lobta izlenen kortiko-subkortikal lezyonlarda t1ag'de hipointens ,t2ag'de hiperintens kistik tarzda sinyal değişiklikleri izlenmektedir.

Bunlara ilave sağ frontal lobta, her iki oksipital ve parietal lobta yeni gelişen T2A-FLAIR hiperintens lezyonlar izlenmektedir.

- Steroid tedavisinin 10.gününde çekilen kontrol kontrastlı kranial MR'da lezyonlarda belirgin regresyon.
- Steroid ve ART tedavisine devam edilen hastanın takiplerinde şikayetleri geriledi.
- 20 Ekim 2017'de taburcu edildi.

03.11.2017(Steroid tedavisinin 25. günü)

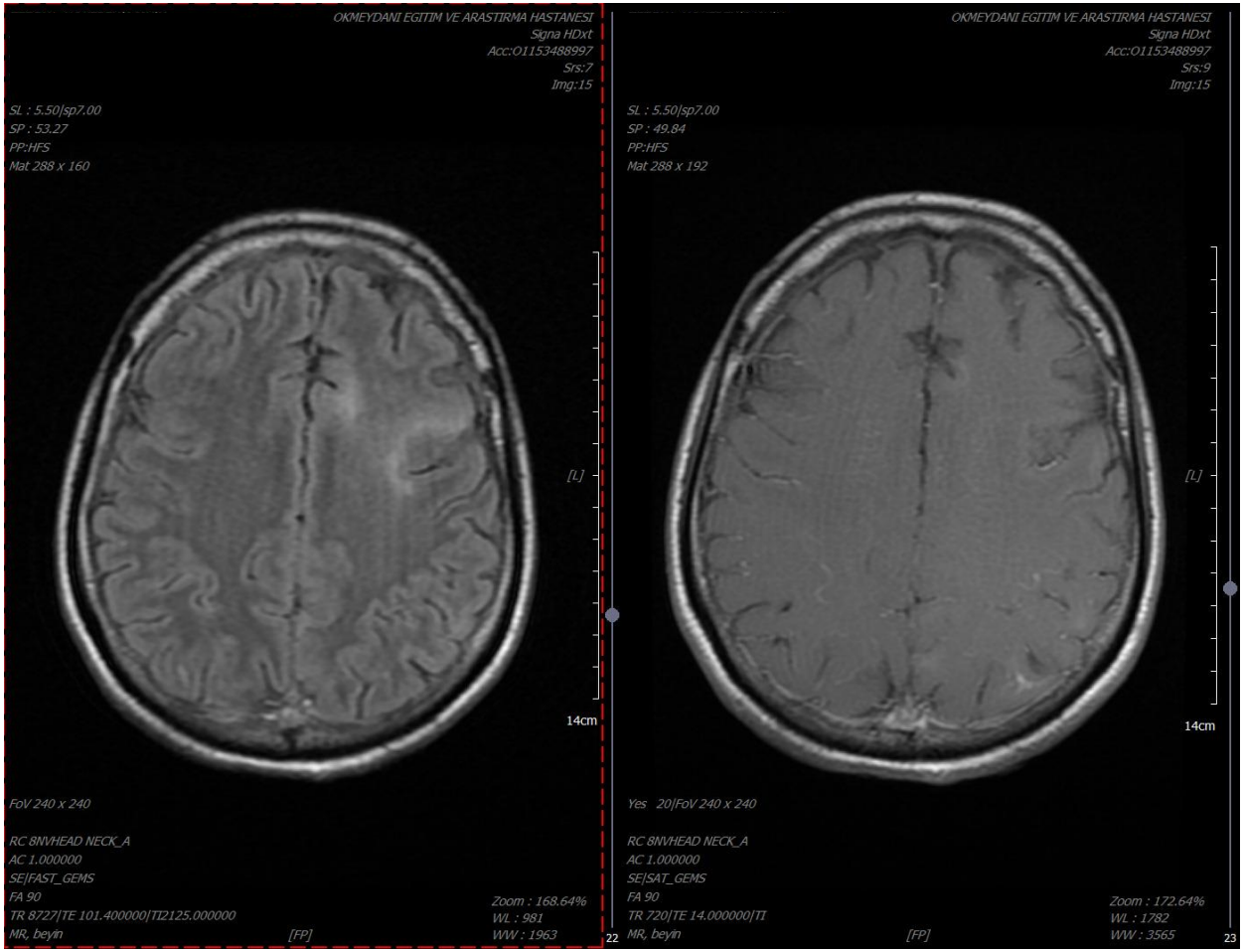

03.11.2017

OKMEYDANI EGITIM VE ARASTIRMA HASTANESI
Signa HDxt
Acc:O1153488997
Srs:7
Img:5
SL : 5.50|sp7.00
SP : -15.20
PP:HFS
Mat 288 x 160
[L]
14cm
FoV 240 x 240
RC 8NVHEAD NECK_A
AC 1.000000
SE|FAST_GEMS
FA 90
TR 8727|TE 101.400000|TI2125.000000
MR, beyin
[FP]
Zoom : 168.64%
WL : 1197
WW : 2395
22
OKMEYDANI EGITIM VE ARASTIRMA HASTANESI
Signa HDxt
Acc:O1153488997
Srs:9
Img:6
SL : 5.50|sp7.00
SP : -11.78
PP:HFS
Mat 288 x 192
[L]
14cm
Yes 20|FoV 240 x 240
RC 8NVHEAD NECK_A
AC 1.000000
SE|SAT_GEMS
FA 90
TR 720|TE 14.000000|TI
MR, beyin
[FP]
Zoom : 172.64%
WL : 2018
WW : 4037
23

03.11.2017

- 19/10/2017 tarihli Kranial MR'larıyla karşılaştırıldığında tarif edilen lezyon alanlarında silikleşme dikkati çekmektedir. 19/10/2017 tarihli MR incelemede, her iki oksipital lobda ve sağ parietal lobda izlenen patolojik sinyal artımları güncel MR incelemede saptanmamıştır. Bulgular regresyon lehine değerlendirilmiştir.

- Taburcu olduktan 4 hafta sonra şiddetli baş ağrısı ile gelen hastaya MRI çekildi,
  - Sinüs trombozu saptandı,
  - Yatış tarihi: 16.11.2017
  - ART 10. haftada

16kasım; Eski incelemede tanımlanan lezyonlar stabil,

1

16 kasım; *Superior sagital sinüste trombus ile uyumlu olduğu düşünüldü.

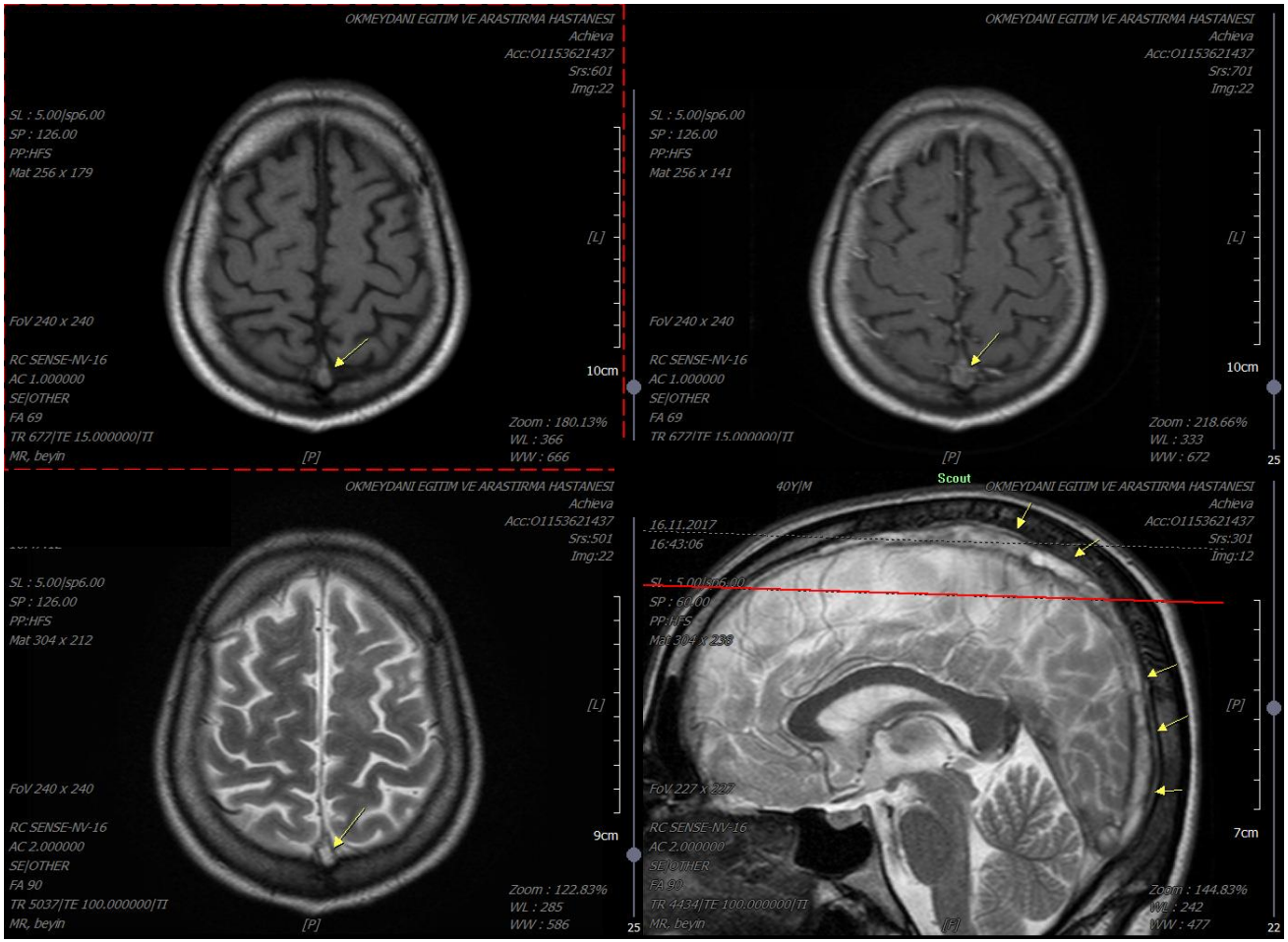

16 kasım

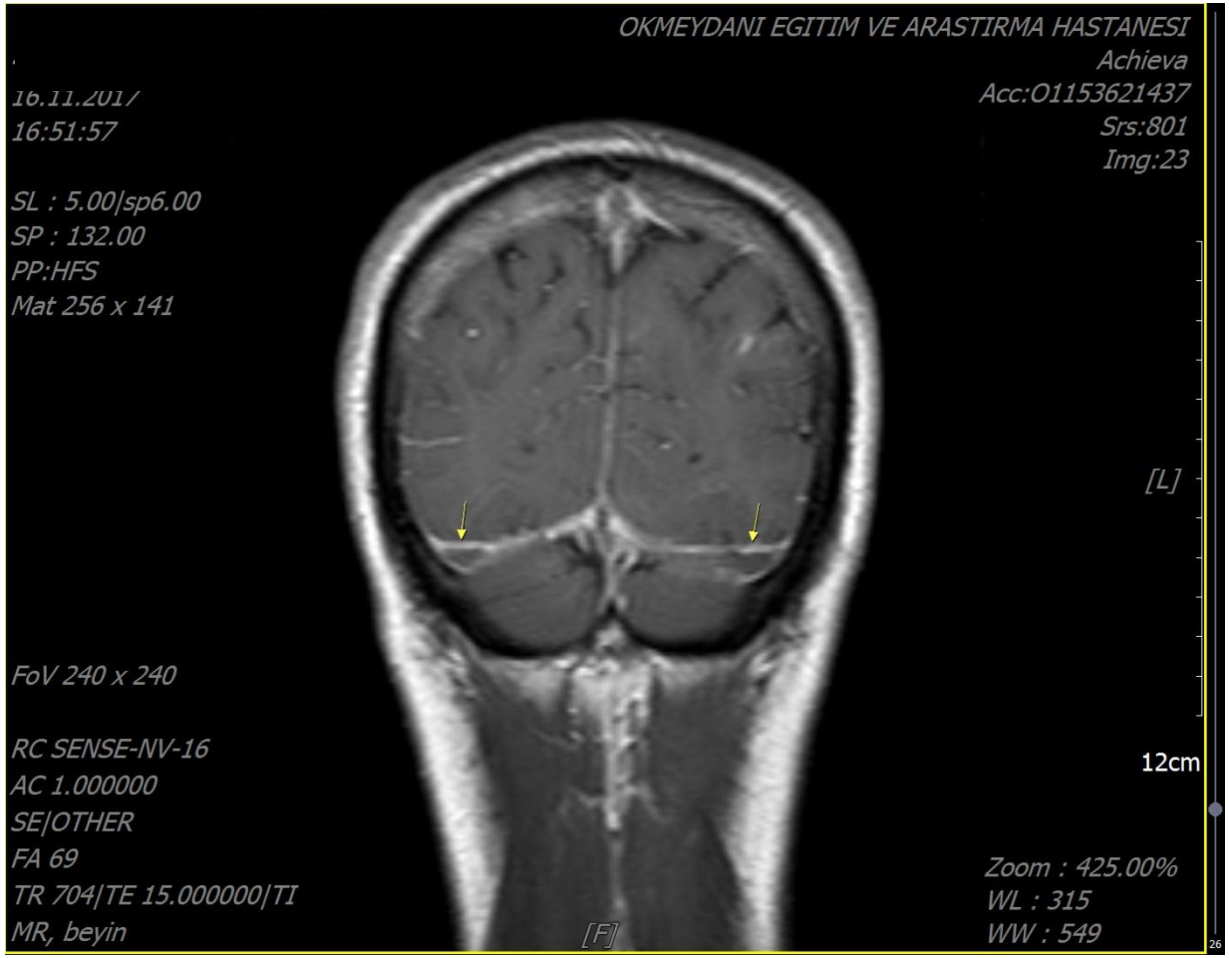
OKMEYDANI EGITIM VE ARASTIRMA HASTANESI
Achieva
Acc:O1153621437
Srs:801
Img:23
16.11.2017
16:51:57
SL : 5.00|sp6.00
SP : 132.00
PP:HFS
Mat 256 x 141
[L]
FoV 240 x 240
RC SENSE-NV-16
AC 1.000000
SE|OTHER
FA 69
TR 704|TE 15.000000|TI
MR, beyin
[F]
12cm
Zoom : 425.00%
WL : 315
WW : 549

- Venöz sinüs trombozu tedavisi için Coumadin tedavisi başlanan hastanın ART'si TDF/FTC+DTG olarak değiştirildi.
- Nöroloji kliniğince takip eden hastanın yüksek ateş şikayeti de gelişmesi üzerine alınan kan kültürlerinde Salmonella paratyhi B üremesi oldu.

- Non-tifoidal Salmonella bakteriyemisi
- Seftriakson tedavisi tamamlanan hasta poliklinik takibi yapılmak üzere eksterne edildi.
- Takipleri devam ediyor.

Tarih	HIV RNA kopya/ml	CD4 sayısı /mm3
Eylul2017	1 560 000	
Kasım 2017	258	413
Aralık 2017	<41,5	495

5 aralık 2017; stabil bulgular

* Venöz trombus bulgularında da anlamlı farklılık izlenmedi.

4

4 Şubat 2018; sol frontal lobda T2A hiperintens belirgin kontrastlanma göstermeyen lezyon alanları izlendi.

4subat 2018

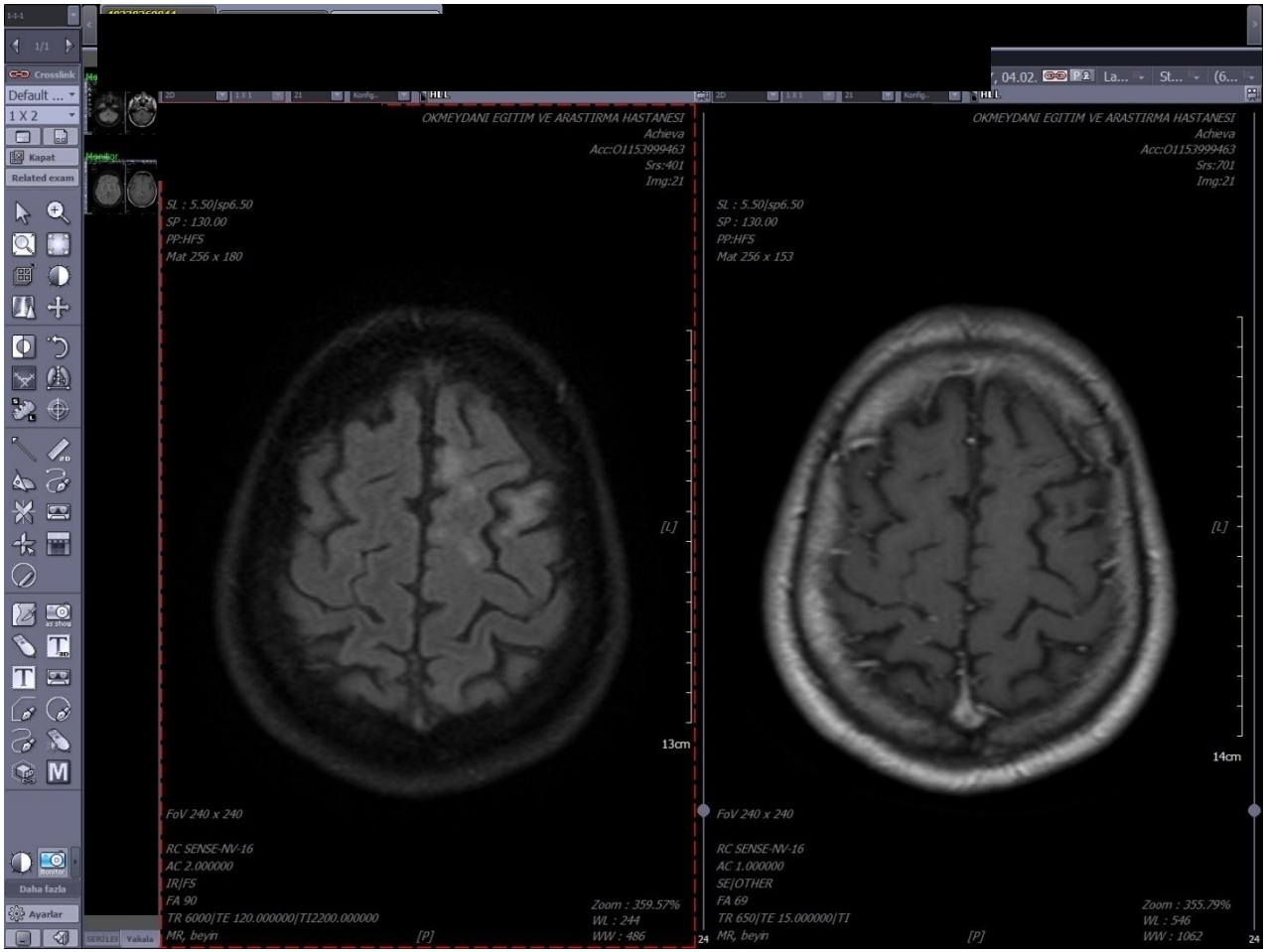
OKMEYDANI EGITIM VE ARASTIRMA HASTANESI
Achieva
Acc:01153999463
Srs:401
Img:21
SL : 5.50|sp6.50
SP : 130.00
PP:HFS
Mat 256 x 180
[L]
13cm
FoV 240 x 240
RC SENSE-NV-16
AC 2.000000
IR|FS
FA 90
TR 6000|TE 120.000000|TI2200.000000
MR, beyn
[P]
Zoom : 359.57%
WL : 244
WW : 486
24
OKMEYDANI EGITIM VE ARASTIRMA HASTANESI
Achieva
Acc:01153999463
Srs:701
Img:21
SL : 5.50|sp6.50
SP : 130.00
PP:HFS
Mat 256 x 153
[L]
14cm
FoV 240 x 240
RC SENSE-NV-16
AC 1.000000
SE|OTHER
FA 69
TR 650|TE 15.000000|TI
MR, beyn
[P]
Zoom : 355.79%
WL : 546
WW : 1062
24
Crosslink
Default ...
1 X 2
Kapat
Related exam
Daha fazla
Ayarlar

Bakteri : Salmonella paratyphi B

Üreme Düzeyi :

Açıklama :

Direnç Belirteci:

AntiBiyogram	Duyarli	Orta Duyarli	Dirençli	Mic.Sonuç	Açiklama

Bakteri : Salmonella species

Üreme Düzeyi :

Açıklama :

Direnç Belirteci:

AntiBiyogram	Duyarli	Orta Duyarli	Dirençli	Mic.Sonuç	Açiklama
AMPICILLIN			✓	>8	
CEFTRIAXONE	✓			<=0.5	
CIPROFLOXACIN	✓			<=0.125	
TMP / SXT			✓	>4/76	

Bu raporda kısıtlı antbiyotik bildirimi uygulanmıştır.

- Klinik ve radyolojik bulgular ile hastada ön planda PML-IRIS düşünüldü.

Progressif multifokal lökoensefalopati (PML)

- PML, bir polyomavirüs olan JC virüsün yol açtığı nörolojik bir hastalıktır.
- Genellikle CD4 T lenfosit sayısı < 100/mm3 olan hastalarda reaktivasyon sonucu oligodendrosit ve astrositleri enfekte ederek çoğunlukla ak maddede demiyelinizasyona yol açar.

- Oligodentrositlerde litik infeksiyona neden olur
  - Etkeni polyma virüs JC virus (JCV) dur.

PML/JC VİRÜS ENFEKSİYONU

- Virüs sağlıklı kişide böbrek ve lenf dokusunda latent olarak bulunur

↓

- İmmünsupresyon sonucu JC virüs reaktive olur.

↓

- B lenfosit içinde astrosit ve oligodendrositleri enfekte eder.

↓

- Hücre lizisi ve demiyelinizasyon gelişir.

PML epidemiyoloji

- Primer infeksiyonu çocuklukta asemptomatik geçirilir ve kronik taşıyıcılıkla devam eder.
- Dünyada yaygındır seroprevalansı erişkinlerde %39-69 dur, normal konakta idrarda viral DNA %20-30 pozitifdir.

PML epidemiyoloji

- ART öncesi AIDS olgularında fatal (%3-7)
- ART ile CD4 T hücre sayıları 100-200 e ulaşanlarda fırsatçı MSS infeksiyonları önlenmektedir.
  - PML, ART sırasında IRIS tablosuyla ortaya çıkabilir.
- HIV infeksiyonu dışında ender görülür, ancak diğer immun baskılayıcı tedavi veya hastalıkların komplikasyonu şeklinde ortaya çıkmaktadır
  - Organ nakli sonrası immun baskılayıcı tedavilere veya natalizumab efaluzimab, rituximab gibi monoklonal antikorların kullanımına bağlı olgular bildirilmiştir.

PML/JC VİRÜS ENFEKSİYONU

- CD4<100 olan ve fokal nörolojik bulgularla gelen hastalarda PML tanısından şüphelenmek gerekir.

- Bir retrospektif çalışmada PML tanısı almış HIV enfekte hastaların %7-25'inde CD4>200 olduğu görülmüştür.

PML klinik

- Semptomlar sinsi başlar.
- Subakut bir tablodur.
- Lezyonlar farklı beyin alanlarını tutabilir ve hastaya özgü farklı belirtiler olur.
  - Ör; oksipital lobda (hemianopsi), frontal ve pariyetal lobda (afazi hemiparezi, hemisensoryal bozukluklar), serebeller pedinkül ve derin beyaz cevherde (dismetri, ataksi)
- Parsiyel hafif bir bozukluk ilerleyici bir hal alır. (bir bacaktaki güçsüzlük hemipareziye dönüşür)

PML klinik

- Multifokal tutulum PML için tipiktir.
- Hastalar kliniğe genellikle monohemiparezi,
- ataksik yürüyüş,
- kognitif disfonksiyon,
- konuşma ve görme bozukluğu nedeniyle başvururlar.
- Nöbet, vertigo, duyu kaybı daha nadir gözlenen belirtilerdir.

PML klinik

- Ateş ve baş ağrısı genellikle yoktur.
- Müdahale edilmeyen olgular 4-6 ayda progressif demans ve koma sonrasında kaybedilir.

PML-IRIS

- ART başlanmasından haftalar sonra PML tututlan bölgede kontrastlanma ve kitle etkisi ortaya çıkabilir bu durum IRIS ile ilişkilidir.

- ART alan ve PML tanısı konmuş HIV enfekte hastaların %19'unda IRIS tablosu gelişebilir.

Progressive Multifocal Leukoencephalopathy (PML)

Treatment PML	
Definitive diagnosis (laboratory): evidence of JCV-DNA in CSF AND presence of compatible clinical-radiological picture **Definitive diagnosis (histology):** typical histological findings with in situ evidence of JCV-DNA antigen or JCV-DNA AND presence of compatible clinical-radiological picture **Presumptive diagnosis:** compatible clinical-radiological picture if JCV-DNA in CSF negative or not performed	
Person off-ART	Initiate cART immediately (following general guidelines for treatment, see Initial Combination Regimen for ART-naïve Adult HIV-positive Persons), INSTI may reasonably be preferred, given the importance of rapid immune reconstituion in PML. Attention should be made to development of IRIS (see below)
Person on-ART, HIV-VL failure	Optimise cART (following general guidelines for treatment, see Virological Failure), INSTI may reasonably be preferred, given the importance of rapid immune reconstituion in PML. Attention should be made to development of IRIS (see below)
Person on-ART, treated for weeks-months or on effective cART	Continue current cART
	Note: There is no specific treatment for JCV infection that proved to be effective in PML outside of anecdotal case reports, therefore there is no recommendation to use the following drugs which previously or occasionally were used in PML: Alpha-IFN, cidofovir, corticosteroids (except for treatment of IRIS-PML, see below), cytarabine, iv immunoglobulins, mefloquine, mirtazapine and topotecan

Treatment Immune Reconstitution Syndrome (IRIS) – PML
Diagnosis: - **Paradoxical IRIS-PML:** paradoxical worsening of PML symptoms in the context of cART-induced immune-reconstitution AND in association with inflammation at MRI (oedema, mass effect and/or contrast enhancement) or in brain biopsy - **Unmasking IRIS-PML:** onset of PML in the context of cART-induced immune-reconstitution AND in association with inflammation at MRI (oedema, mass effect, and/or contrast enhancement) or at brain biopsy
Treatment: - Corticosteroids, e.g. high dose iv methylprednisolone (e.g.1 g/day for 3-5 days) or iv dexamethasone (e.g.0.3 mg/kg/day for 3-5 days), followed by oral tapering (e.g starting with 1 mg/kg/day and taper over 1-6 weeks) **Note:** Use of corticosteroids is not justified in persons without signs of inflammation. There are no other treatments that proved to be effective in IRIS-PML outside of anecdotal case reports

PML-IRIS

PML'ye Bağlı IRIS

Tanı:

Paradoks IRIS-PML:

PML belirtilerinin, ART ile bağışıklığın yeniden yapılanması ve MRG'de (ödem, kitle etkisi ve/ya kontrast artışı) ya da beyin biyopsisinde inflamasyona bağlı olarak paradoks bir biçimde kötüleşmesi

Maskesi düşen IRIS-PML:

PML'nin , ART ile bağışıklığın yeniden yapılanması ve MRG'de (ödem, kitle etkisi ve/ya kontrast artışı) ya da beyin biyopsisinde inflamasyona bağlı olarak ortaya çıkması

PML kesin tanı

- İlk adım BOS da JCV DNA sının PCR ile gösterilmesidir;
  - ART almayan hastaların %70-90 ında pozitifdir, viral yük prognozla ilişkili bulunmuştur
  - ART alanların %60 ında pozitifdir
- JCV-PCR negatifse ve şüphe devam ediyorsa BOS da VZV-PCR ile VZV ensefaliti, EBV-PCR ile primer MSS lenfoma dışlanabilir
- Ayırıcı ve kesin tanı için beyin biyopsisi ((immünositokimyasal yöntemlerle JC virüsün gösterilmesi)yapılabilir

PML kesin tanı

- BOS hücre sayısı ve proteini normal veya hafif yüksek olabilir.
- BOS JC virüs PCR duyarlılığı %80, özgüllüğü % 95-100 kadardır.
- Tipik klinik ve radyolojik bulguları olan bir hastada BOS'ta PZR ile JC virus saptanmışsa (duyarlılık %90-100, özgüllük %92-100) biyopsiye gerek yoktur.

PML radyolojik tanı

- IRIS olmadığında görüntüleme ile ayırt edilebilir tipik olarak daha çok beyaz cevheri tutar, kontrastlanma ve kitle etkisi yapmaz.
- Nadiren ani başlangıçlı lezyon difüzyon MRI da parlak görüntü verir, inmeyi taklit edebilir. Yavaş ilerleyici tablo ile ayırt edilir
- Başlangıçta klinik ve radyolojik görüntüleme ile olası tanı konur
  - Lezyonlar T2 ağırlıklı sekansta hiperintens(beyaz), T1 sekansta hipointens (koyu) görünür

PML ayırıcı tanı

- Zor
  - toksoplazmik ensefalit
  - primer MSS lenfoması

- Başağrısı ve ateş hastalığın özelliği değildir diğer infeksiyoz nedenleri düşündürür.

- Yaklaşık %20 olguda kortekse yakın lezyonlarda nöbet olabilir.

ART sırasında PML-IRIS

- ART başlanan hastalarda bir hafta bir ay içinde PML ortaya çıkabilir
  - Klasik PML den farkı daha hızlı seyirli olup MRI da kontrast artışı, ödem ve kitle etkisi olabilir
- Bu durum düşük CD4 sayısı ve yüksek viral yükü olanlarda daha çok olasıdır
- PML tedavisinde etkin ART başlanması ve sürdürülmesi dışında özgün bir tedavi yoktur
  - PML-IRIS saptanırsa ART ile birlikte 1g/iv/gün pulse steroid (metil prednizolon) 3-5 gün verilip 60mg/gün idame azaltılarak 1-6 haftada kesilir

PML/JC VİRÜS ENFEKSİYONU

Kişi ART kullanmıyor	Hemen ART'ye başlayın). PML'de bağışıklığın hızla yeniden düzeltilmesi gerektiğinden INSTI tercih edilebilir. IRIS gelişmesi konusunda dikkatli olunmalıdır
Kişi ART kullanıyor, HIV-VY başarısızlığı	ART optimize edilmelidir. PML'de bağışıklığın hızla yeniden düzeltilmesi gerektiğinden, INSTI tercih edilebilir. IRIS gelişmesi konusunda dikkatli olunmalıdır.
Kişi ART kullanıyor, haftalar-aylar boyunca tedavi görmüş veya etkin ART alıyor	Mevcut ART'ye davam edin

EACS 9.0/ 2017

- Teşekkür ederim.