AKCİĞER DIŞI TÜBERKÜLOZ OLGU SUNUMU

Dr.Onur URAL
Selçuk Üniversitesi Tıp Fakültesi
Enfeksiyon Hastalıkları ve Klinik Mikrobiyoloji AD

- 18 yaşında, kadın hasta

- Yaklaşık on gündür olan,
  - üşüme, titreme ile yükselen ateş,
  - halsizlik,
  - iştahsızlık,
  - kabızlık

  şikayetleri ile polikliniğine başvurdu.

- TMP-SXT ve siprofloksasin kullanma öyküsü (7 gündür)

- Özgeçmiş ve soygeçmişinde; özellik yok

Fizik muayenesinde;

- Ateş:38.7°C
- Nabız:98/dk
- Kan basıncı:100/60 mmHg

- Halsiz görünümde,
- Farenksi hiperemik,
- Aort odağında 2/6 sistolik ejeksiyon üfürümü (+)
- Batın muayenesinde sağ alt kadranda hassasiyeti (+)

- Diğer sistem muayeneleri doğal olarak değerlendirildi.

Laboratuvar bulguları;

- Hb: 11.1 g/dl
- Wbc: 10.100/mm^3

  -PY'de; %32 lenfosit %26 nötrofil, %36 bant formu, %2 eozinofil, %4 monosit nötrofillerde toksik granülasyon (+), atipik lenfosit (-)

- ESR: 95 mm/saat
- CRP: 211 mg/L
- Prokalsitonin: 6.8 ng/ml

- AST: 73 U/L
- ALT: 63 U/L

- TİT, PA AC grafisi ve diğer biyokimyasal tetkikler normaldi

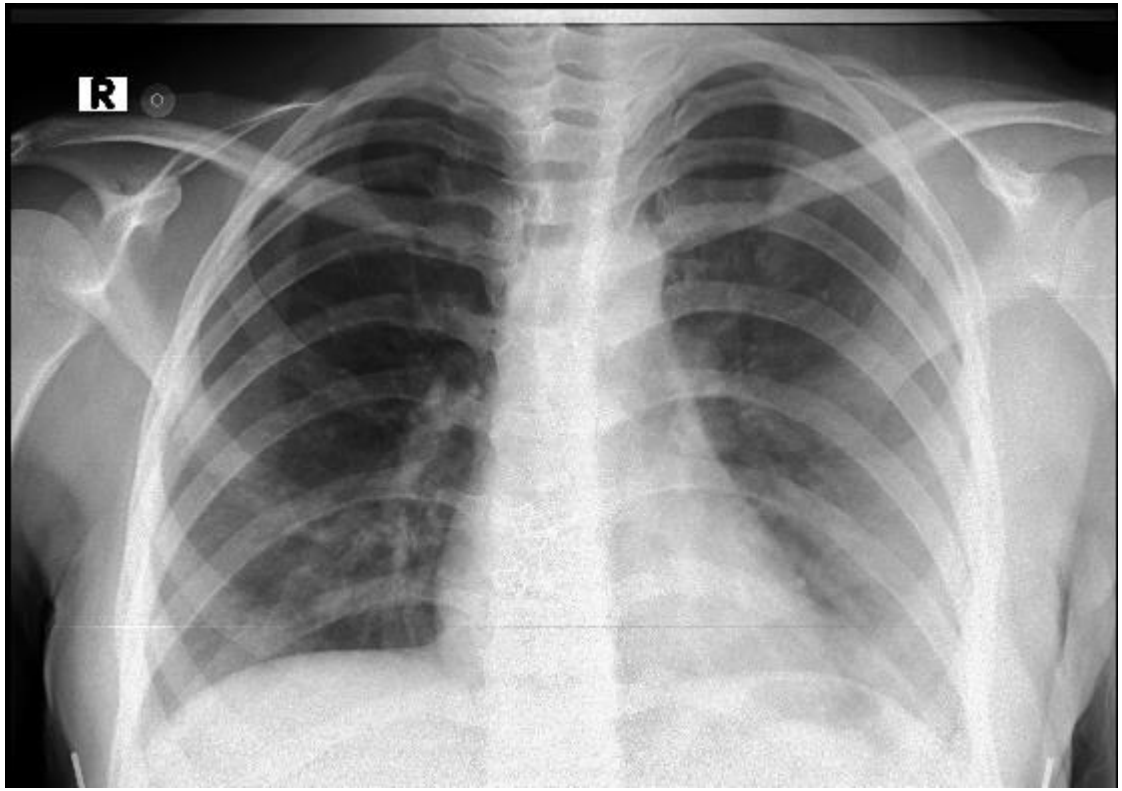

Hastanın başvuru sırasındaki PA-AC grafisi

Bu bulgular üzerine hasta

ATEŞ ETİYOLOJİSİ ?

Enfeksiyon Hastalıkları ve Klinik Mikrobiyoloji Kliniğine yatırıldı

Kliniğimizde ateş etiyolojisi araştırmak üzere yatırılan hastalarda izlenen prosedür;

1. Rutin tetkikler (geniş biyokimya, tam kan sayımı, sedimentasyon, CRP, prokalsitonin, tam idrar tetkiki, periferik yayma)

2. Kan ,idrar, boğaz ve gayta kültürleri

3. PA AC grafisi, Waters grafisi

4. Brusella aggl. Testi, CMV, Toksoplazma, EBV, HIV araştırılması

5. ANA, RF, ANCA, Ferritin düzeyi, tiroid fonksiyon testleri, tiroid antikorları, PPD testi, protein elektroforezi

6. Batın USG, Tiroid USG, ekokardiyografi, göz dibi incelemesi, kadın hastalarda genital incelemeler

7. CA markerları

8. Batın, toraks, pelvik kontraslı tomografiler

9. Kolonoskopi

10. Sintigrafi (lökosit işaretli veya galyum)

11. Biyopsi (şüpheli organ lezyonu veya batın içi LAP varsa)

12. Kemik iliği aspirasyonu

13. Ampirik tedavi yaklaşımı (NSAİİ, antibiyotikler, antitüberküloz)

- Kan, idrar, boğaz ve gaita kültürleri alındı.
- Ateşli dönemlerde toplam 3 set kan kültürü alındı.
- TORCH paneli ve EBV tetkikleri gönderildi.
- Hastanede yatış öyküsü olmayan hastaya ampirik olarak seftriakson 2x1 gr başlandı.

- EBV, CMV: geçirilmiş enfeksiyon ile uyumlu
- Toxoplazma IgG ve IgM: negatif

- İdrar kültürü: Üreme yok
- Boğaz kültürü: AGBHS üremedi
- Gaita kültürü: Normal flora üredi

- EKO: Vegetasyon saptanmadı

Seftriakson tedavisinin 3. gününde

- Ateşi 38°C'nin üzerinde devam ediyor….

- Wbc: 13.200/mm^3 (10.100/mm^3)
- CRP: 200 mg/L (211 mg/L)
- PCT: 6.5 ng/ml (6.8 ng/ml)

- AST: 100 U/L (73 U/L)
- ALT: 85 U/L (63 U/L)

- Tedaviye levofloksasin 1x500 mg iv eklendi.

Yatışının 4. gününde;

- Yeni bir semptom olarak; öksürük başladı

- PA AC grafisi tekrarlandı …….. Normal
- Toraks BT çekildi ve PPD testi yapıldı.

- Toraks BT …….. Normal
- PPD …… Negatif

- Bu arada ateş etiyolojisini araştırmaya yönelik diğer tetkikler (tiroid fonk.'ları, ferritin vs.) araştırıldı

Yatışının 7. gününde;

- Tedavi; seftriakson (7), levofloksasin (4)
- Ateş ve akut faz reaktanı yüksekliği devam ediyor

↓

- Tedavi; imipenem 4x500 mg ve vankomisin 2x1 gr

Yatışının 11. gününde;

- Tedavi; imipenem (4) + vankomisin (4)

- Wbc: 9000/mm^3 (13.200/mm^3)
- CRP: 150 mg/L (200 mg/L)
- PCT: 4.8 ng/ml (6.5 ng/ml)

- AST: 120 U/L (100 U/L)
- ALT: 109 U/L (85 U/L)

ATEŞ 38°C'NİN ÜZERİNDE !

Yatışının 11. gününde;

- Tarama amacıyla; batın BT'de çekildi

Karaciğerde multiple, dalakta birkaç adet milimetrik çaplı hipodens nodüler lezyonlar ve yaygın batın içi lenfadenopatiler saptandı.

Yatışının 12. gününde;

- Üst batın MRG çekildi

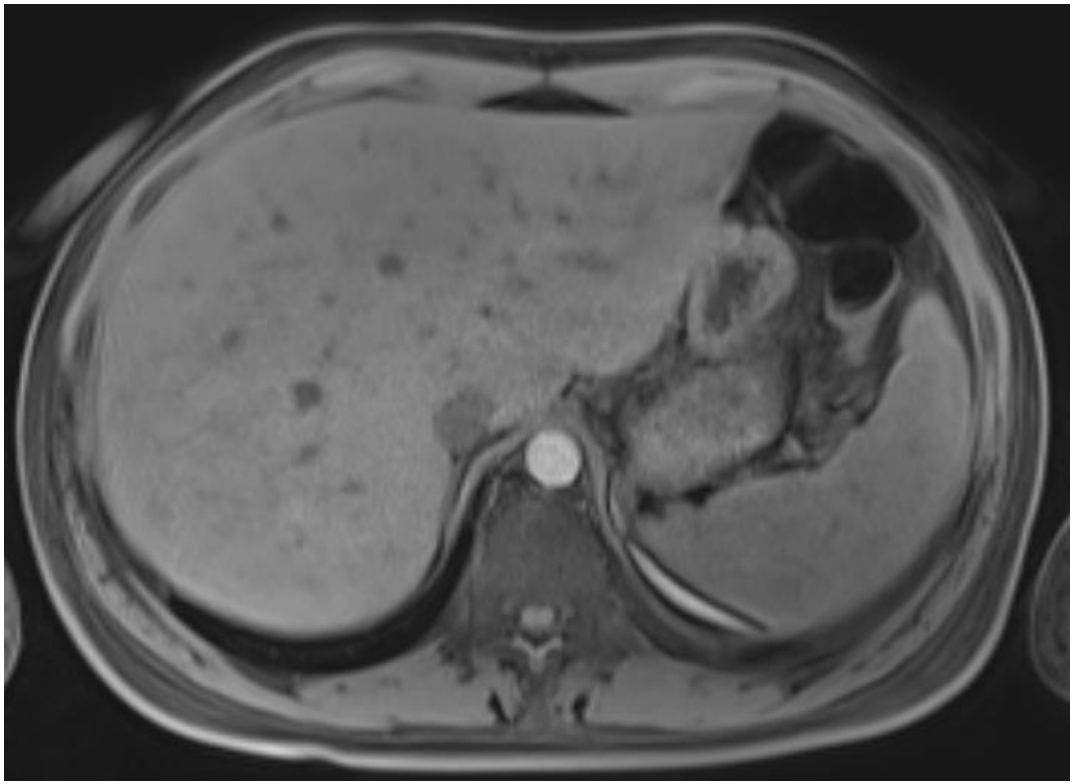

Karaciğerdeki nodüler lezyonlar daha belirgin olarak gözlendi

Yatışının 11. gününde;

- Görüntüleme eşliğinde karaciğer biyopsisi yapıldı.

- Patolojiye ……. Histopatolojik inceleme
- Mikrobiyolojiye …… Rutin kültür
  Tbc kültür
  Tbc DNA

- Histopatolojik inceleme sonucu;

Kazeifiye granülom yapıları ve Langhans tipi dev hücreler görüldü

- Mikrobiyolojik inceleme sonucu;

Tbc-DNA (+), rutin kültürde üreme yok, Tbc kültür bekliyor

Yatışının 14. gününde;

- Tedavi; imipenem (7) + vankomisin (7) kesilerek

- 4'lü anti-Tbc tedavi başlandı (INH, RİF, PZA, ETM)

- Anti-Tbc tedavisinin 6. gününde hastanın ateşi normal değerlere düştü ve genel durumu düzeldi.

- Hasta ilk 2 ay dörtlü antitüberküloz tedavi aldıktan sonra ikili (izoniyazid ve rifampisin) tedaviye geçildi.
- Hastanın tüberküloz kültüründe üreme olmadı.
- Tüm laboratuvar parametreleri normale geldi.
- Takiplerinde karaciğer ve dalaktaki lezyonlarda anlamlı gerilemeler izlendi.

- Toplam 9 ay anti-Tbc tedavisi verildi.
- Genel durumu iyi olan hastanın karaciğer ve dalak lezyonları tamamen düzelince tedavi sonlandırıldı.
- Tedavi bitiminden 3 ay sonra CT tekrarlandı ve yeni lezyon oluşumu izlenmedi.

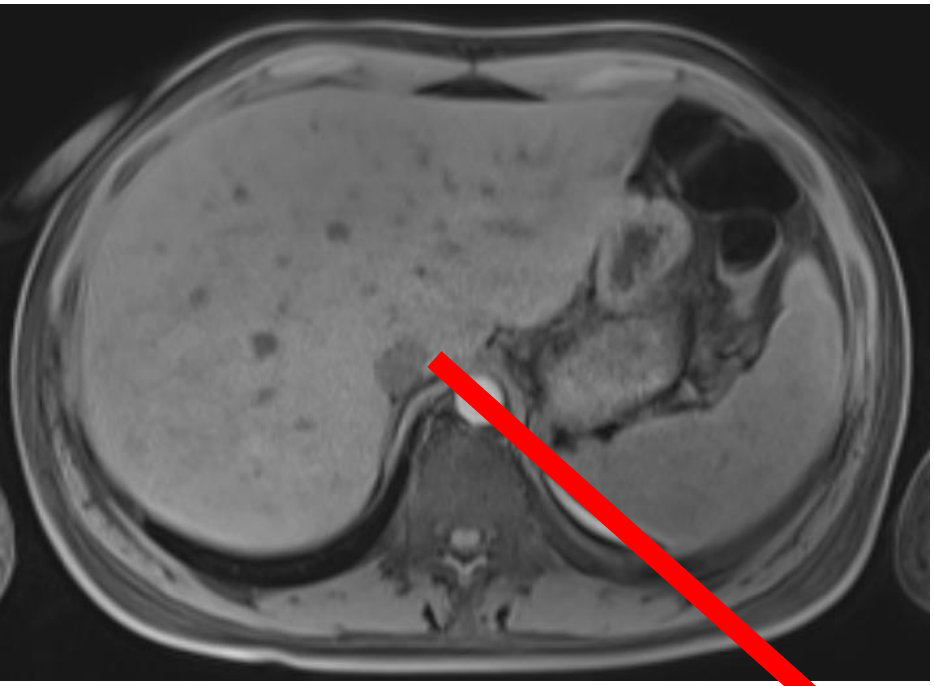

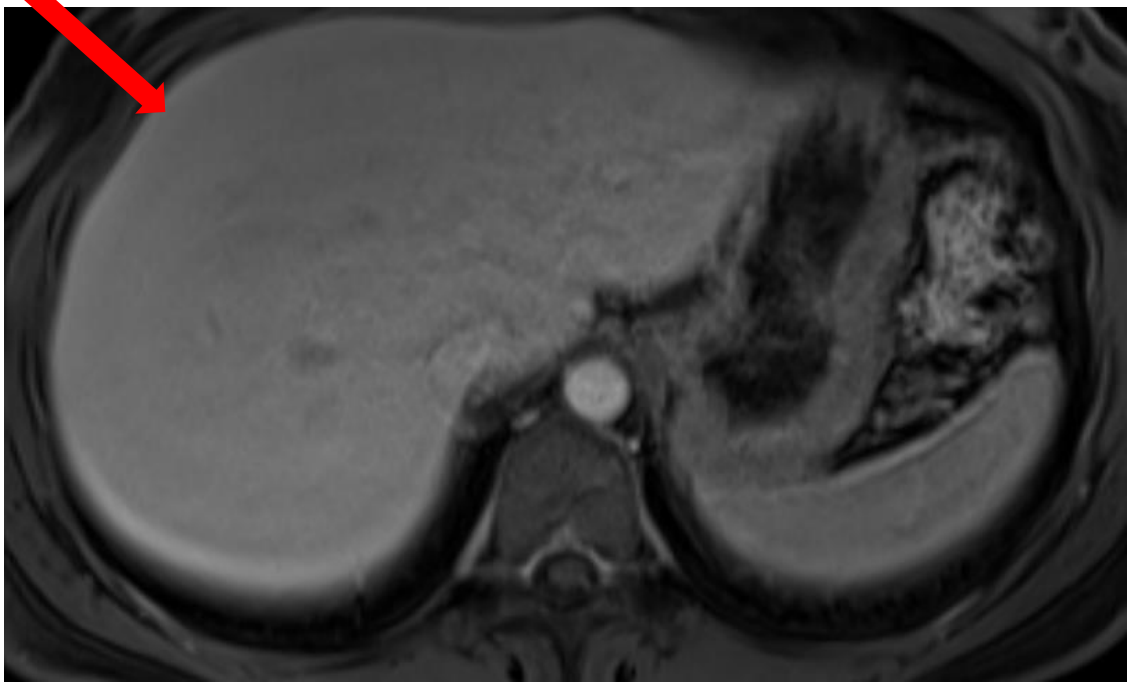

Hastanın tedavi öncesi ve sonrası batın MR'ları

Hastanın tedavi sonrası kontrol batın CT'si

Gastrointestinal Sistem Tbc

- Tüberkülozun abdominal tutulumunda;
  - gastrointestinal sistem,
  - periton,
  - batın içi lenf bezleri,
  - dalak,
  - karaciğer,
  - adrenal bezler etkilenir.

- Batında asit ve kitle bulunabilir.

- Abdominal tüberkülozda, MR, BT ve USG'de saptanan lenfadenopati en sık görülen bulgudur.

Gastrointestinal Sistem Tbc

- Abdominal tüberküloz tanısı öncelikle klinik şüpheye ve görüntüleme yöntemlerine dayanmaktadır.
- Ancak basilin gösterilmesi veya üretilmesi oldukça güçtür
- PPD testi yapılması önemlidir ve pozitiflik saptanması tanıyı destekleyebilir ancak negatif olması tanıdan uzaklaşmayı sağlamaz.

Gastrointestinal Sistem Tbc

- Tedavi standart olarak 6 ay önerilir.
- Tedavi tüm lezyonlar kaybolana kadar verilmelidir.
- Bu nedenle tedavi hasta bazında değerlendirilerek uzatılabilir.

Tüberkülozun tüm hastalıkları taklit edebileceği ve enfeksiyonların ayırıcı tanısında mutlaka düşünülmesi gerektiği unutulmamalıdır…