OLGU SUNUMU

Dr. Yeşim YILDIZ

Mardin Devlet Hastanesi

Türk Klinik Mikrobiyoloji ve İnfeksiyon Hastalıkları Derneği
Asistan ve Genç Uzman Hekim Komisyonu
Temel Eğitim Programı
30 Haziran 2018, İstanbul

Olgu

- ✓T.R.
- ✓27 yaş
- ✓Erkek
- ✓Azerbaycan’da yaşıyor

Şikayeti ve Hikayesi

- ✓ Baş ağrısı
  - ➢ 3 haftadır devam ediyor, bilateral temporal bölgede belirginleşen, zonklayıcı vasıfta göz arkasına yayılan ve uyku bozukluğuna sebep olan ağrı
- ✓ Konuşma bozukluğu
- ✓ İdrar yapamama
- ✓ Görsel halüsinasyonlar ve görmede azalma
- ✓ Bilinç değişiklikleri

Fizik muayene

- ✓ Genel durum: Orta
- ✓ Bilinç: Konfüze
- ✓ Kooperasyon ve oryantasyon: Zayıf
- ✓ Vücut sıcaklığı: 37.8°C
- ✓ Nabız: 88/dk
- ✓ TA: 120/80 mmHg
- ✓ Meningeal iritasyon bulguları: Pozitif
- ✓ Göz dibi incelemesi: Papil ödem (+/+)
- ✓ Diğer sistem muayeneleri: Olağan

Laboratuvar incelemesi

- Hb: 15.8 gr/dl
- WBC: 9371/mm^3
- Plt: 343 600/mm^3
- Eritrosit sedimantasyon hızı: 8 mm/saat
- CRP: 2 mg/dl
- BUN: 22 mg/dl
- Kreatinin: 1.4 mg/dl
- Na: 135 mEq/lt
- K: 3.3 mEq/lt
- Cl: 105 mEq/lt
- Albümin: 4 gr/dl
- AST/ALT : 28/52 Ü/lt
- ALP/GGT: 65/11 Ü/lt
- Total bilirübin/Direkt bilirübin: 0.8/0.2 mg/dl

Görüntüleme tetkikleri

- ✓ **Kraniyal MR görüntülemesi**
  - ✓ Sol hipokampus, 3. ve lateral ventriküllerin subependimal alanlarında kontrastlanma
  - ✓ Bilateral optik sinir çevresinde BOS mesafelerinde artış

    → infeksiyöz süreç ve intrakraniyal hipertansiyon lehine
- ✓ **Ön tanı**
  - ✓ Subakut meningoensefalit

Kraniyal MR görüntülemesi

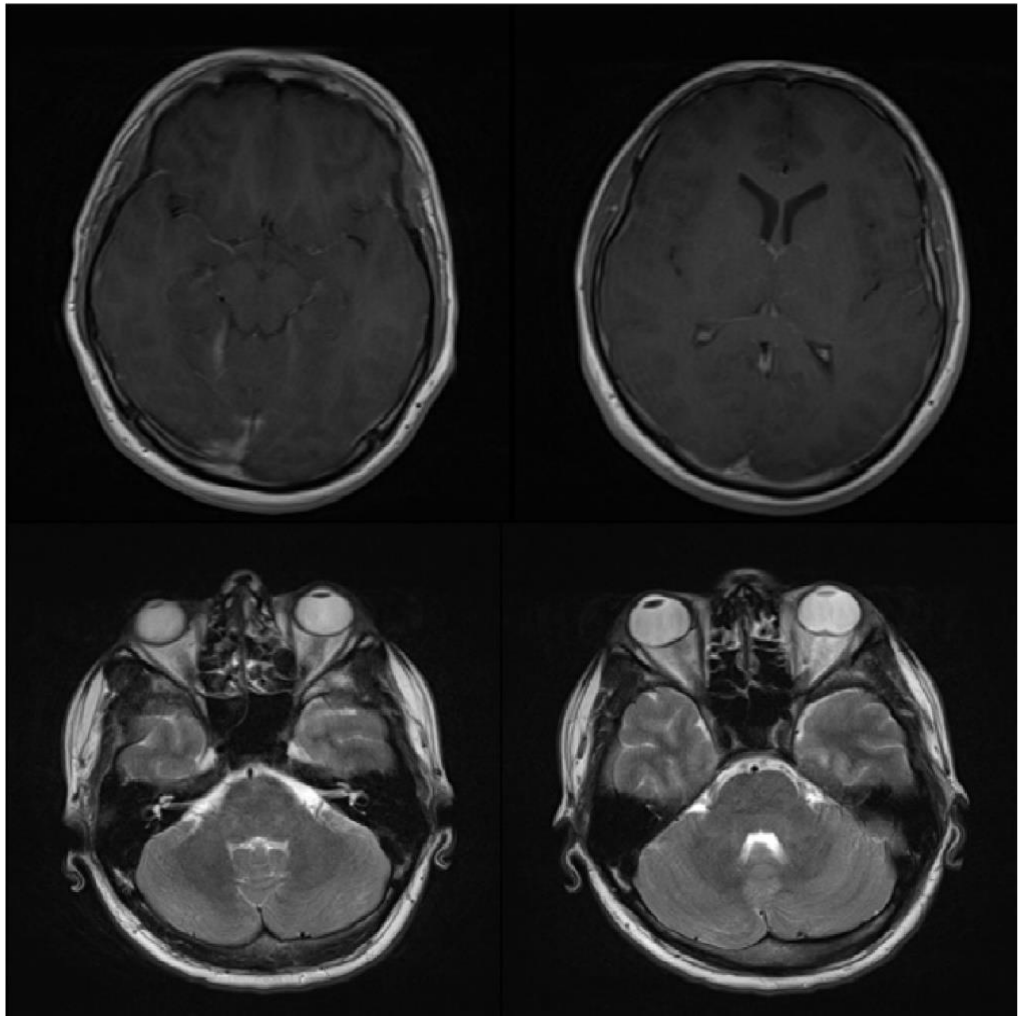

Tanıya yönelik ilk testler

- ✓ Lomber ponksiyon yapıldı

BOS Bulguları

- ✓ Glukoz: 41 mg/dl
  - ✓ Kan glukozu: 113 mg/dl
- ✓ Protein: 293 mg/dl (0-40)
- ✓ Hücre sayımı (Thoma): 120 mononükleer lökosit/mm^3
- ✓ Gram boyaması: Mikroorganizma görülmedi; her alanda 4-5 mononükleer lökosit görüldü
- ✓ Aside dirençli bakteri (ARB): Negatif
- ✓ Kültür: Üreme olmadı

Tedavi

- ✓ Meropenem 3×2 gr iv
- ✓ Asiklovir 3×750 mg iv
- ✓ Asetazolamid (Papil ödem, intrakraniyal hipertansiyon bulguları ve görme kaybı nedeniyle)

BOS ileri inceleme

- ✓ *Brucella* tüp aglütinasyonu: Negatif
- ✓ Herpes simpleks virusu Tip 1 ve Tip 2 PCR: Negatif
- ✓ Sitomegalovirus PCR: Negatif
- ✓ Mikobakteri PCR: Negatif
- ✓ *Borrelia* DNA PCR: Negatif
- ✓ Paraneoplastik panel: Negatif
- ✓ Limbik ensefalit paneli: Negatif
- ✓ Anjiotensin converting enzim (ACE): Negatif

Klinik izlem

- ✓ Klinik bulgularda düzelme olmadı.
- ✓ Öyküsü derinleştirildi.
- ✓ Evlerinin balkonunda güvercinlerin yuva yaptığı ve hastanın güvercinleri beslediği öğrenildi.
- ✓ Boks sporu ile ilgilendiği ve kafa travmasının menenjit açısından risk faktörü olabileceği düşünüldü.

Klinik izlem-2

- ✓ **BOS kriptokok lateks aglütinasyonu:** Pozitif

- ✓ **BOS'ta çini mürekkebi preparatı:** Morfolojisi kriptokoklarla uyumlu maya hücreleri



Klinik izlem-3

- ✓ **Tanı**: Kriptokok menenjiti
- ✓ Lipozomal amfoterisin B 3 mg/kg/gün iv ve Flukonazol 2×400 mg iv başlandı.
- ✓ Meropenem ve Asiklovir kesildi.
- ✓ Etyolojiye yönelik sorgulama: İmmünosüpresyona sebep olabilecek hastalık veya ilaç kullanımına rastlanmadı.
- ✓ Anti-HIV: Negatif

Klinik izlem-4

- ✓ Günler içerisinde konfüzyon ve görme bozukluğu düzeldi.
- ✓ **Kontrol Kraniyal MR** (tedavinin 28. günü): Sol hipokampüsteki silik ödem alanı ve kontrast tutulumu izlenmedi.

Klinik izlem-5

- ✓ Nörolojik bulguları: Düzeldi ve vital bulguları stabil
- ✓ Tedavinin 28. gününde taburcu edildi.
- ✓ Flukonazol po
  - ✓ 2×200 mg (2 ay)
  - ✓ 1×200 mg (6 ay)
- ✓ Hasta sekelsiz olarak iyileşti ve taburculuk sonrası herhangi bir komplikasyon gelişmedi.

MENENJİT VE KRİPTOKOKOZ

Menenjit

- ✓ Menenjit ; çeşitli mikroorganizmaların neden olduğu meninkslerin akut ve kronik seyirli inflamatuar hastalığıdır.
- ✓ Farklı mikroorganizmaların, değişik yollarla meninkslere ulaşması ile subaraknoid mesafede meydana gelen pia-araknoidittir.

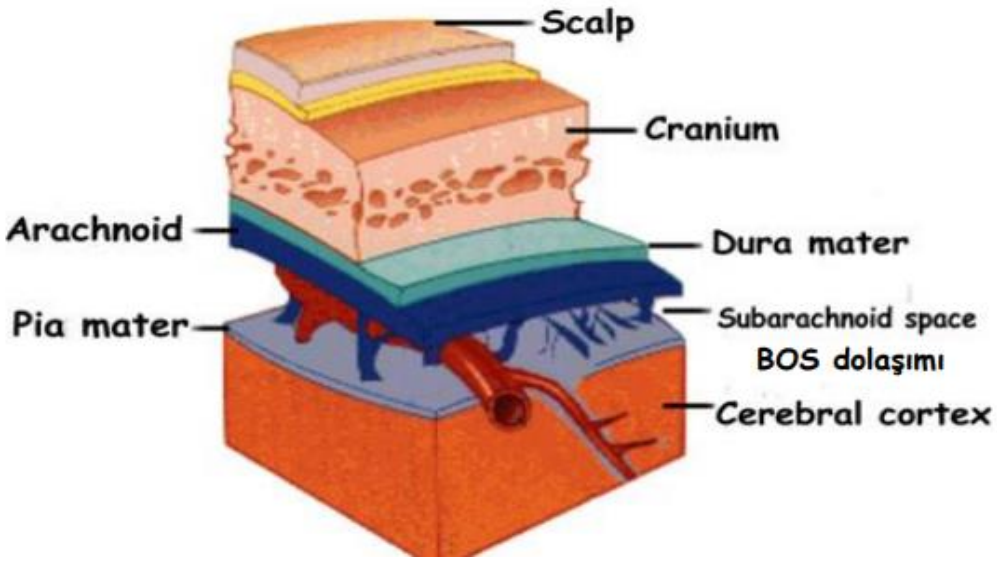

Akut ve Subakut/Kronik Menenjit

- ✓ Akut menenjit; saatler-günler içinde ortaya çıkan klinik bulgular ile karakterize olup en sık etken viruslardır.

- ✓ Subakut / kronik menenjit ; birkaç hafta veya ay içinde gelişir. Baş ağrısı, ateş, ense sertliği, bilinçte değişme belirtileri görülür. Fokal nörolojik bulgular daha sıktır.

- ✓ Subakut-kronik menenjitler başta infeksiyöz (tüberküloz, mantar vs) nedenlerle olmak üzere neoplaziler, otoimmün hastalıklar nedeniyle de gelişebilmektedir (**Tablo 1**).

Evidence - based Infectious Diseases , BMJ Books , London, 2004; 52-70

TABLO 1. Kronik menenjitlerde etyolojik faktörler

Enfeksiyöz etkenler				
Bakteriler	**Mantarlar**	**Parazitler**	**Virüsler**	**Diğer nedenler**
Mycobacterium tuberculosis	*Cryptococcus neoformans*	Acanthamoeba	Echovirus (meningoensefalit)	Beyin cerrahi sonrası -infekte BOS şantı
Brucella spp.	*Coccidioides spp*	*Taenia solium* (sistiserkoz)		Tümörler - diffüz gliomatozis - metastazlar
Treponema pallidum (sifiliz)	Histoplasma	Toksoplazmosiz		Granülomatöz hastalıklar - Sarkoidoz - Wegener
Borrelia burgdorferi (lyme hastalığı)	*Candida spp*			Romatizmal hastalıklar -Behçet sendromu -SLE
Tropheryma whipplei	Sporothrix			
Actinomyces	Blastomyces			
Nocardia	*Aspergillus spp*			

Elsevier Ltd MOSBY, third Edition 2010; 206-209

Menenjit tanısında en önemli laboratuvar tetkiki: BOS incelemesidir

Lateral ventrikülde koroid pleksuslarda üretillir

Arachnoid villuslar tarafından geri emilir

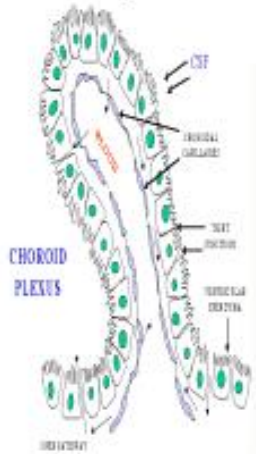

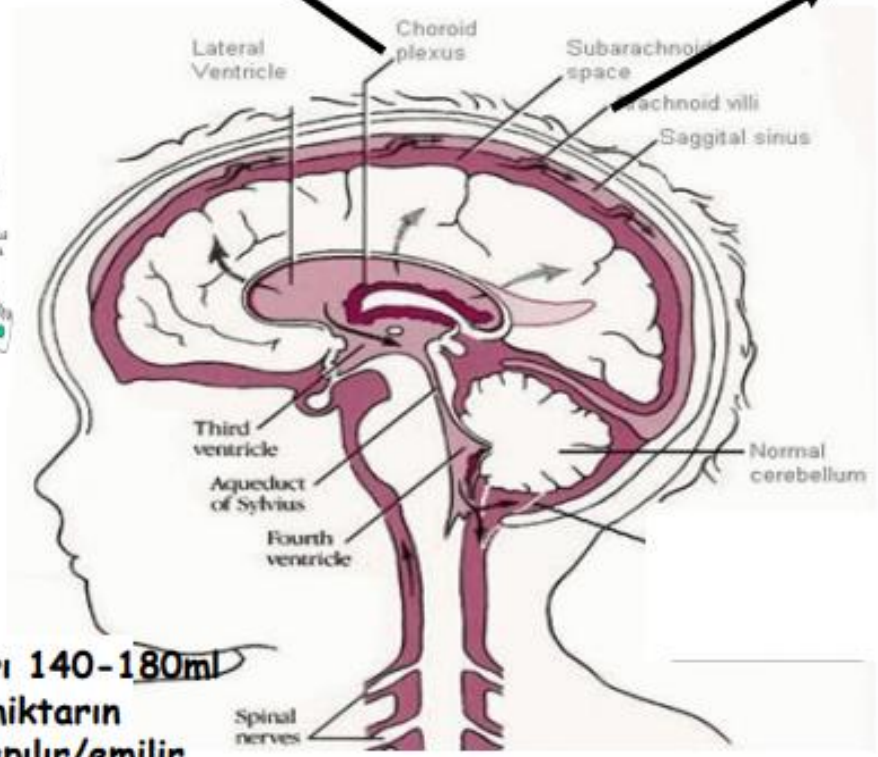

- BOS miktarı 140-180ml
- Günlük bu miktarın 4-5 katı yapılır/emilir

J Neurol. 2012 Aug;259(8):1530-45

TABLO 2. Kronik menenjit etyolojisinde tanı testleri

BOS İNCELEME	SERUM TESTLERİ
Hücre sayımı (ayırımı eozinofil dahil), glukoz (Sifilizde normal), protein	HIV antikor, HIV-RNA
Çini mürekkebi boyama	RPR veya anti-treponemal antikor testi
Fungal kültür, brucella, tüberküloz kültürü	Brusella aglütinasyonu
Sitopatolojik inceleme	Antikor testleri; *Coccidioides, Histoplasma, Toxoplasma, Brucella*
VDRL	
Kriptokok antijen testi (sensitivite %90-95)	
Histoplasma antigen, Coccidioides CF testi	
Aspergillus galaktomannan antijen	
ARB	
Brusella aglütinasyonu	
PCR; tüberküloz, Whipple hastalığı, enterovirus, toksoplazmoz	
Kültür; tüberküloz, brusella, enterovirus, *Acanthamoeba*	

Elsevier Ltd MOSBY, third Edition 2010; 206-209

Kriptokokoz

ETYOLOJİ

- ✓ Kriptokok grubu mantarlar doğada yaygın olarak bulunan polisakkarit yapıda kapsüle sahip maya mantarlarıdır.
- ✓ Doğada 19 kriptokok türü bulunmaktadır, insanda hastalık yapan majör patojenler *Cryptococcus neoformans* ve *Cryptococcus gattii* dir.
- ✓ *Cryptococcus neoformans* güvercin başta olmak üzere papağan ve kanarya gibi kuş dışkıları ile kirlenmiş topraklarda ,
- ✓ *Cryptococcus gattii* okaliptus ve iğne yapraklı ağaçlarda daha yaygın olarak bulunmaktadır.

İnfeksiyon Hastalıkları ve Mikrobiyoloji . 1.Baskı. İstanbul: Nobel Tıp Kitabevleri; 2002. p.1809-17
. Principles and Practice of Infectious Diseases. Churchill Livingstone Philadelphia , 7th eds. 3287-3303

Kriptokokoz

EPİDEMİYOLOJİ

- ✓ Dünyada her yıl bir milyon yeni kriptokokoz olgusu meydana gelmekte ve bunların %60 ‘ı mortalite ile sonuçlanmaktadır.

Principles and Practice of Infectious Diseases. Churchill Livingstone Philadelphia , 7th eds. 3287-3303

Kriptokokoz

***Cryptococcus neoformans* infeksiyonu için risk faktörleri**
İnsan immünyetmezlik virüsü (HIV) enfeksiyonu
Lenfoproliferatif hastalıklar
Sarkoidoz
Kortikosteroid tedavisi
Hiper IgM sendromu/Hiper IgE sendromu
Monoklonal antikorlar (ör: İnfliximab,Etanercept, Adalimumab, Alemtuzumab)
HIV negatif CD4 T hücre lenfopenisi
Sistemik lupus eritematozus (SLE)
Organ transplantasyonu
Periton diyalizi (CAPD)
Siroz

Casedevall A, Perfect JR. Cryptococcus neoformans . Washington: ASM Press; 1998:410

Kriptokokoz

PATOGENEZ

- ✓ Melanin üretimi
  - ➢ Isı değişimine ve antifungal ajanlara karşı hücre duvarı stabilizasyonu
  - ➢ Katekolaminden zengin SSS'ne tropizm
- ✓ Kapsül varlığı
  - ➢ Antifagositik bariyer etkisi
  - ➢ Selektin ve tümör nekrozis faktör (TNF) reseptör kaybı
  - ➢ Kompleman tüketimi
  - ➢ Beyin ödemi etkisi
- ✓ Yüksek ısıda üreme
  - ➢ 37 derecede üreme insan için patojen olmayı sağlar

Infect Immun 1986; 51-:218
Microbs and Infection 2003;5:667-675
ANKEM Derg 2012; 26:261-269

Kriptokokoz

KLİNİK

- ✓ Kriptokoklar insan florasının doğal üyesi değildir. Kriptokok infeksiyonları özellikle hücresel immün sistemi baskılanmış bireylerde sporadik olarak gözlenmektedir.
- ✓ İnsandan insana, hayvandan insana hastalık geçişi olmamaktadır.
- ✓ Kriptokok infeksiyonu her organ ve sistemde meydana gelebilmektedir; en sık tutulum SSS ve akciğerlerde olup, azalan sıklıkta cilt, prostat, periton ve göz tutulumu görülmektedir.

Türk Mikrobiyoloji Cemiyeti, 1988: 25
Clinical Infectious Disease, Second edition ed. Cambridge University Press 2015: p. 1128-33

Kriptokokoz

KLİNİK-2

- ✓ Akciğerlerde özellikle kronik pulmoner hastalığı olanlarda asemptomatik kolonizasyondan dissemine infeksiyona kadar geniş yelpazede klinik durumlara sebep olmaktadır.
- ✓ Solunum yolundan vücuda giren etken, alveollere ulaşır ve çoğalmaya başlar. Hematojen yayılım sonrası uzak enfeksiyon odağı olarak en çok santral sinir sisteminde tutulum izlenir.
- ✓ Tipik olarak hücresel immünitesi zayıf hastalarda santral sinir sistemi enfeksiyonu yapmakla beraber özellikle son 20 yılda bağışıklık sistemi sağlam olgularda bildirilme sıklığı artmaktadır.

Bamçag Bülteni Kasım 2011;2:D51 – 56
Önemli ve sorunlu fungal infeksiyonlar. Bilimsel tıp yayınevi, Ankara, 2006:63-115

Kriptokokoz

KRİPTOKOK MENENJİTİ

- ✓ Baş ağrısı, ateş, kranial sinir tutulumlarına ait bulgular ve mental durum değişiklikleri gibi subakut menenjit semptomları mevcuttur.
- ✓ Komplikasyon görülme olasılığı yüksektir.
  - ➢ Kafa içi basınç artışı (görme bozukluğu, kalıcı demans, ölüm ile sonuçlanabilir)
  - ➢ Hidrosefali (V-P şant takılmasına gerek duyulabilir)
  - ➢ HIV pozitif olgularda tedavi altında immun yeniden yapılanma sendromu (IRIS) gelişebilir

Principles and Practice of Infectious Diseases. Churchill Livingstone Philadelphia , 7th eds. 3287-3303

Kriptokokoz

TANI

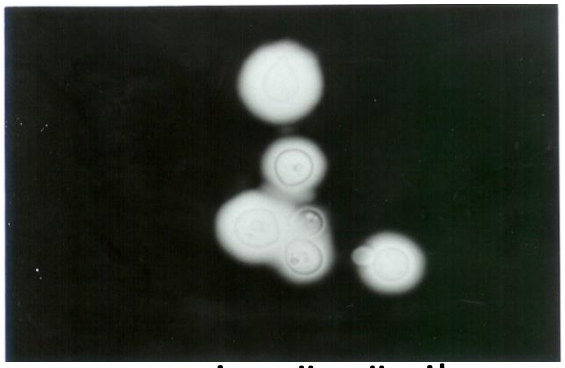

- ✓ Mikroskopi
  - ➢ Çini mürekkebi ile boyama
  - ➢ Müsikarmin,hematoksilen eozin veya gomori metenamin gümüş ile histopatolojik inceleme
- ✓ Kültür
  - ➢ BOS, BAL, kan
- ✓ Antijen testleri
  - ➢ Lateks aglutinasyon
  - ➢ ELISA
  - ➢ Lateral flow

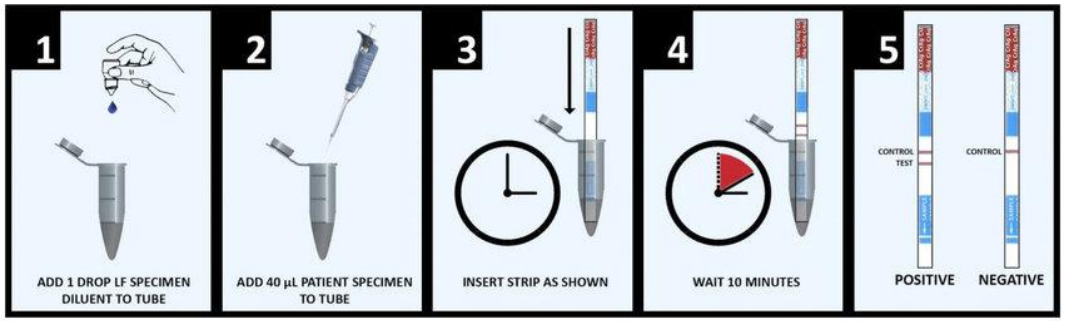

Principles and Practice of Infectious Diseases. Churchill Livingstone Philadelphia , 7th eds. 3287-3303
Clin Vaccine Immunol 2013; 20:52

Kriptokokoz

TEDAVİ

- ✓ Kriptokok infeksiyonunda tedavi şeması hastalığın şiddeti ve hastanın immün durumuna göre belirlenmektedir.
- ✓ Bağışıklık sistemi sağlam olan (HIV enfeksiyonu olmayan) olgularda kriptokok menenjiti yönetimi;
  - ➢ 0.7-1mg/kg/gün konvansiyonel Amfoterisin B veya 3-6 mg/kg/gün Lipozomal Amfoterisin B ile birlikte 400-800 mg/gün Flukonazol ile indüksiyon (4-6 hafta)
  - ➢ 400-800 mg/gün Flukonazol ile idame (8 hafta)
  - ➢ 200 mg/gün Flukonazol ile baskılayıcı tedavi
- ✓ Tedavi süresi klinik yanıta göre uzatılabilir .

Clin Infect Dis. 2010;50:291-322
N Engl J Med. 2013;368:1291-1302

Kriptokokoz

TEDAVİ

- Tedavi kesilmesi için kriterler:
  - Semptomların düzelmesi
  - En az iki adet BOS kültüründe üreme olmaması
  - Normal BOS glukozu

- BOS veya serumda kriptokok antijen negatifliği tedavi kesme kararı için gerekli değildir.

Principles and Practice of Infectious Diseases. Churchill Livingstone Philadelphia , 7th eds. 3287-3303

Sonuç

- ✓ Bağışıklık sistemi sağlam olan bir bireyde subakut-kronik seyirli bir menenjit ile karşılaşıldığında en sık etken olan mikobakteri infeksiyonları başta olmak üzere tüm infeksiyöz, immün, neoplazik etyolojiler göz önünde bulundurulmalıdır.
- ✓ Menenjit olgularında çalışılan rutin BOS biyokimyası, mikroskobisi ve kültürünün subakut-kronik menenjit etkenlerini saptamakta yeterli olamayabileceği akılda tutulmalıdır.
- ✓ Hastanın öyküsü , riskli temasları (bu olguda güvercin teması saptanması gibi), fizik ve nörolojik muayene bulguları da göz önünde bulundurularak tetkiklerin detaylandırılması gerekmektedir.
- ✓ Kriptokok menenjiti düşünülen olgularda BOS çini mürekkebi boyaması ile fungusun saptanması, kriptokok lateks aglütinasyonu veya mantara özel BOS kültürü ile tanı koyulabilmektedir.
- ✓ Kriptokok menenjiti hayatı tehdit eden bir infeksiyon olup erken tanı koyulması ve tedavi edilmesi gerekmektedir.

TEŞEKKÜRLER