İEÇG

KLİMİK DERNEĞİ İNFEKTİF ENDOKARDİT VE DİĞER KARDİYOVASKÜLER İNFEKSİYONLAR ÇALIŞMA GRUBU

KLİMİK

TÜRK KLİNİK MİKROBİYOLOJİ VE İNFEKSİYON HASTALIKLARI DERNEĞİ

FUNGAL ENDOKARDİT

DR.M. ŞEYDA ÖCALMAZ

Dr. Siyami Ersek Göğüs, Kalp ve Damar Cerrahisi
EA Hastanesi İstanbul

Sunum Planı

- Vaka sunumu
- Fungal Endokardit
  - Epidemiyoloji
  - Klinik
  - Tanı
  - Tedavi
  - Prognoz

Y.E.T. 17 Y, E

- Dışmerkez aorta kapakta İE
- 26.05.2015 tarihinde Ross operasyonu
- Preop 2 set kan kültürü, burun kültürü
- Kapak kültürü

Vankomisin 2*1 gr

Meropenem 3*1 gr tedavisinin 21. günü

- Yatışının 3. gününde ateşinin devam etmesi nedeni ile konsültasyon

Y.E.T. 17 Y, E

İnfeksiyon Hast. ve Kli. Mikr. notu-1 (yatışın 3. günü)

ÖZGEÇMİŞ

Mayıs 2013

- Tibiada osteomyelit
- Alınan doku kültürlerinde MRSA
- 3 ay süre ile vankomisin tedavisi almış, şifa ile eksterne edilmiş.

Y.E.T. 17 Y, E

<u>İnfeksiyon Hast. ve Kli. Mikr. notu-1 (yatışın 3. günü)</u>

<u>Eylül 2013</u>

- Aralıklı ateş, tibia ön yüzde gelişen fistül ve pürülan akıntı

<u>Eylül 2013-Ocak 2015</u>

- Mükerrer hastane yatışları
- Üç kez ortopedi ve bir kez de plastik cerrahi tarafından opere edilmiş.

Y.E.T. 17 Y, E

İnfeksiyon Hast. ve Kli. Mikr. notu-1 (yatışın 3. günü)

Ocak 2015

- Şifa ile eksterne

Nisan 2015

- Aralıklı yüksek ateş, halsizlik, kilo kaybı
- Meropenem+ vankomisin başlanmış.
- Ortopedi → osteomyelit düşünmemiş.
- TTE → vegetasyon
- Operasyonu planlanarak hastanemize yönlendirilmiş.

Y.E.T. 17 Y, E

<u>İnfeksiyon Hast. ve Kli. Mikr. notu-1 (yatışın 3. günü)</u>

<u>FİZİK MUAYENE</u>

- Ateş:39.2 ˚ C
- Sternumda, batında ve sağ alt ekstremitede geçirilmiş operasyonlara ait insizyon skarları mevcut
- FM de başka özellik yok.

Y.E.T. 17 Y, E

<u>İnfeksiyon Hast. ve Kli. Mikr. notu-1 (yatışın 3. günü)</u>

- Alınmış olan kalp kapağı ve 4 adet kan kültüründe henüz üreme olmamış

<u>Öneriler:</u>

- 1 set daha kan kültürü alınması
- Meropenem tedavisinin stoplanması
- Dalak USG yapılarak abse açısından değerlendirilmesi
- Kan vankomisin düzeyi tespiti

Y.E.T. 17 Y, E

<u>İnfeksiyon Hast. ve Kli. Mikr. notu-2 (yatışın 8. günü)</u>

- Ateşler aralıklı olarak 39˚C'ye kadar yükselmeye devam ediyor
- Kan vankomisin düzeyi(vadi): 9µg/mL (5-10 µg/mL)
- Kapak ve alınmış olan kan kültürlerinde üreme yok.
- PA Akc grafisinde bilateral plevral efüzyon mevcut

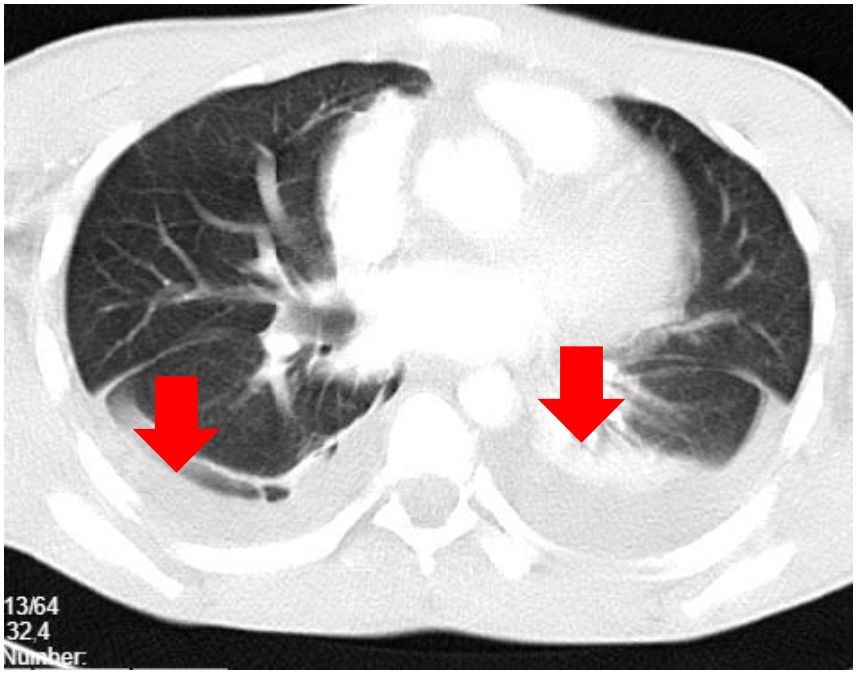

T.C. SAĞLIK BAKANLIĞI
TÜRKİYE KAMU HASTANELERİ KURUMU
İstanbul İli Anadolu Kuzey Kamu Hastaneleri Birliği Genel Sekreterliği
Dr.Siyami Ersek Göğüs Kalp ve Damar Cerrahisi Eğitim ve Araştırma Hastanesi

Adı Soyadı :
Yaş : 16 yıl 9 ay
Cinsiyet : Erkek
Hasta No : 1159354

Rapor Tarihi : 05/06/2015

Yatışın 11. günü

Tüm Batın Ultrasonografik İncelemesi

Karaciğer boyutları artmıştır (185 mm). Konturları düzgün, marjinal açıları künt olarak izlenmektedir. Parankim ekojenitesi homojen olup belirgin sınır ya da eko farkı veren lezyon saptanmadı. Vasküler yapılar ve intrahepatik safra yolları normal görünümdedir.

Safra kesesi kontrate olarak izlendi. Koledok normal değerledirildi.

Pankreas ve orta hat yapıları gaz süperpozisyonu nedeni ile değerlendiirlemedi.

Dalak normalden büyüktür (140 mm). Dalak üst kesiminde kapsül komşuluğunda 15x10 mm boyutlu hipoekoik, belirgin kanlanma göstermeyen alan izlenmektedir (abse? klinikle beraber değerlendirilmesi önerilir).

Her iki böbrek lokalizasyonu, boyutları, parankim kalınlıkları normaldir. **Her iki böbrek parenkim ekojenitesi hafif artmıştır (renal parenkimal hastalık? Kontrol inceleme önerilir)**.Kalkül, kitlesel lezyon veya pelvikaliektazi saptanmadı.

Mesane dolumu yetersizdir.

İntraperitoneal alanlarda sıvama tarzı serbest sıvı izlendi.

Yatışın 11. günü

Hasta No-Adı Soyadı	: 115935	Rapor Tarihi	:	05/06/2015 13:37:00
Yaş	: 19 yıl	YatışTarihi	:	26/05/2015
Cinsiyet	: Erkek	Çıkış Tarihi	:	15/07/2015

MULTİ DETEKTÖR/SPİRAL TORAKS ve TÜM BATIN BİLGİSAYARLI TOMOGRAFİ İNCELEMESİ

70 cc IV kontrast madde verilmesini takiben yapılan incelemede;

Trakea orta hatta ve lümeni normal genişliktedir.
Ana bronşlar normal değerlendirildi.
Mediasten normal genişlikte ve santral yerleşimlidir.
Mediastinal ve supra aortik damarlar normal genişliktedir.
Kalp normal konfigürasyon ve genişliktedir.
Sol ventrikül komşuluğunda 10 mm çapında ölçülen perikardial effüzyon mevcuttur.
Mediastinal patolojik boyutlarda lenf bezi tesbit edilmedi.
Bilateral plevral kalınlaşma izlenmedi.
Sağ posterobazalde en geniş yerinde 25 mm, solda 24 mm çapında ölçülen her iki tarafta da sağda majör fissüre uzanımı daha belirgin plevral effüzyon ve buna bağlı kompresyon atelektazileri izlenmektedir. Kompresyon atelektazisi solda daha belirgindir. Her iki tarafta da plevroparankimal fibroatelektatik bandlar mevcuttur.
Yumuşak doku ve kostal yapılar normal değerlendirildi.

Karaciğer uzun eksende 190 mm ölçülmüş olup normalden büyüktür. Parankimi homojendir. Konturları düzgündür.
İntrahepatik -ekstrahepatik safra kanalları ve safra kesesi normal değerlendirildi.

Dalak uzun eksende 135 mm ölçülmüş olup normalden büyüktür. Dalak parankiminde orta kesim lateralde 18x15 mm boyutlu hafif lobule konturlu içerisinde ince septasyonlar izlenen hipodens lezyon izlenmektedir. Arteryel fazda belirgin kontrast tutulumu saptanmamıştır. Apse açısından klinik ile birlikte değerlendirilmesi önerilir.

Y.E.T. 17 Y, E (yatışın 11. günü)

Çocuk Cerrahi Konsültasyonu:

Absenin radyoloji tarafından boşaltılması

Girişimsel Radyoloji Konsültasyonu:

Splenektomi yapılması

Neden ateş düşmüyor?

Y.E.T. 17 Y, E

Yatışın 11. günü

Ateş yüksekliği devam eden hastanın kan kültürleri ve kalp kapağı kültüründe herhangi bir üreme olmaması

Hikayesinde uzun süreli hastane yatışı ve geniş spektrumlu antibiyotik kullanımı olması

Ampirik flukonazol (1*800 yükleme, 1*400 idame) tedavisi başlandı

Kapak materyali patolojiye gönderildi

Y.E.T. 17 Y, E

Yatışın 14., ıv flukonazol tedavisinin 4. günü

- Hastanın ateşi yükselmemiş.
- Genel durumu iyi

Patoloji raporu (Yatışın 14. günü)

Patolojik Klinik Bilgi Notu

KALP KAPAKÇIĞI
-AORT KAPAK ENDOKARDİTİ
-MANTAR ENDOKARDİTİ?

Makroskopi

1- AORT KAPAK VE SUBVALVÜLER VEJETASYON: PARÇALAR HALİNDE GÖNDERİLEN, TOPLUCA 3,5X3X0,5 CM ÖLÇÜLERİNDE, YER YER CİDARİ VASIFTA ALANLAR YER YER SARI KAHVERENKLİ FİBROTİK DÜZENSİZ ALANLAR İÇREN DOKU ÖRNEKLERİ 1KY
2- VEJETASYONLAR: PARÇALAR HALİNDE GÖNDERİLEN, TOPLUCA 3X2,5X,5 CM ÖLÇÜLERİNDE, YER YER CİDARİ VASIFTA ALANLAR YER YER KİRLİ SARI RENKLİ FİBROTİK DÜZENSİZ ALANLAR İÇEREN DOKU ÖRNEKLERİ 1KY

Mikroskopi

TANIDA ÖZETLENMİŞTİR

Tanı

1- KALP KAPAKÇIĞI, AORT KAPAĞI VE VEJETASYONLAR, EKSİZYON:
-YÜZEYDE YOĞUN, PAS POZİTİF BOYANAN FUNGAL SPOR VE PSÖDOHİF YAPILARI
-YAYGIN FİBRİNOİD NEKROZ, FİBROZİS VE HYALİNİZASYON ALANLARI
-DEJENERATİF DEĞİŞİKLİKLER GÖSTEREN DÜZ KAS FRAGMENTLERİ

2- KALP KAPAKÇIĞI, VEJETASYONLAR, EKSİZYON:
-YAYGIN FİBRİNOİD NEKROZ, FİBROZİS VE HYALİNİZASYON ALANLARI
-DEJENERATİF DEĞİŞİKLİKLER GÖSTEREN DÜZ KAS FRAGMENTLERİ

NOT: BULGULAR KANDİDA MORFOLOJİSİNDE FUNGAL MİKROORGANİZMALARA BAĞLI GELİŞMİŞ ENDOKARDİT İLE UYUMLUDUR.

Y.E.T. 17 Y, E

Yatışın 14. günü

- Tedavi Lipozomal Amp. 3mg/kg/gün şeklinde revize edildi.
- Vankomisin tedavisi stoplandı

ÇIKIŞ ÖZETİ:

- Hasta tedavinin 6. haftası tamamlandı, oral flukonazol tedavisi başlandı. Splenektomisinin yaşadığı şehirde yapılması planlanarak eksterne edildi.

18.10.2017

Babası ile görüşüldü, hem osteomyelit hem de endokardit açısından hiçbir yakınması olmamış, hepimize selamı varmış☺

Could fungus be the next big killer? Experts warn fungal diseases now cause more deaths than malaria and tuberculosis

- Figures show fungal diseases cause hundreds of thousands of deaths
- Death often follows severe respiratory illness and infections of the blood
- Experts warn fungi kill more people than malaria and tuberculosis globally
- They also destroy a third of all food crops, affecting global economies

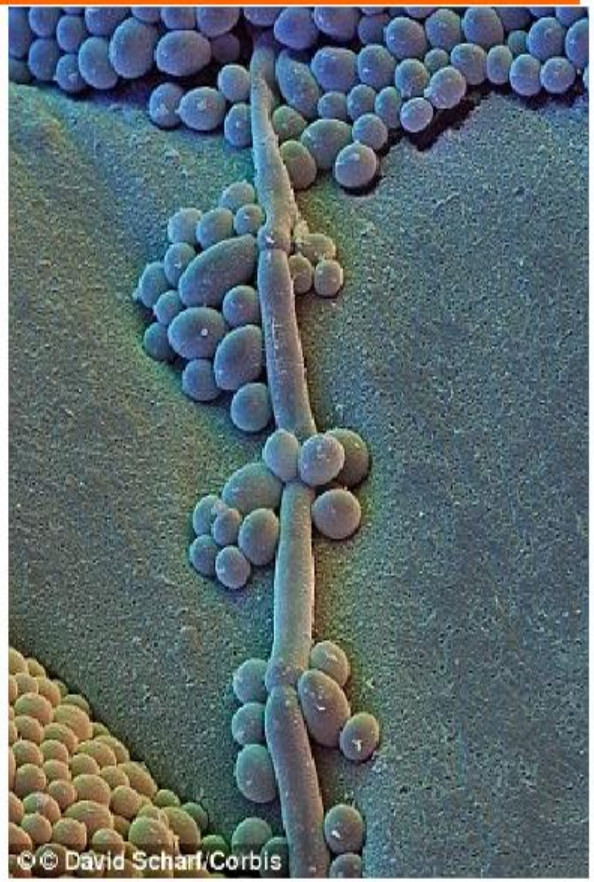
© © David Scharf/Corbis

FUNGAL ENDOKARDİT

- Seyrek görülen (% 2)
- Tanısı genellikle gecikmeli
- Tedavisi zor

% 75-80 Candida

% 20-25 Aspergillus

Pierre Tattevin et al. Fungal Endocarditis: current challenges
International Journal of Antimicrobial Agents 2014 Volume 44, Pages 290-94,

International Journal of Infectious Diseases 30 (2015) 106–114

Contents lists available at ScienceDirect

International Journal of Infectious Diseases

Infective en
analysis of

Serap Şimşek-Y
Atilla Yavuz [d], F

[a] Istanbul University, Istan
[b] Siyami Ersek Thoracic an
[c] Siyami Ersek Thoracic an
[d] Kartal Lutfi Kırdar Resea
[e] Basaksehir State Hospita
[f] Istanbul University, Cerra
[g] Siyami Ersek Thoracic an

ARTICLE INFO

Article history:

Objective: In order to define the current characteristics of infective endocarditis (IE) in Turkey, we

325 olgu,

- 8 Candida spp (% 2,4)
  - 5 albicans (% 62,5)
  - 3 non albicans (% 37,5)
  - 6 erken kapak endokarditi (% 75)
  - 1 geç kapak endokarditi (% 12,5)
  - 1 doğal kapak endokarditi (% 12,5)

- 52 erken kapak endokarditi
  - 6 Candida spp (%11,5)

FUNGAL ENDOKARDİT / RİSK FAKTÖRLERİ

- İntravenöz madde kullanımı
- Uzun süreli antibiyotik kullanımı
- Uzun süreli santral venöz kateter
- Protez kalp kapağı
- Geçirilmiş endokardit
- Parenteral beslenme
- Nötropeni, Diabetes mellitus vb.

Ahmed Khurshid Pasha et al. Fungal Endocarditis: Update on Diagnosis and Management
The American Journal of Medicine, 2016

	Candida Endokarditi n=33 n(%)	Fungal olmayan Endokarditler n= 2716 n(%)	P değeri
Prostetik kapak	16 (48.5)	533 (19.6)	0.0005
Santral venöz kateter	7 (21.2)	119 (4.4)	0.0001
Sağlık Bakımı İlişkili Endokardit	17 (51.5)	702 (25.8)	0.0009
Geçirilmiş Endokardit	7 (21.2)	213 (7.8)	0.0005
Hastane mortalitesi	10 (30.3)	464 (17.1)	0.046

Badley et al. Candida infective endocarditis,
Eur J Clin Microbiol İnfect. Dis 2008;27:519-29

FUNGAL ENDOKARDİT / KLİNİK

- Endokardit bulguları
- Bulky vegetasyon/artmış emboli riski
- Artmış oftalmik komplikasyonlar
- Tipik cilt lezyonları

Pierre Tattevin et al. Fungal Endocarditis: current challenges
International Journal of Antimicrobial Agents 2014 Volume 44, Pages 290-94,

FUNGAL ENDOKARDİT/KLİNİK

- Kandida infeksiyonu olduğu bilinen bir hastada
  - Uygun tedaviye rağmen ateşin düşmemesi
  - Üfürüm, kalp yetmezliği veya emboli
  - Kan kültürlerinde kandida üremesinin devamı

Endokardit düşünülerek TTE/TEE istenmelidir.

Clinical Practice Guideline for the Management of Candidiasis: 2016 Update by the Infectious Diseases Society of America

Peter G. Pappas Clinical Infectious Diseases, Volume 62, Issue 4, 15 February 2016, Pages e1–e50,

FUNGAL ENDOKARDİT / TANI

- Uygun antifungal tedaviyi başlamak ve cerrahiyi planlamak için erken tanı çok önemli

  Kan kültürlerinde üreme olasılığı

  kandidalar için %50,

  aspergillus için %4 (2/53)

<u>Modifiye Duke kriterleri??</u>

***Cuenca-Estrella M, et al. ESCMID* guideline for the diagnosis and management of Candida diseases 2012**: diagnostic procedures. Clin Microbiol Infect. 2012;18(suppl 7):9-18.*

***Kalokhe AS, et al. Aspergillus endocarditis: a review of the literature**. Int J Infect Dis. 2010;14(12):e1040-e1047.*

FUNGAL ENDOKARDİT / TANI

Test	Özellik	Performans	Uyarılar
Mannan Ag Anti-mannan Ab	Mannan, Candida türlerinin hücre duvarının önemli yapıtaşıdır	Kombine testin duyarlılık 83% ve özgüllük 86%	Antifungal tedaviye maruziyet mannan Ag ve anti-mannan Ab düzeylerini düşürür
1,3 β-D-Glucan	Mantarların hücre duvarında bulunur ve invaziv mantar hastalığının teşhisi için kullanılır	Sınır değer 60 pg/mL olarak alındığında, duyarlılık % 69.9 ve özgüllük % 87.1	Antifungal tedaviye maruziyet 1,3 β-D-Glucan düzeyini değiştirmez

-***Mikulska M, et al.; The use of mannan antigen and anti-mannan antibodies in the diagnosis of invasive candidiasis:*** *recommendations from the Third European Conference on Infections in Leukemia. Crit Care. 2010;14(6):R222.*
-***Koo S et al. Diagnostic performance of the (1–>3)-beta-D-glucan assay for invasive fungal disease****.*
Clin Infect Dis. 2009;49(11):1650-1659.

FUNGAL ENDOKARDİT / TANI

Test	Özellik	Performans	Uyarılar
Galacto-mannan antigen	Galaktomannan Aspergillus türlerinin hücre duvarının önemli yapıtaşıdır	GMI ≥0.5 olarak bulunması Aspergillus infeksiyonu için, duyarlılık % 100 ve özgüllük % 97.5	•Sadece yüksek riskli hastalarda (nötropenik ve kök hücre nakli alıcıları) kullanılmalıdır. •GM kontaminasyonuna bağlı yanlış-pozitif sonuçlar alınabilir
Polimeraz zincir reaksiyonu	Kan ya da kardiak doku kullanılır	Gerçek zamanlı PCR ile Duyarlılık; *Candida spp.* % 83 *Aspergillus spp.* %50	Komplex, pahalı bir yöntemdir

Wheat LJ, et al. Diagnosis of invasive aspergillosis by galactomannan antigenemia detection using an enzyme immunoassay. *Eur J Clin Microbiol Infect Dis. 2008;27(4):245-251.*
Millar BC, et al. Current trends in the molecular diagnosis of infective endocarditis*. Eur J Clin Microbiol Infect Dis. 2004;23(5):353-365.*

FUNGAL ENDOKARDİT / TANI

Test	Özellik	Performans	Uyarılar
Histo-patoloji	Çıkartılan kapak ya da emboli incelenmelidir.	Negatif kan kültürleri olan hastalarda altın standarttır, Pozitif kan kültürleri olan hastalarda tanıyı güçlendirir.	

Pasha AK, et al. A distinctly rare case of candida endocarditis involving the bioprosthetic pulmonary and the Eustachian valve diagnosed on 3D transesophageal echocardiography.
Echocardiography. 2015;32(3):607-609.

FUNGAL ENDOKARDİT / TEDAVİ

Cerrahi?

Medikal?

Kombine?

ESCMID PUBLICATIONS 10.1111/1469-0691.12039

ESCMID* guideline for the diagnosis and management of *Candida* diseases 2012: non-neutropenic adult p

O. A. Cornely[1†], M. Bassetti[2†], T. Calandra[3†], J. Garbino[4†], B. J. Kullberg[5†],
M. C. Arendrup[10], S. Arikan-Akdagli[11], J. Bille[3], E. Castagnola[12], M. Cuenc
W. W. Ho
A. J. Ullma

Infective Endocarditis in Adults: Diagnosis, Antimicr
Therapy, and Management of Complications
A Scientific Statement for Healthcare Professionals From the Am

Bayer, M
khart, DD
MD, FA
PhD, RN;
e America
of the C
on Cardio

Doğal kapak ⇨ ilk hafta içerisinde

Prostetik kapak ⇨ ilk günler içinde

ICD, PM ⇨ teller ile birlikte çıkartılması önerilir

REVI

B	II
C	II
A	III
B	III
B	III
C	III
A	II

Fur
Management

Ahmed Khurshid Pasha, MD,[a] Justin Z. Lee, MD,[a] See-Wei Low, MD, Hem Desai, MBBS, Kwan J. Lee, MD,
Mayar Al Mohajer, MD[c]
[a]*Department of Medicine, University of Arizona, Tucson;* [b]*Division of Cardiovascular Disease, Department of Medicine, University of Arizona, Tucson;* [c]*Division of Infectious Disease, Department of Medicine, University of Arizona, Tucson.*

ABSTRACT

FUNGAL ENDOKARDİT / TEDAVİ CANDİDA SPP.

Antifungal	Doz	Süre
BAŞLANGIÇ TEDAVİSİ -Amfoterisin B (flusitozin ile kombine ya da monoterapi şeklinde)	AmpB deoksikolat 1-5 mg/kg/gün AmpB lipid komplex 5mg/kg/gün Flusitozin 3*33mg/kg/gün	≥6 hafta
-Yüksek doz ekinokandin	Micafungin 200mg/gün Kaspofungin 50-100 mg/gün Anidulafungin 100-200 mg/gün	≥6 hafta
BASKILAMA TEDAVİSİ	Flukonazol 400-800 mg/gün po	Hayat boyu

Ahmed Khurshid Pasha et al. Fungal Endocarditis: Update on Diagnosis and Management
American Journal of Medicine, The, 2016-10-01, Volume 129, Issue 10, Pages 1037-1043,

FUNGAL ENDOKARDİT / TEDAVİ ASPERGİLLUS SPP.

Antifungal	Doz	Süre
BAŞLANGIÇ TEDAVİSİ -Vorikonazol -Amfoterisin B (flusitozin ile kombine ya da monoterapi şeklinde) -Posakonazol	1. gün 2*6mg/kg/gün takiben 2*4mg/kg/gün AmpB deoksikolat 1-5 mg/kg/gün AmpB lipid komplex 5mg/kg/gün Flusitozin 3*33mg/kg/gün 2*400 mg/gün oral süsp	≥6 hafta
BASKILAMA TEDAVİSİ -Vorikonazol -Posakonazol	2*200 mg/gün po 2*400 mg/gün oral süsp	Hayat boyu

Ahmed Khurshid Pasha et al. Fungal Endocarditis: Update on Diagnosis and Management
American Journal of Medicine, The, 2016-10-01, Volume 129, Issue 10, Pages 1037-1043,

FUNGAL ENDOKARDİT / PROGNOZ

- Mortalite yüksek
- Kapak replasmanı yapılmayan aspergillus %96 mortalite
- Candidada kombine tedaviye rağmen %32

Pierre Tattevin et al. Fungal Endocarditis: current challenges
International Journal of Antimicrobial Agents 2014

Eğer gerçeği gerçekten
bilmek istiyorsan, yaşamında bir kez
olsun bütün şeyler hakkında şüphe et.
RENE DESCARTES 1596-1650