Kronik Karaciğer Hastalıklarında Görüntüleme Yöntemleri

Dr. Mustafa ÖZDEMİR

Kayseri Eğitim ve Araştırma Hastanesi

Karaciğer anatomisi

- ✓ Vücudun en büyük parankimal organı
- ✓ Hacmı kişilerin yaş ve boyutuna göre değişir (normalde 1400-1700 ml.)
- ✓ Kraniokaudal en geniş boyutu ~13.5 cm.
- ✓ Kraniokaudal boyutu 15.5 cm'yi veya hacmı 2000 ml'yi aşan karaciğerli olguların %80'inden fazlasında hepatomegali söz konusu
- ✓ Normalde sağ ve sol kc. lobları arasındaki oran 3/2 'dir

Karaciğerin subsegmental sınıflaması

Subsegmentler	Terminoloji	
	Couinaud(1957)	**Bismuth(1982)**
Kaudat lob	1	1
Sol lateral superior	2	2
Sol lateral inferior	3	3
Sol medial superior (kuadrat lob)	4	4a
Sol medial inferior (kuadrat lob)	4	4b
Sağ anterior inferior	5	5
Sağ posterior inferior	6	6
Sağ posterior superior	7	7
Sağ anterior superior	8	8

Karaciğerin subsegmentleri

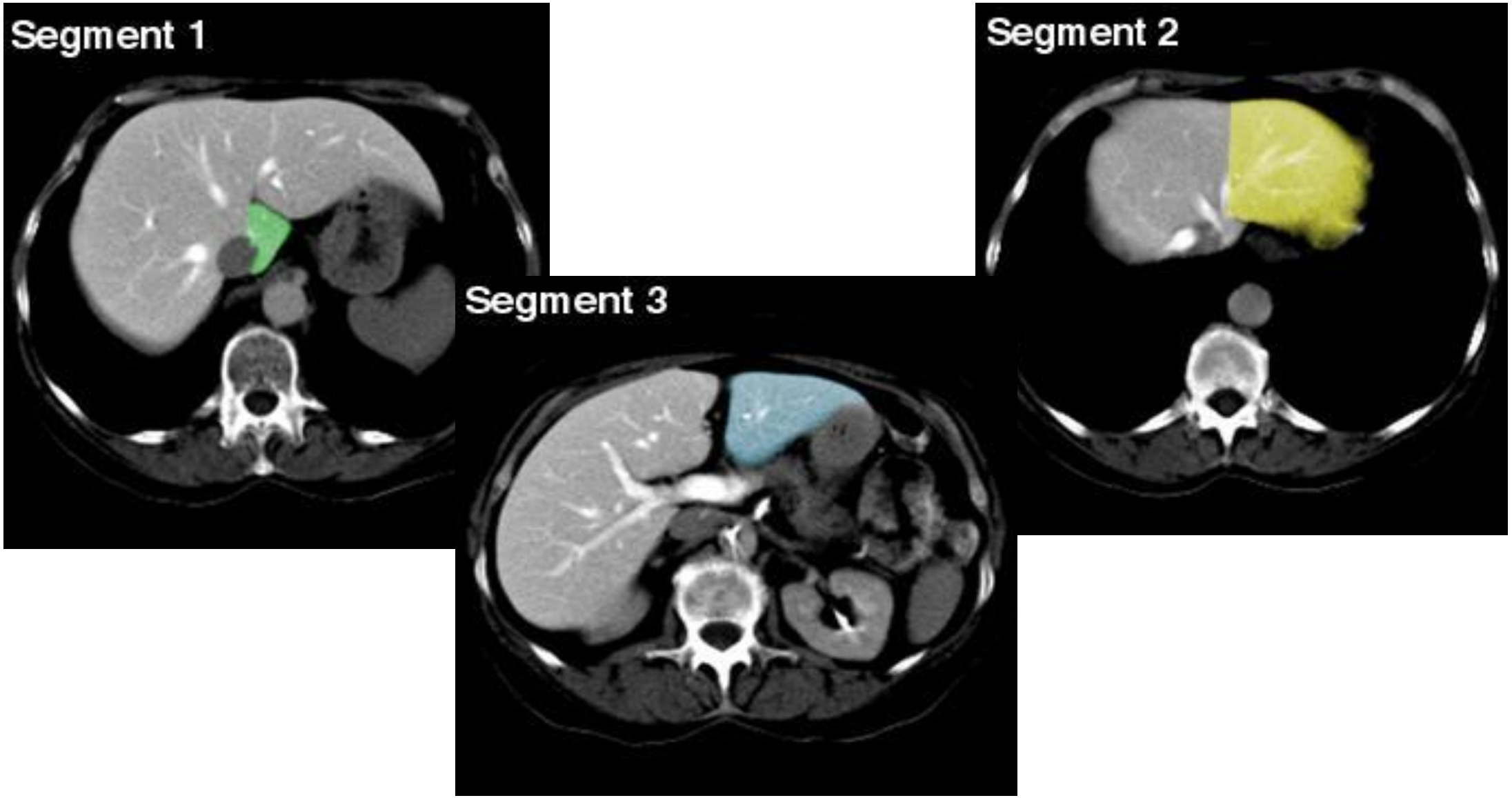

Karaciğerin subsegmentleri

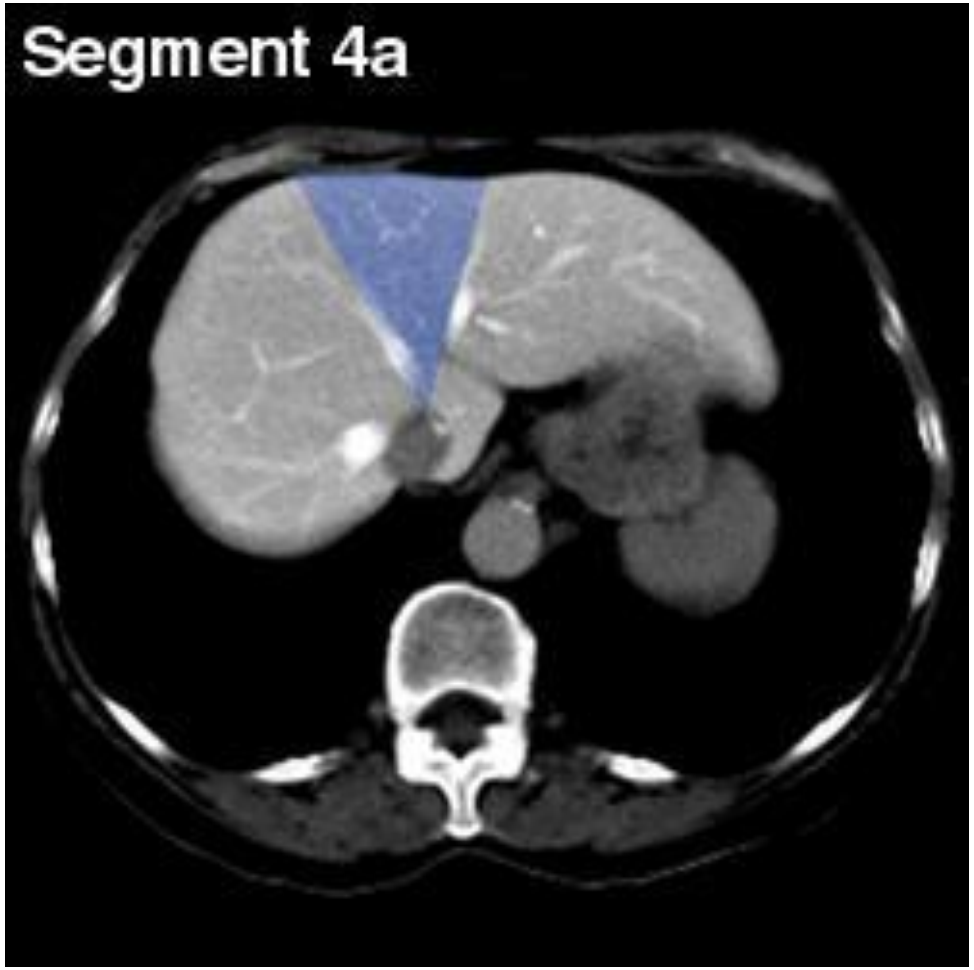

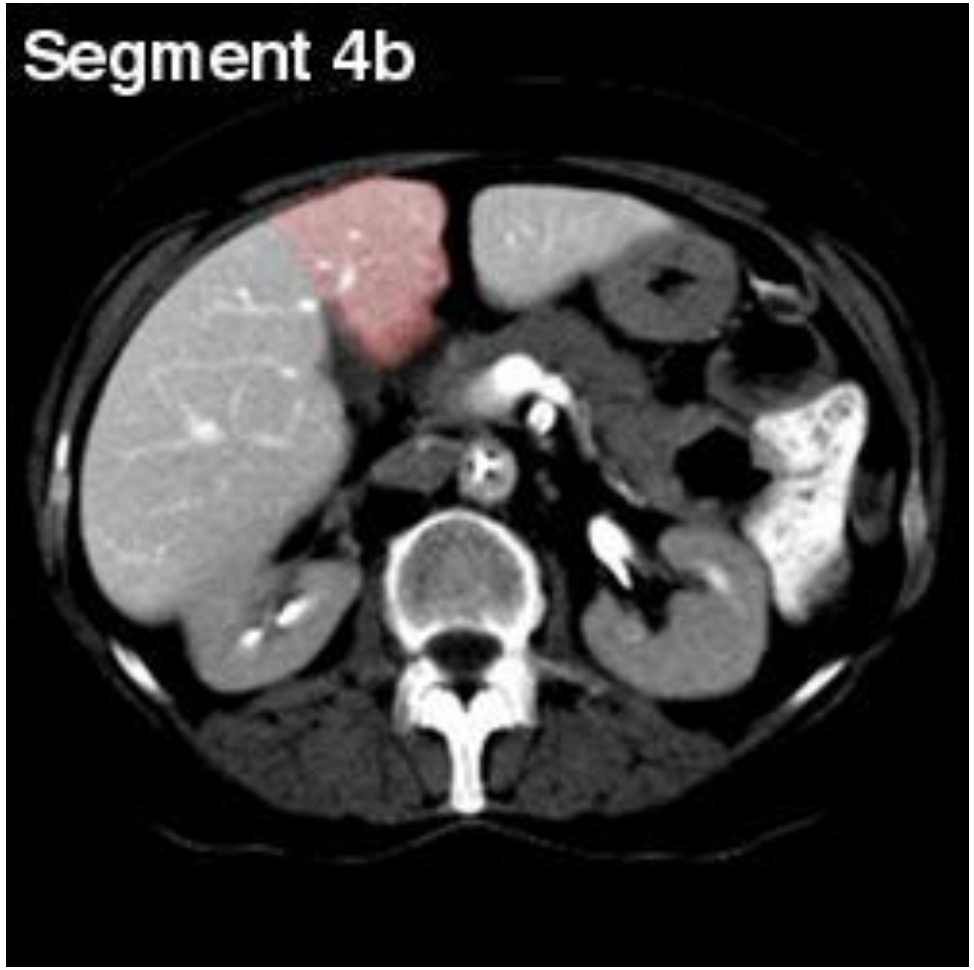

Karaciğerin subsegmentleri

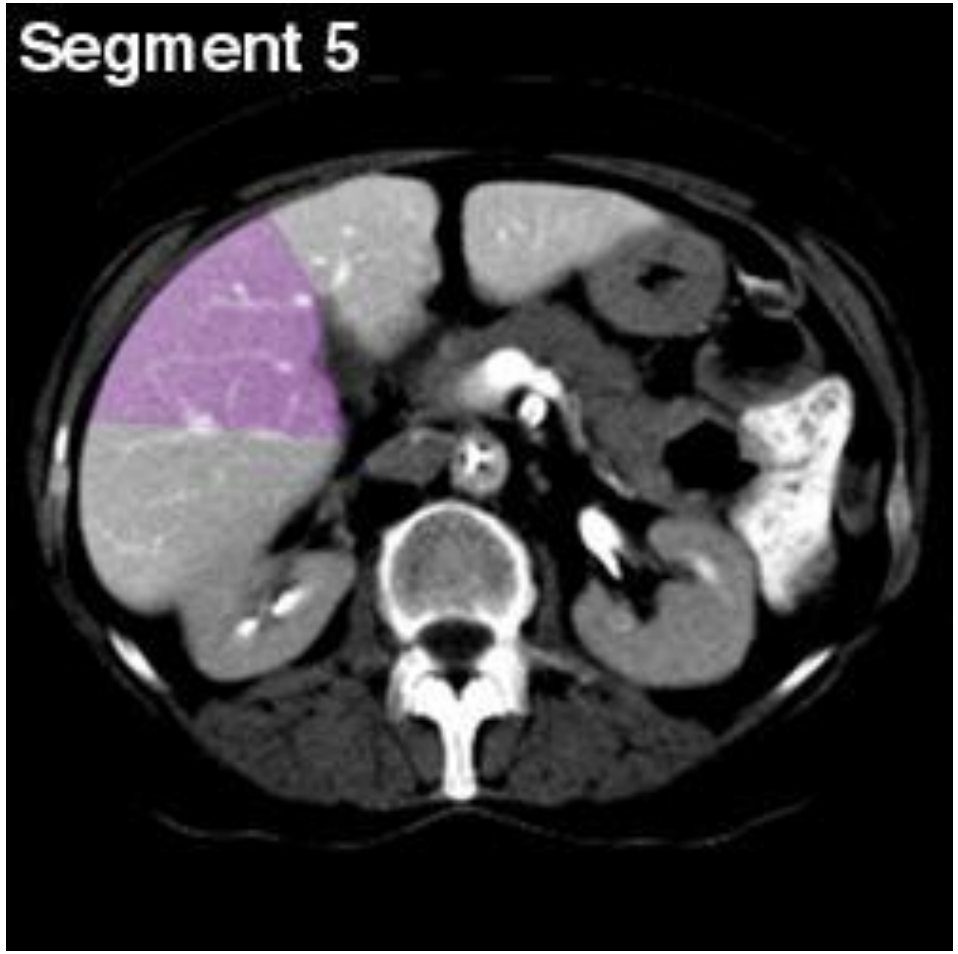

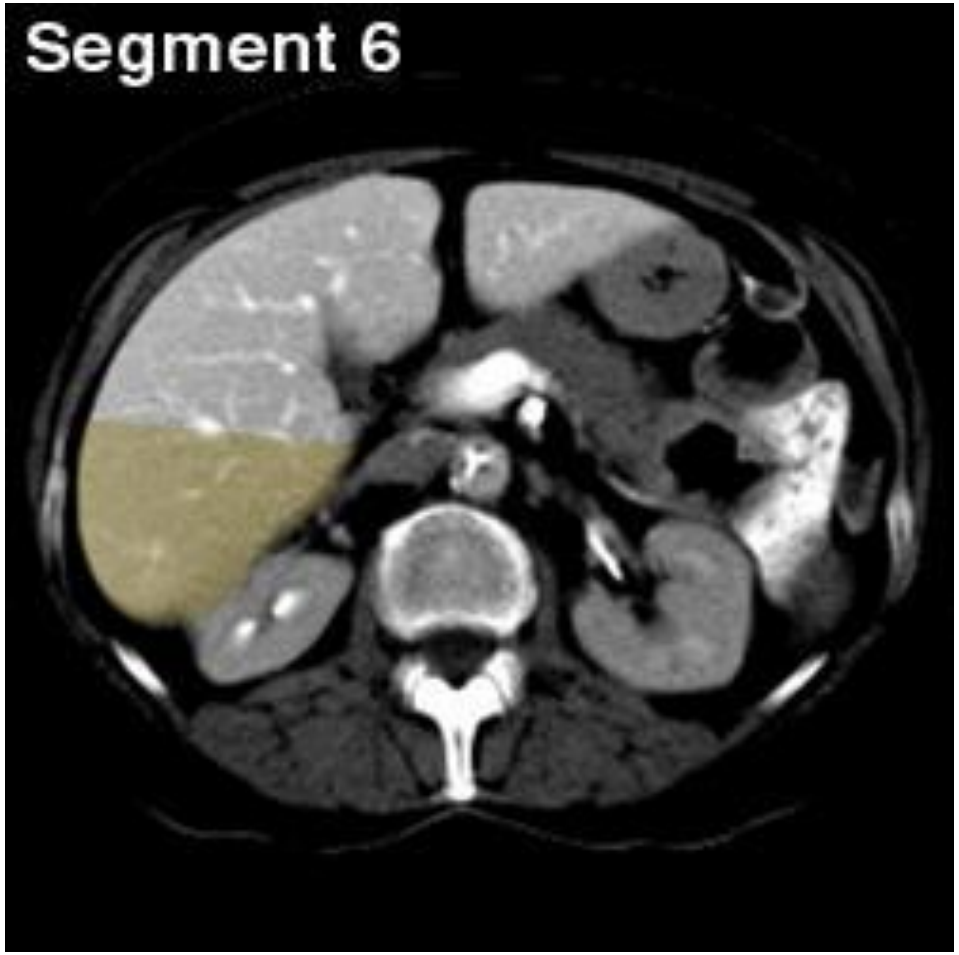

Karaciğerin subsegmentleri

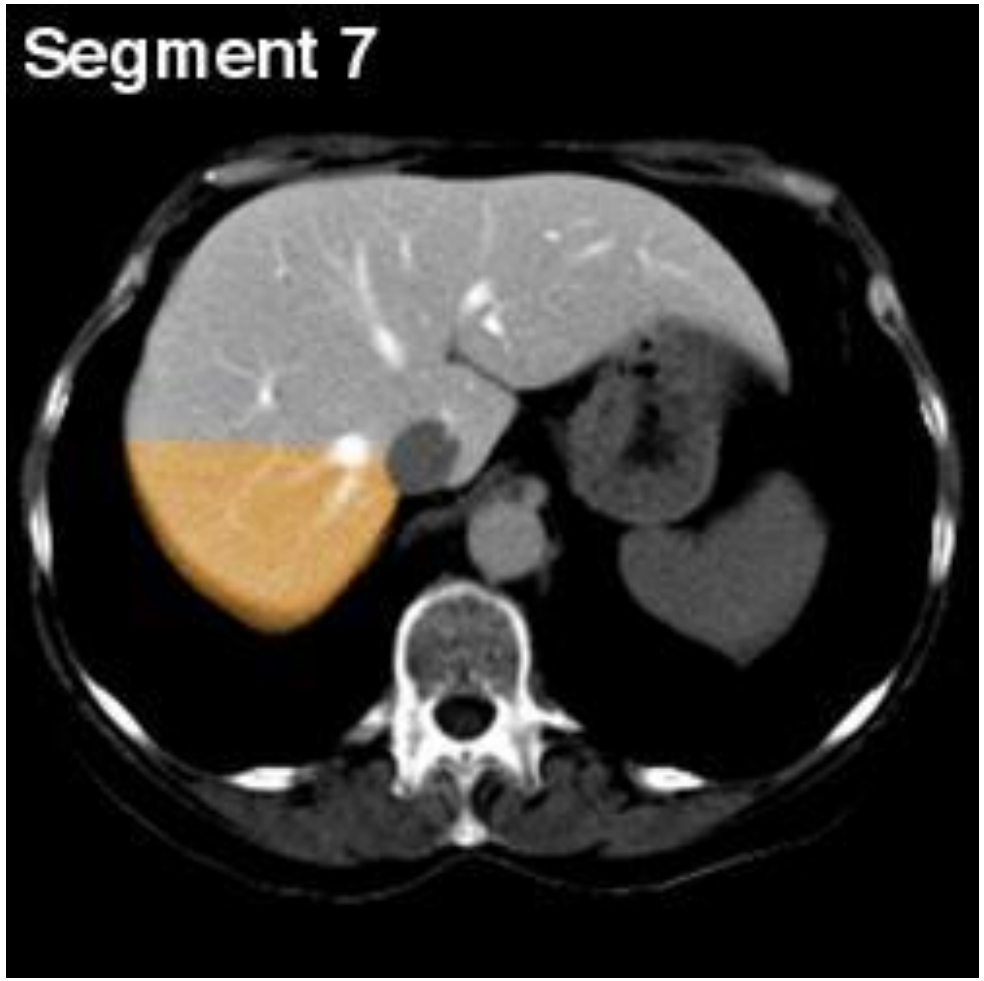

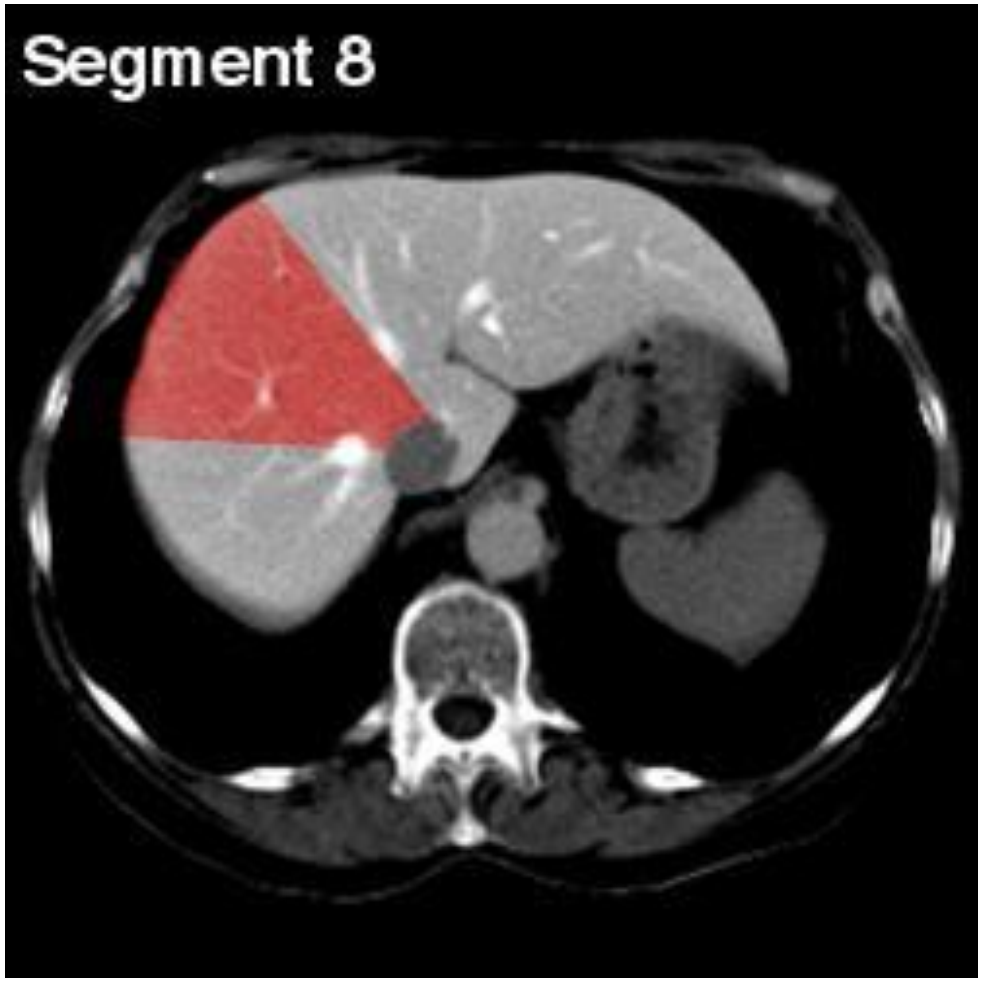

Karaciğerin Kanlanması

- Karaciğerin ve lezyonların kanlanma özelliklerinin bilinmesi lezyon saptama, ayrıcı tanı, tetkik planı için önemli
- Karaciğerde dual kanlanma (hepatik arter %20-25, portal ven %85)
- Kitlelerde hepatik arteryal beslenme
- Maling lezyonlarda arterio-venöz şant, erken wash-out

HEPATİK VENLER

Sayı ve seyir değişken; en sık olarak trifukasyon görünümü (sağ/sol/orta HV)

- İVC- konfluens
- Kapakçık yapısı yok
- Sağ HV genellikle tek olarak intersegmental fissürde seyreder, orta HV ve sol hepatik ven ana trunkus olarak IVC ye dökülür.
- Optimal görüntü için:
  - Orta hattan transvers kesitler
  - İnterkostal kesitler

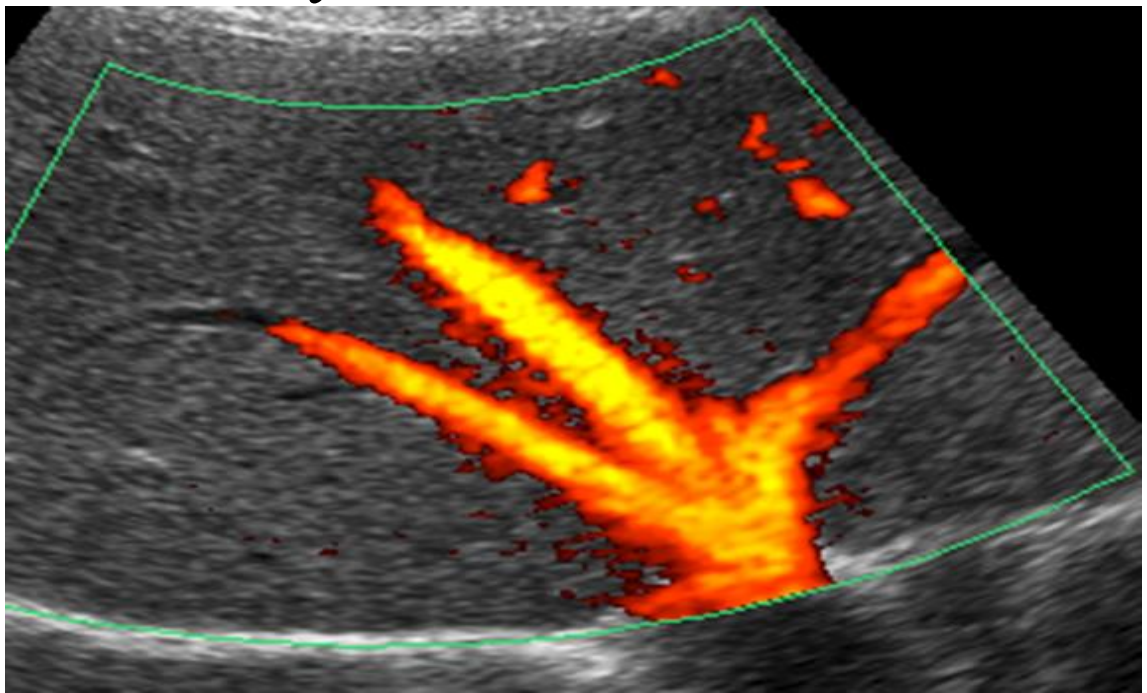

Portal Ven

- Karaciğer beslenmesinin %75-80'inden sorumlu
- SMV-IMV ve SV in birleşmesi sonrasında ana portal ven
- Portal hilus sonrasında sağ ve sol ana dallar, sağ dal anterior ve posterior dallara ayrılır
- Duvarı daha ekojen ve kalın
- Kapakçık yoktur.
- Akım yönü Hepatopedal

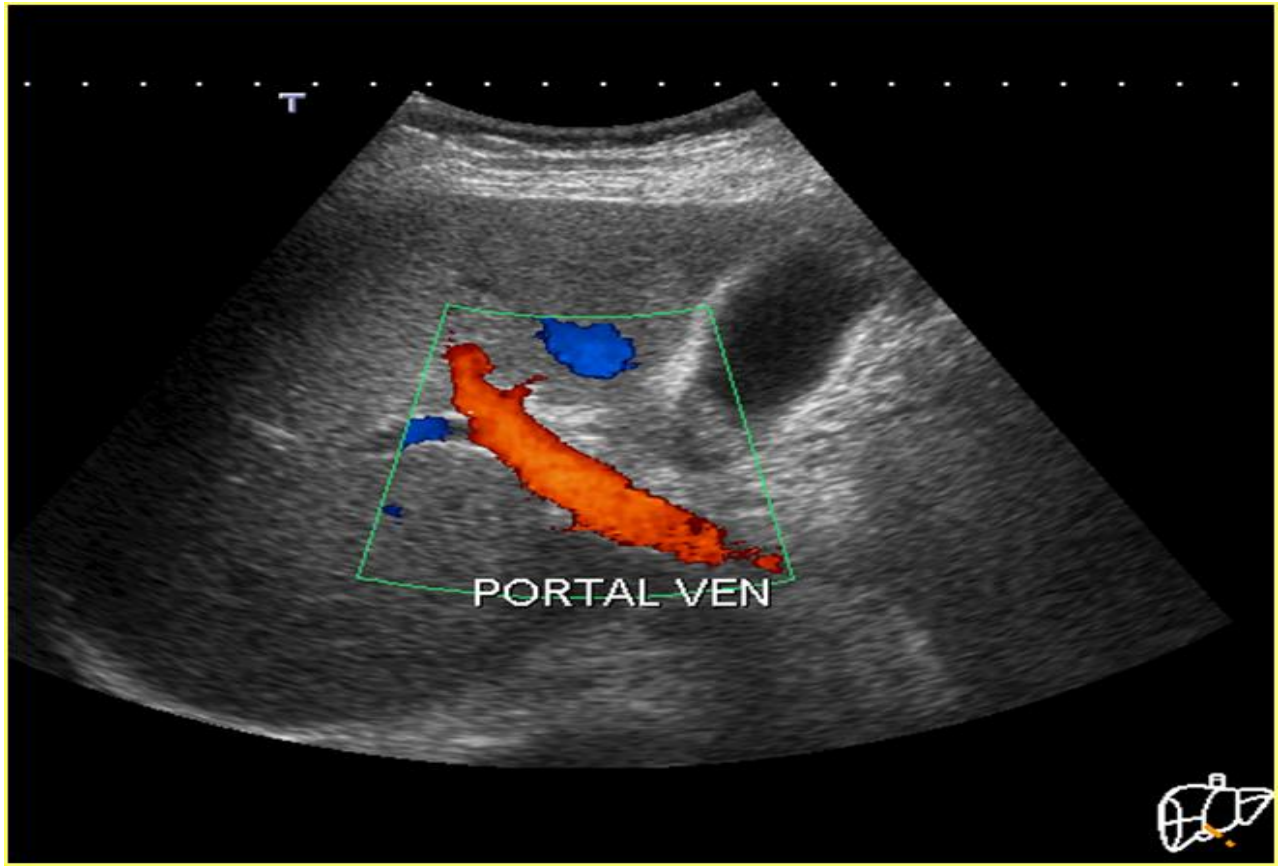

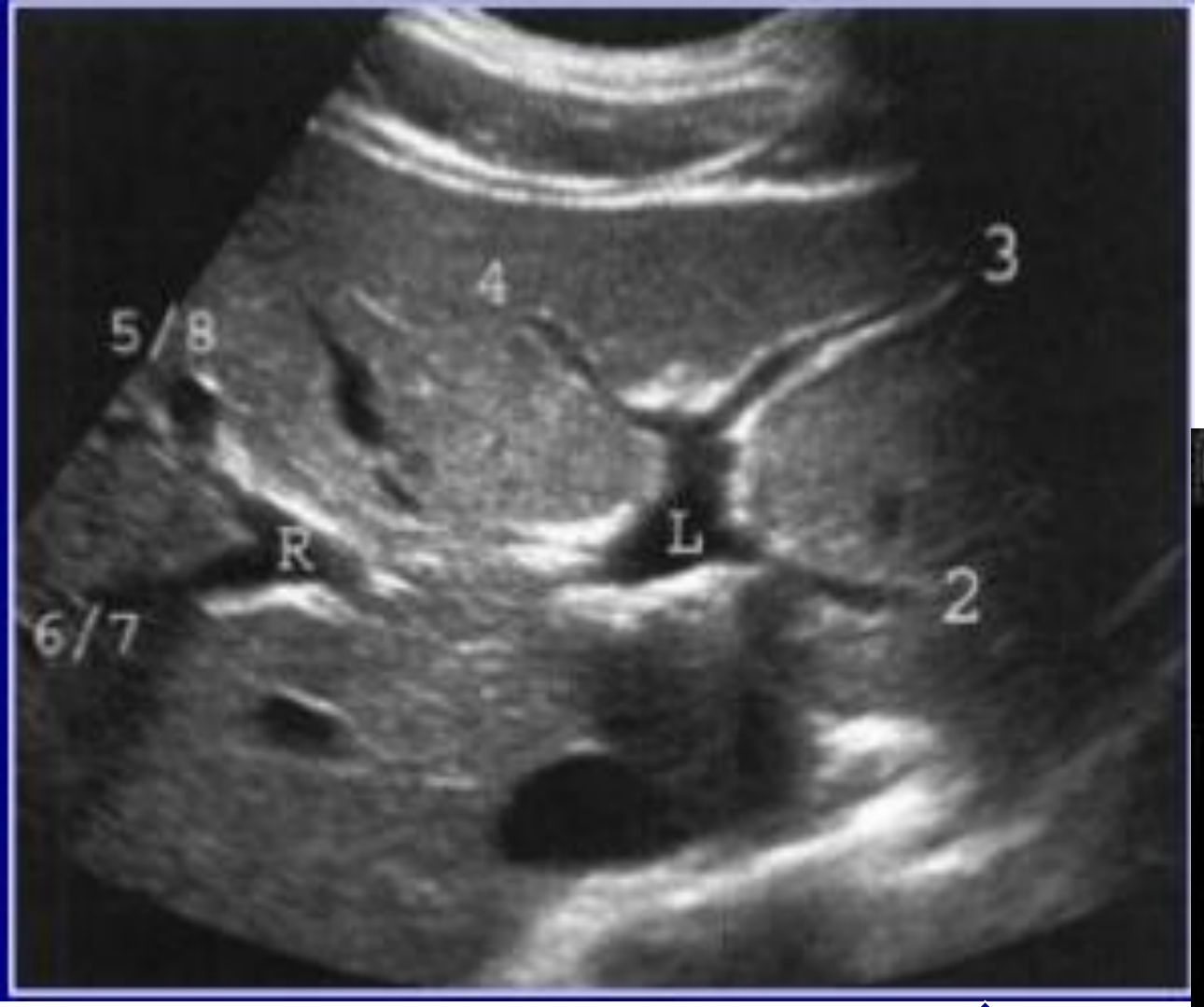

Portal Ven ve Dalları

Hepatik Ven ve Dalları

Portal Hipertansiyon

- Portal venöz basıncın 12mmHg'nın üzerine çıkmasıdır (Normali 7-10 mmHg)
- **Pre-sinusoidal**
  - Portal ven thrombozu/bası (kronik dönemde portal hilusta kavernöz transformasyon)
  - Schistosomiasis (S. mansoni or S. japonicum)
- **Sinusoidal**
  - Siroz (En sık sebebi)
- **Post-sinusoidal**
  - Budd-Chiari sendromu
  - Hepatik venooklüziv hastalık
  - Sağ kalp yetmezliği

US: Portal ven çapı 13 mm'yi geçmesi

Kronik dönemde akım yönünün tersine dönmesi (Hepatofugal) ve kollateraller gelişimi.

SM ve Asit

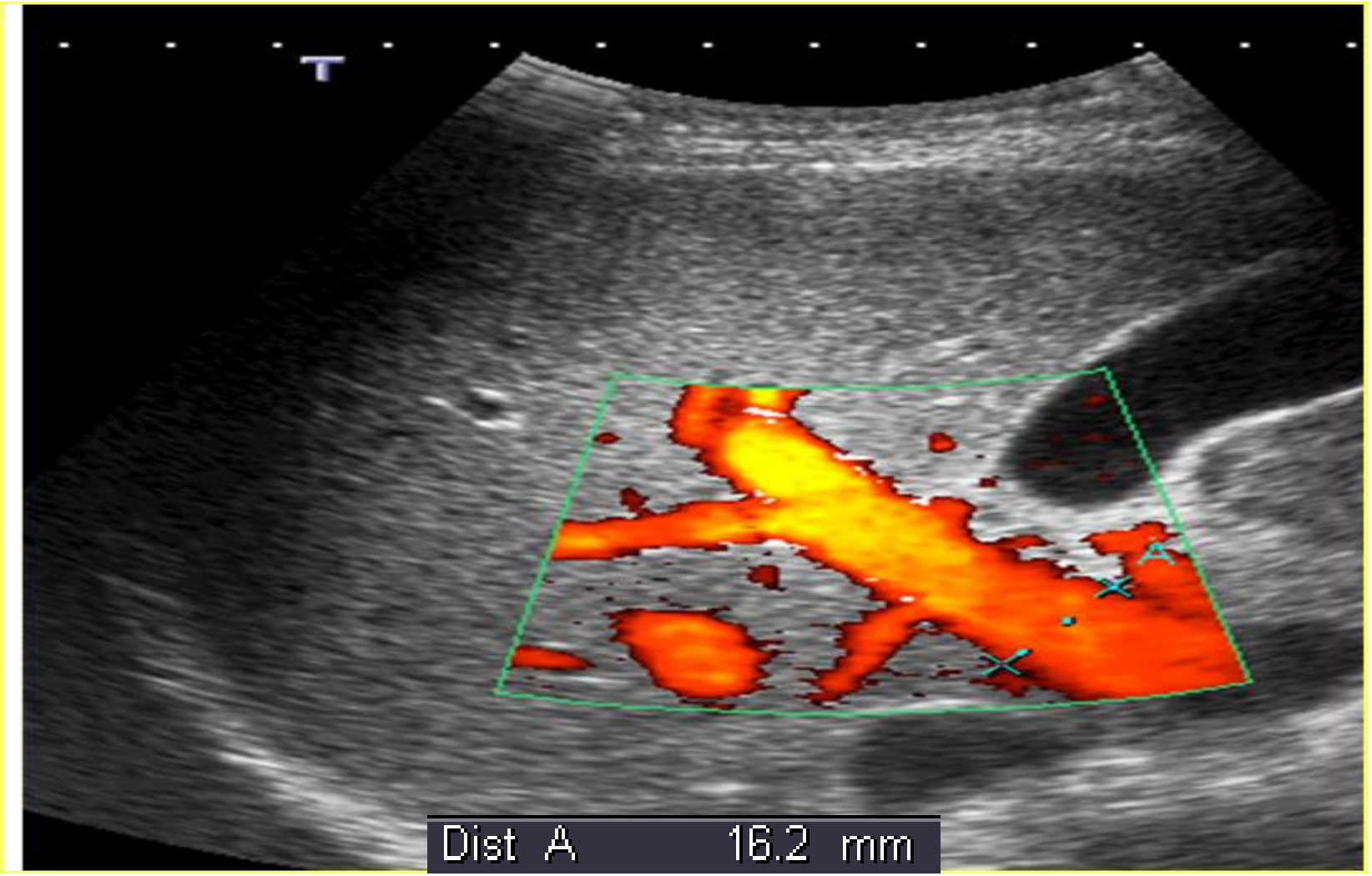
T
A
Dist A 16.2 mm

Kavernöz Transformasyon

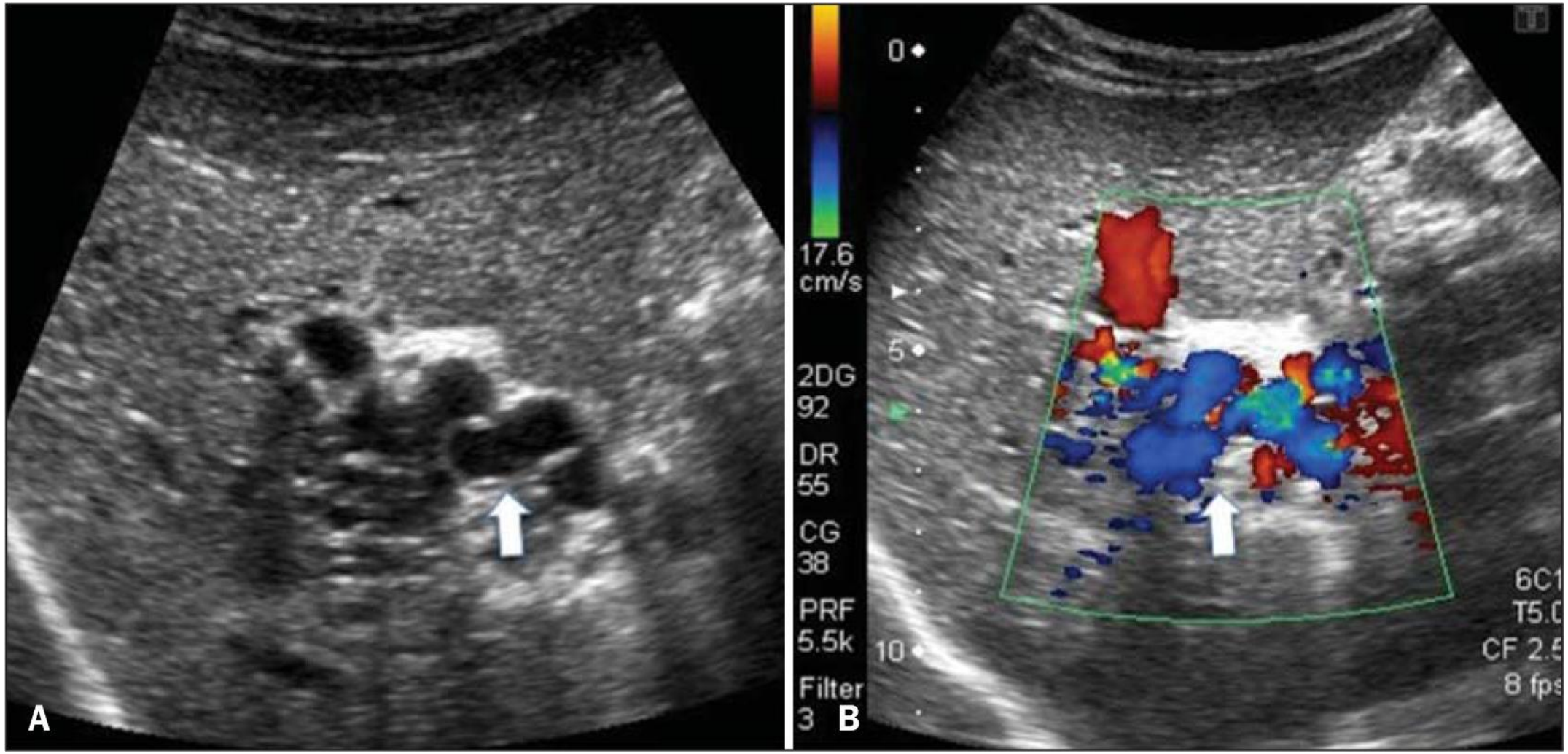

Bu sunuyu hazırlarken ruh halim

KC Hastalıklarında Görüntüleme Yöntemleri

- Diffüz/Kr. Karaciğer hastalıkları, farklı nedenlerle oluşabilen, KC'de fokal olmayan değişiklikler meydana getiren geniş bir hastalık grubudur.
- Tanıda klinik değerlendirme, laboratuar bulguları ve zaman zaman histopatolojik veriler kullanılmaktadır.
- Gelişen teknoloji ile tanı ve takipte görüntüleme yöntemleri giderek artan oranda önem kazanmaktadır.
- Ana görüntüleme yöntemleri: US, BT, MR

Ultrasonografi (US)

Tanıda ilk yöntem;

- Kolay erişililebilme, Kolay uygulama
- Ucuz
- Hem parankim, hem vasküler yapıları aynı anda görüntüleyebilme (Doppler US)
- Elastografi modülü mevcut ise doku sertliği hakkında bilgi verebilme
- Gerekirse HPİ için klavuz yöntem

- Nodüler lezyon saptanması halinde ayırıcı tanıda yetersiz

Bilgisayarlı Tomografi (BT)

- Hızlı bir yöntem
- MR’a kıyasla daha kolay ulaşım
- Dual enerji yöntemi ile parankimal yağ/demir birikimi saptaması

- İyonizan radyasyon riski
- Parankimal çözünürlük MR’dan daha düşük

Manyetik Rezonans (MR)

- Üstün yumuşak doku çözünürlüğü
- Demir/yağ gibi parankimal depolanan metabolitlerin saptanmasında üstün
- ***Nodüler lezyonların ayırıcı tanısında en etkili yöntem

- Uzun inceleme süresi
- Nefes tutma zorunluluğu

Diffüz Karaciğer Hastalıkları

- Yağlanma
- Vasküler (Budd-Chiari Sendromu, Sağ KY)
- Metabolik (Hemokromatosis, Wilson)
- Konjenital (Tirozinemi, Kistik Fibrozis, KHF, PSK)
- Enfeksiyöz (Hepatit, Kandidiazis)

↓

SİROZ

KC YAĞLANMASI (Hepatosteatoz)

Hepatositler içerisinde yağ birikimidir.

Hepatosteatoz → Steatohepatit → Siroz

- Şişmanlık
- Malnutrisyon
- Hepatotoksik ajanlara bağlı
- DM
- Steroid kullanımı
- Alkolik KC hastalığı
- Hepatit
- Parankimi tutan hastalıklarda

DİFFÜZ YAĞLANMA

- US
  - Hiperekojen (Böbrek ile karşılaştır)
- BT
  - Hipodens, dual enerjili (KVPli) cekim
  - Referans organ dalak
- MRG
  - In-out of faz görüntülemede sinyal kaybı

L
K

IN-OUT OF FAZ Görüntüleme

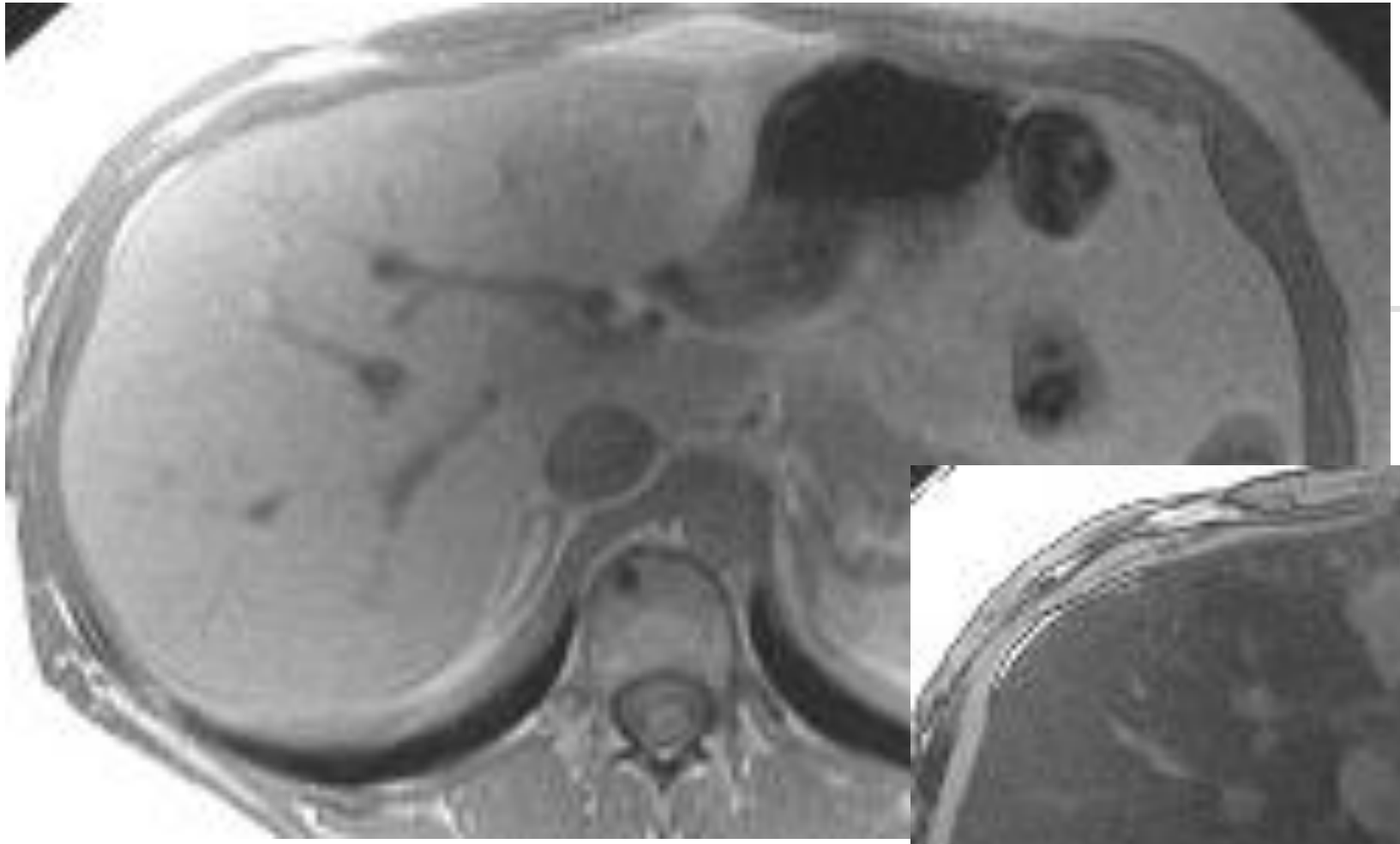

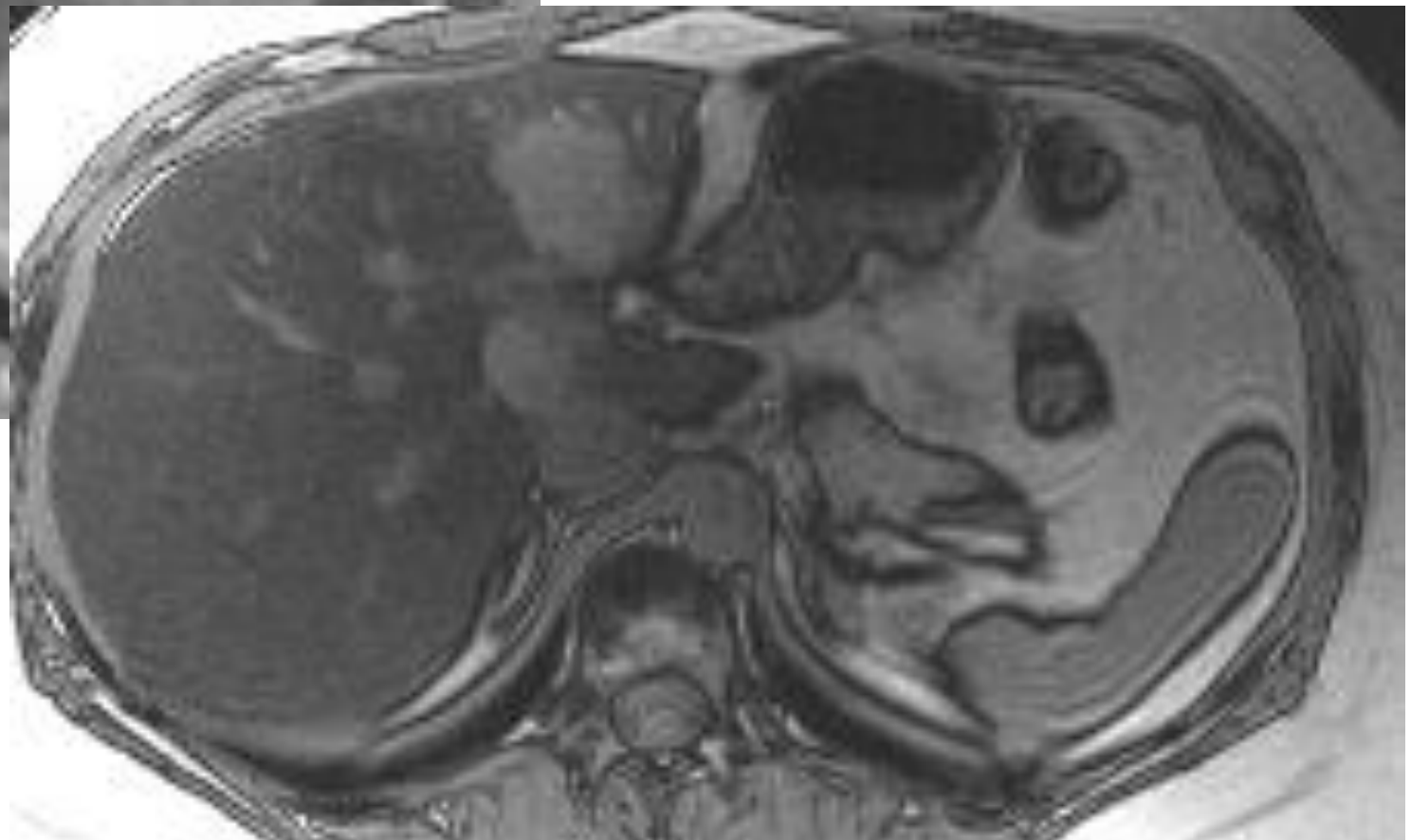

Hemokromatosis

- Demir vücutta temel olarak KC ve RES de doplanır.
- Primer HMK: Demir emiliminde bozukluk sonucu KC, dalak, kalp vs demir birikimi
- Sekonder HMK: Demir fazlasının RES'de birikimidir. (Multiple transfüzyon, kr.hemodializ vs)

Tanı: Tru-cut Bx

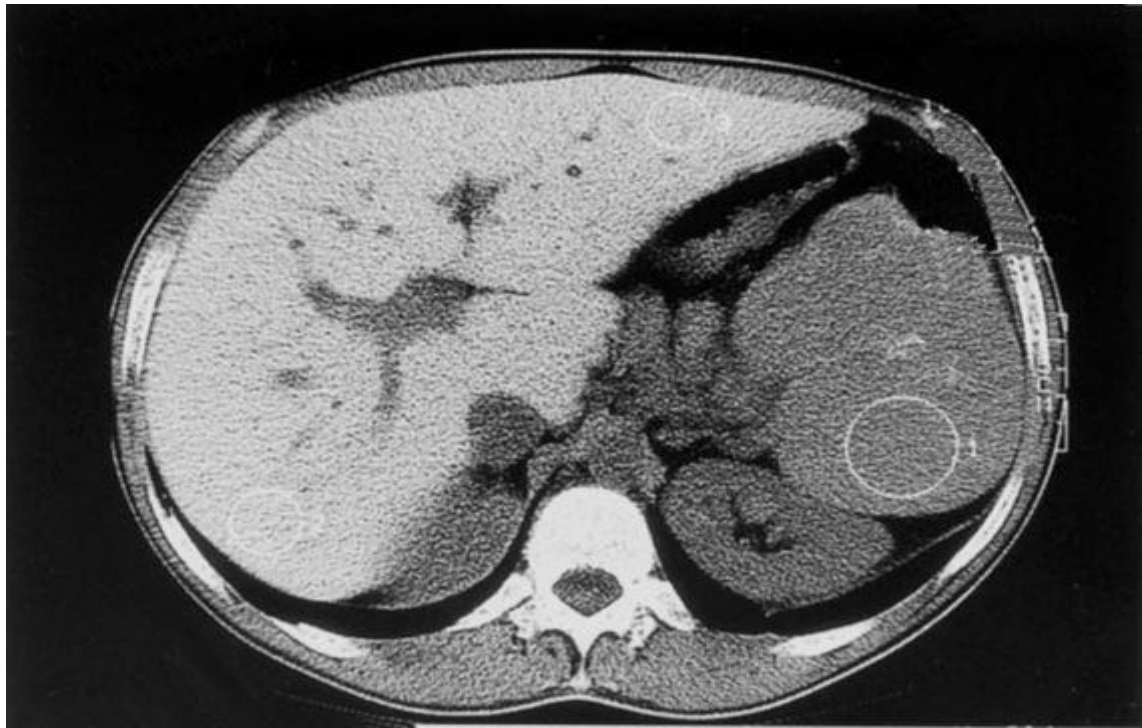

- BT’de KC dansitesinde artış meydana gelir (>72HU) (Ancak Steatoz zemininde yapılan ölçümler şüpheli)
- MR Hemokromatosis tanı ve takibinde referans standart yöntemdir.

- KC’de sinyal kaybı şeklinde görüntü

- Demir birikim derecesi hakkında da bilgi verebilir (SIR ve Relaksometri metodu)

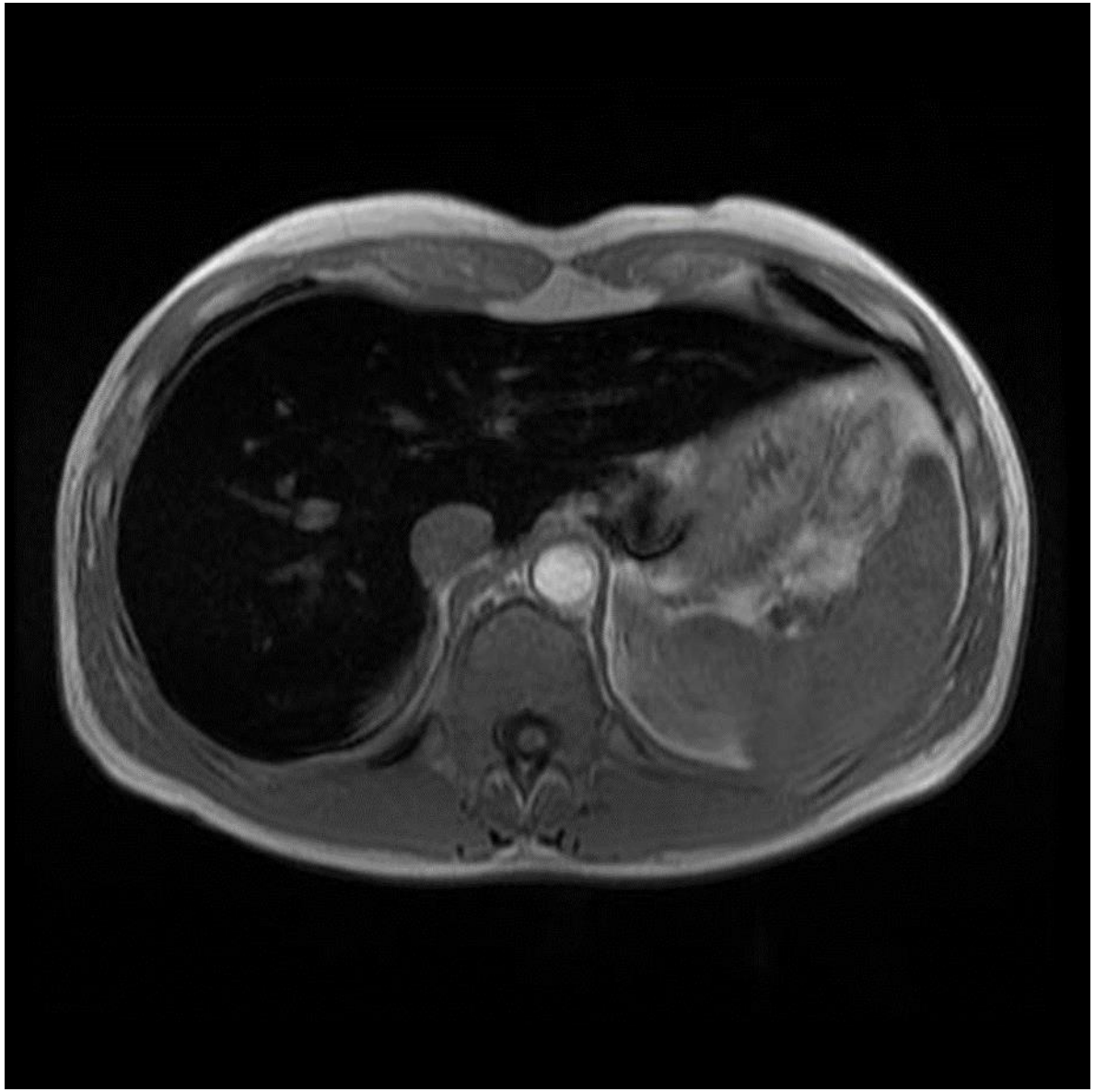

Budd-Chiari Sendromu

- ✓ Küçük hepatik venüller düzeyinden başlayarak sağ atriuma kadar herhangi bir seviyede meydana gelebilecek obstrüksiyon/tromboza sekonder oluşan KC hastalığı
- ✓ Akut dönemde KC genellikle normal
- ✓ US: - Hepatik venlerde trombüs ya da incelme (Doppler)
  - Kaudat lobda genişleme (drenaj farklılığı)
  - Asit+SM
  - Kr. Dönemde çok sayıda rejeneratif nodül

Hepatit

* Hepatit KC inflamatuvar veya infeksiyöz hastalıklarına verilen genel isimdir.

Akut hepatit

* Akut hepatitde KC hasarı hafif dereceli hastalığa yol açabileceği gibi masif nekroza veya KC yetmezliğine kadar gidebilecek düzeyde de olabilir.

Akut Hepatit USG bulguları

* USG incelemede KC yapısı normal görülebilir veya USG yapan kişi portal ven kenarlarının normalden daha belirgin hale geldiğini ve KC parankiminin normalden biraz daha fazla ekojen olduğunu saptayabilir. (Periportal Ekojenite artışı)

- Perihepatik alanda sıvama tarzı minimal sıvı görülebilir.
- Hepatosplenomegali
- Safra kesesi duvarında kalınlaşma

Kronik Hepatit

* İnflamasyon perilobüler şekilde yayılıp “piecemeal” nekroza ve buna sıklıkla eşlik eden fibrozise neden olur.
* Kronik persistan hepatit bening seyirli kendi kendini sınırlayan bir durumdur.
* Kronik aktif hepatit ise genellikle siroza ve KC yetmezliğine sebep olur.

Kronik Hepatit USG bulguları

- KC parankimi kaba ve granüler görünümlüdür.
- Portal triadlardaki parlaklık azalmıştır
- Kronik hepatitte KC boyu büyümez.
- Fibrozis belirgin olabilir buda posteriorda “yumuşak gölgelenme” meydana getirebilir.

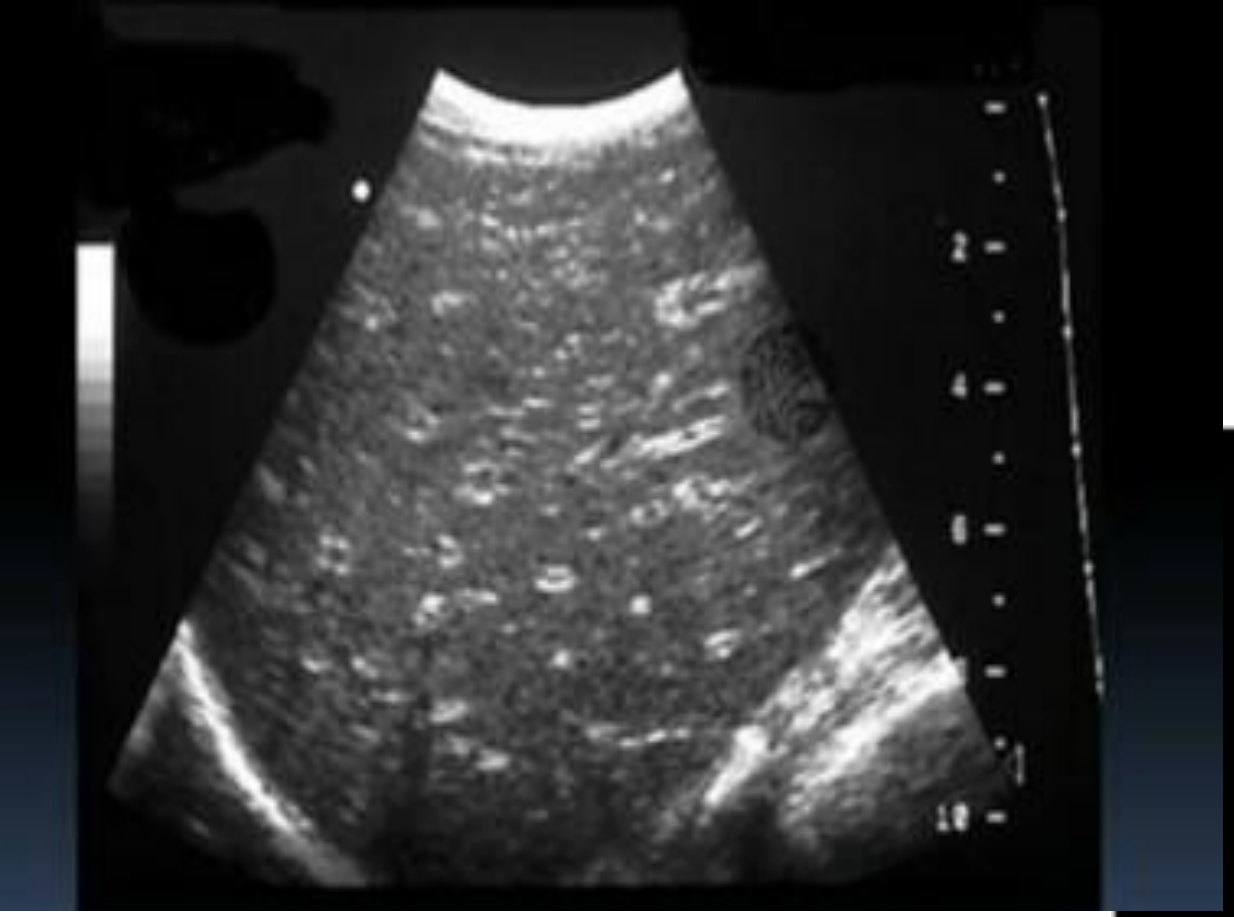
2
4
6
10

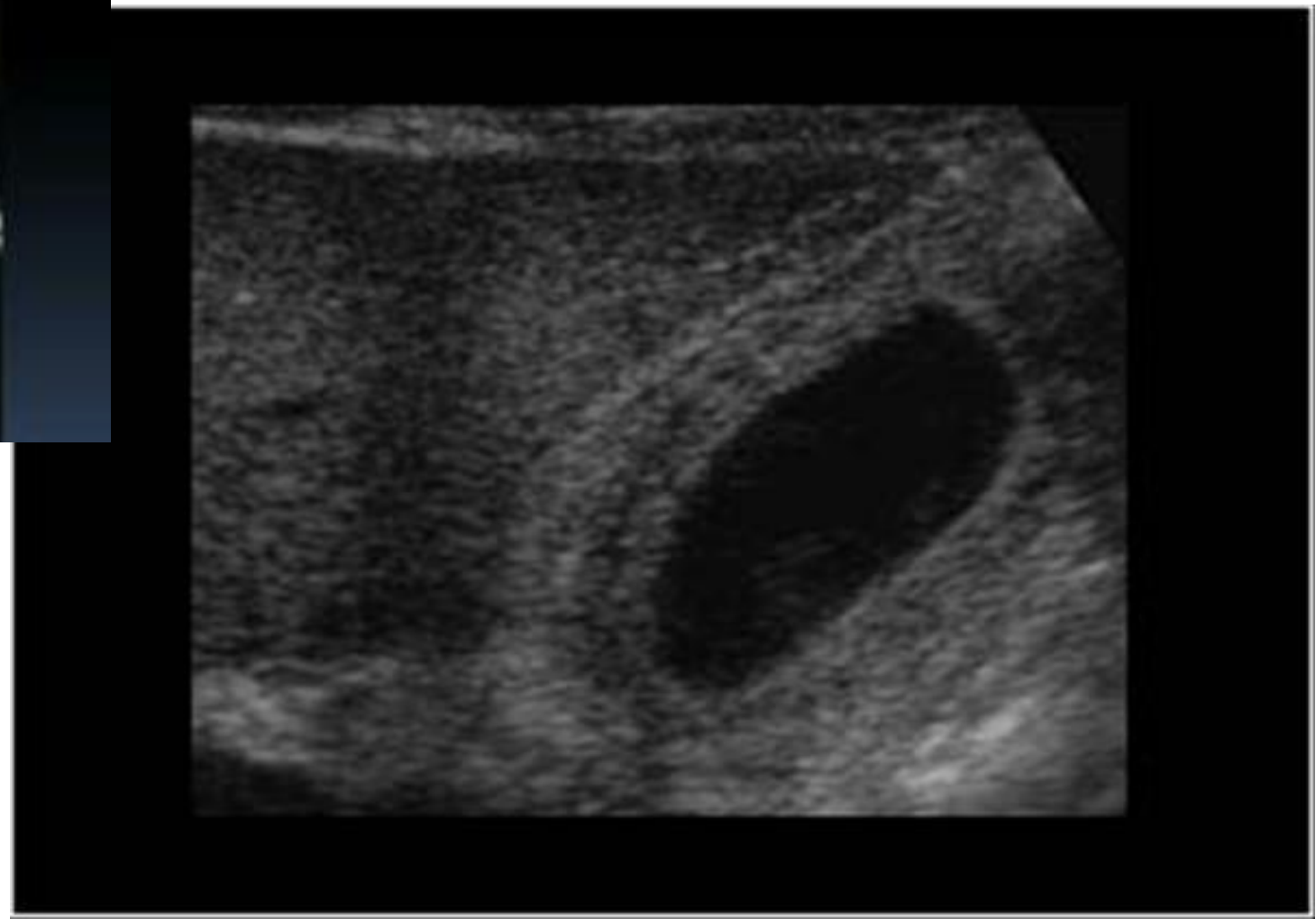

SİROZ

- Geri dönüşümsüz yoğun fibrozis, hepatosellüler nekroz ve rejenerasyon nodülleriyle karakterize progresif bir hastalıktır.
- Etyoloji oldukça geniş

- <u>Ortak Görüntüleme Bulguları:</u>

✓ Kontur düzensizliği
✓ Nodülarite
✓ Parankimal heterojenite
✓ Hacimsel değişiklik (sağ lobda atrofi – kaudat lob hipertrofi)

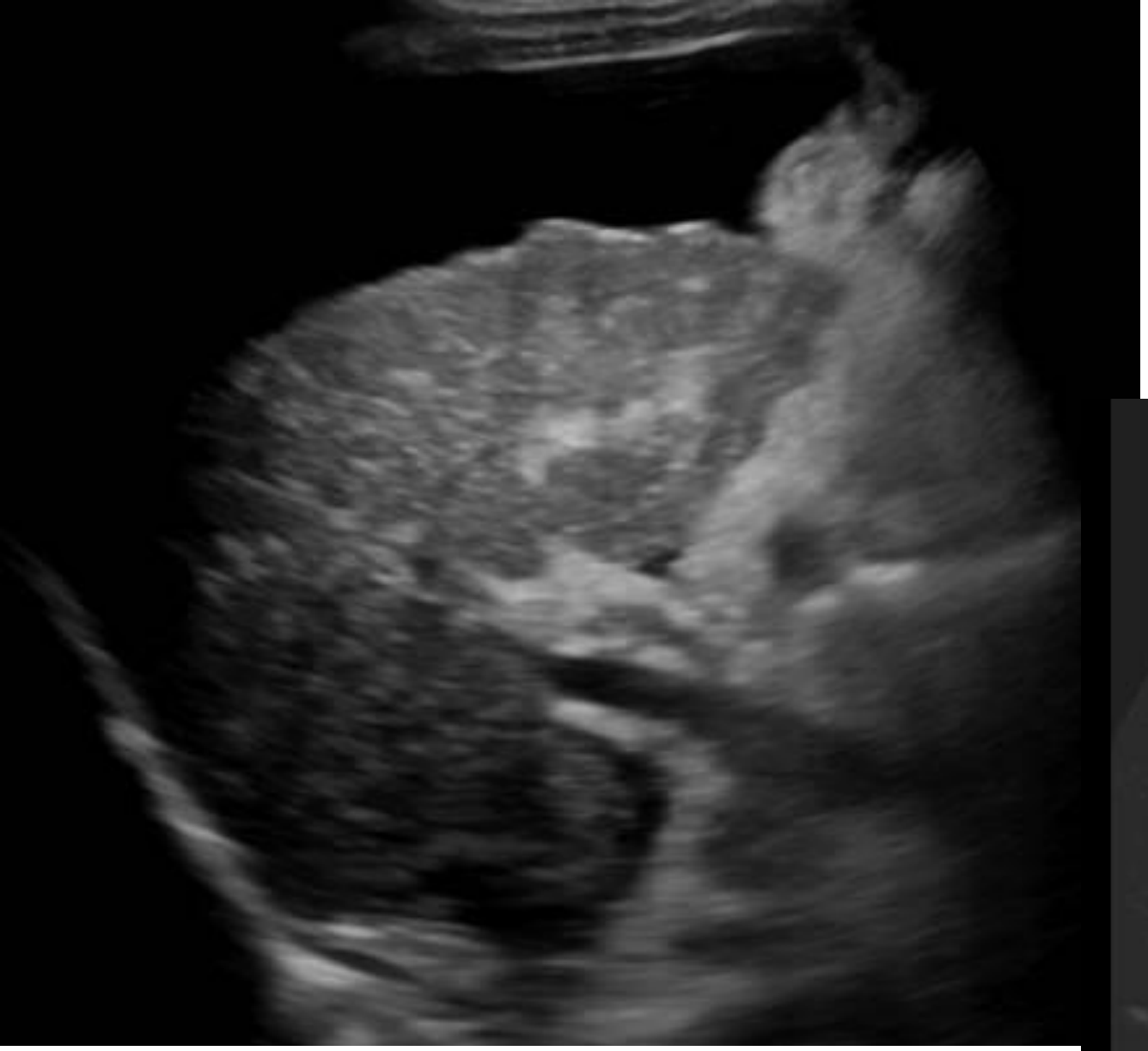

Sirozda Görüntüleme

- US
  - Tanısal
- BT
  - Tanısal ve takip
- MRG
  - Tanısal ve takip

Sirotik Nodüller

1. Rejeneratif Nodül
2. Displastik Fokus
3. Displastik Nodül
4. HCC

- Genel olarak 2 cm’den kısa çaptaki nodüller benign
- Rejeneratif nodüller ve low grade displastik nodüller portal sistemden beslenirler.
- Arteryel beslenme izlenen nodüllerin malignite potansiyeli daha yüksektir.

Sirotik Nodüller

- Rejeneratif nodüller
- Aslında HCC oluşumunun ilk basamağı

Rejeneratif nodül

↓

Displastik nodül

↓

HCC

Arteryel kanlanma artar

↓

Rejeneratif Nodül

- KC hastalığına sekonder nekroz, değişen hücresel dolaşım ve diğer stimuluslara yanıt olarak gelişir.
- Normal karaciğer dokusu gibi fonksiyoneldirler.
- Oldukça çok sayıda olabilirler (1000-1000000)
- Monoasiner ya da multiasiner olabilir.
  - Mikronodül < 3mm
  - Makronodül ≥3mm

Siderotik nodül: Demir içeren nodül (Rejenerasyon/displastik)

0
5
10
15
6C1
T5.0
18 fps

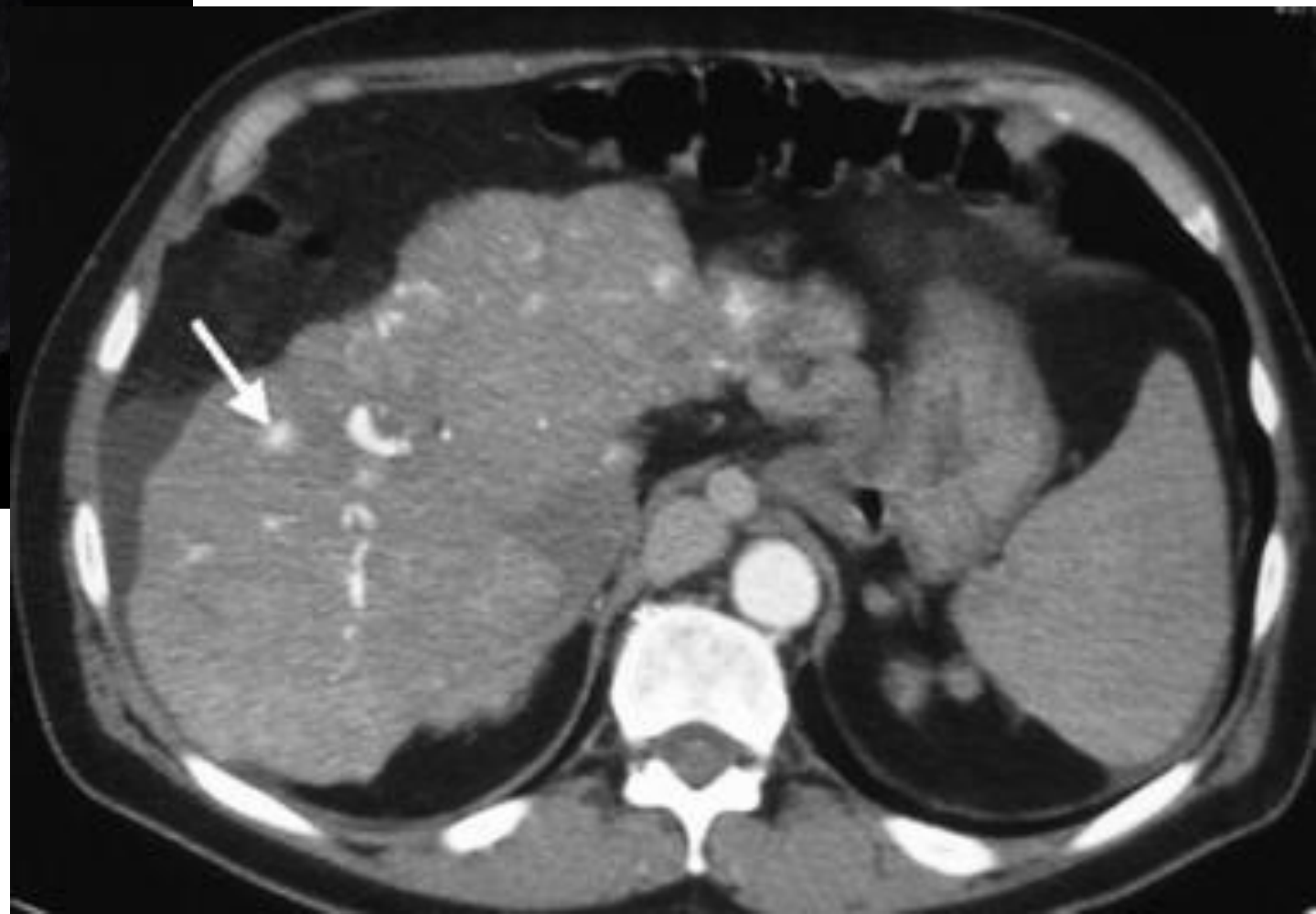

Case 20: Giant Regenerative Nodule

59-year-old woman with a history of alcohol abuse, cirrhosis; undergoing screening MRI for possible HCC.
Contrast: gadoxetic acid

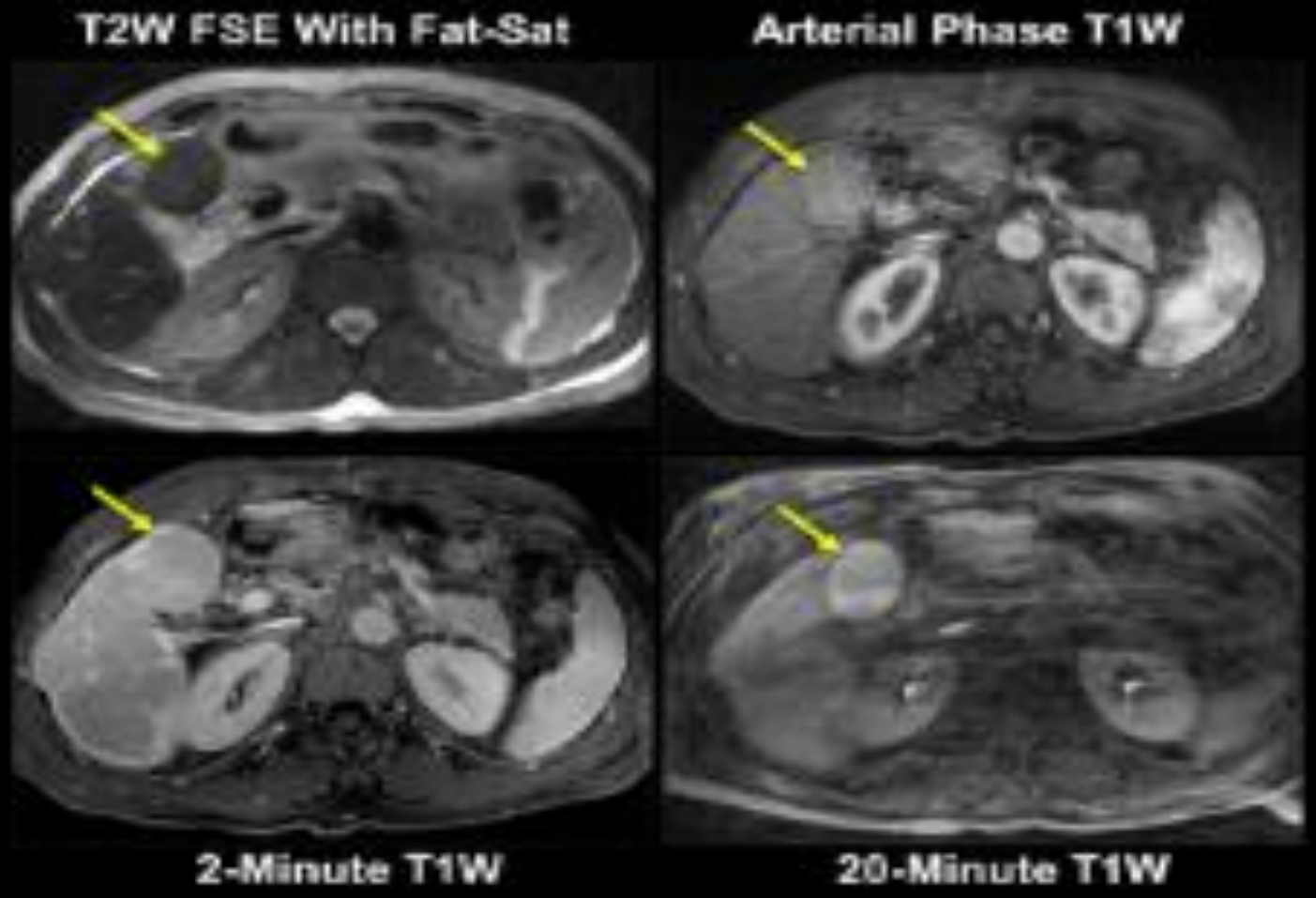

Displastik Nodül

- Malignite için gereken histolojik değişiklikleri içermeyen ancak morfolojisi bozuk 1 mm'den büyük lezyonlardır.
- Lezyon <1mm ise Displastik focus adını alır.
- Displazinin derecesine göre Low/High Grade olarak sınıflandırılırlar.
- Klinik olarak önemi net değildir.
- HCC'ye progresyon oranı ve hızı düşük olduğundan normal siroz hastalarından daha agresif takip edilmesine gerek yoktur!!!

Dysplastic Nodules

A premalignant lesion. !?

No arterial enhancement

Iso to hyperintense on T1 (copper)

Iso to Hypo on T2 (opposite of HCC)

Should not enhance much on hypervascular liver lesions

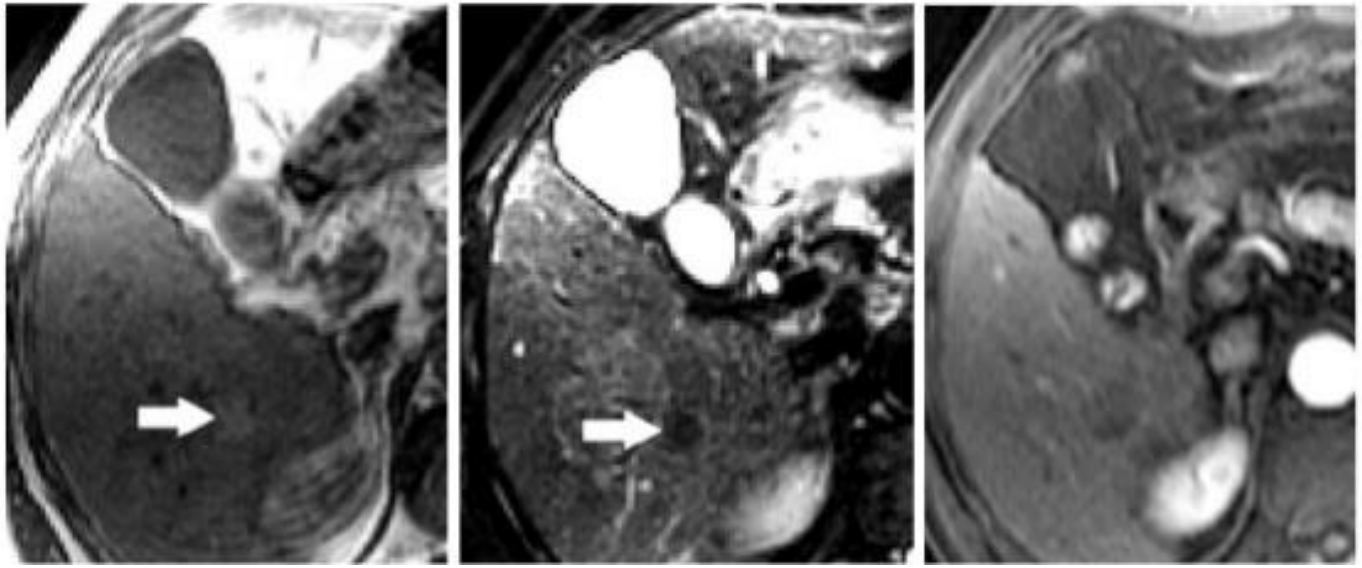

Displastik nodülleri Rejenerasyon nodüllerinden ayırmada US'nin yeri yoktur.

Kontrastlı dinamik MRI ile değerlendirilmelidir.

Hepatosellüler Karsinoma (HCC)

- %80-90 siroz zemininde gelişir.
- Noduler, masif ve diffüz tipleri mevcuttur.
- Nodül içinde nodül: Displastik nodül zemininde gelişen HCC odağı
- Alfa-FP artışı
- Şüphe mevcut ise mutlak Bx endikasyonu!!!

HCC

- US : Heterojen hipo-izo-hiperekoik lezyon
- BT : Arteryel fazda kontrastlanır, venöz fazda wash-out
- MR: T1 değişken, T2 hiperintens

Arteryel fazda erken kontrastlanır, venöz fazda kontrastını kaybeder (wash-out)

Difüzyon ağırlıklı serilerde difüzyon kısıtlar

HCC’de BT Görüntüleme

- Minimum Bifazik görüntüleme
- Arteryel (30.sn) ve Venöz (60-80 sn) faz
- Kontrast miktarı 130-150 cc
- Enjeksiyon hızı 3-5cc/sn
- Kesit kalınlığı 5mm ve altı

HCC’de MR görüntüleme

- Dinamik T1a gradient-eko görüntüleme
  - VIBE (3d), THRIVE, FAME
  - 2D gradient-eko Kesit kalınlığı 5mm

- Arteryel (25.sn), Venöz (60sn), Geç Venöz
- Kontrast miktarı standart doz
- Ek olarak difüzyon ağırlıklı seriler

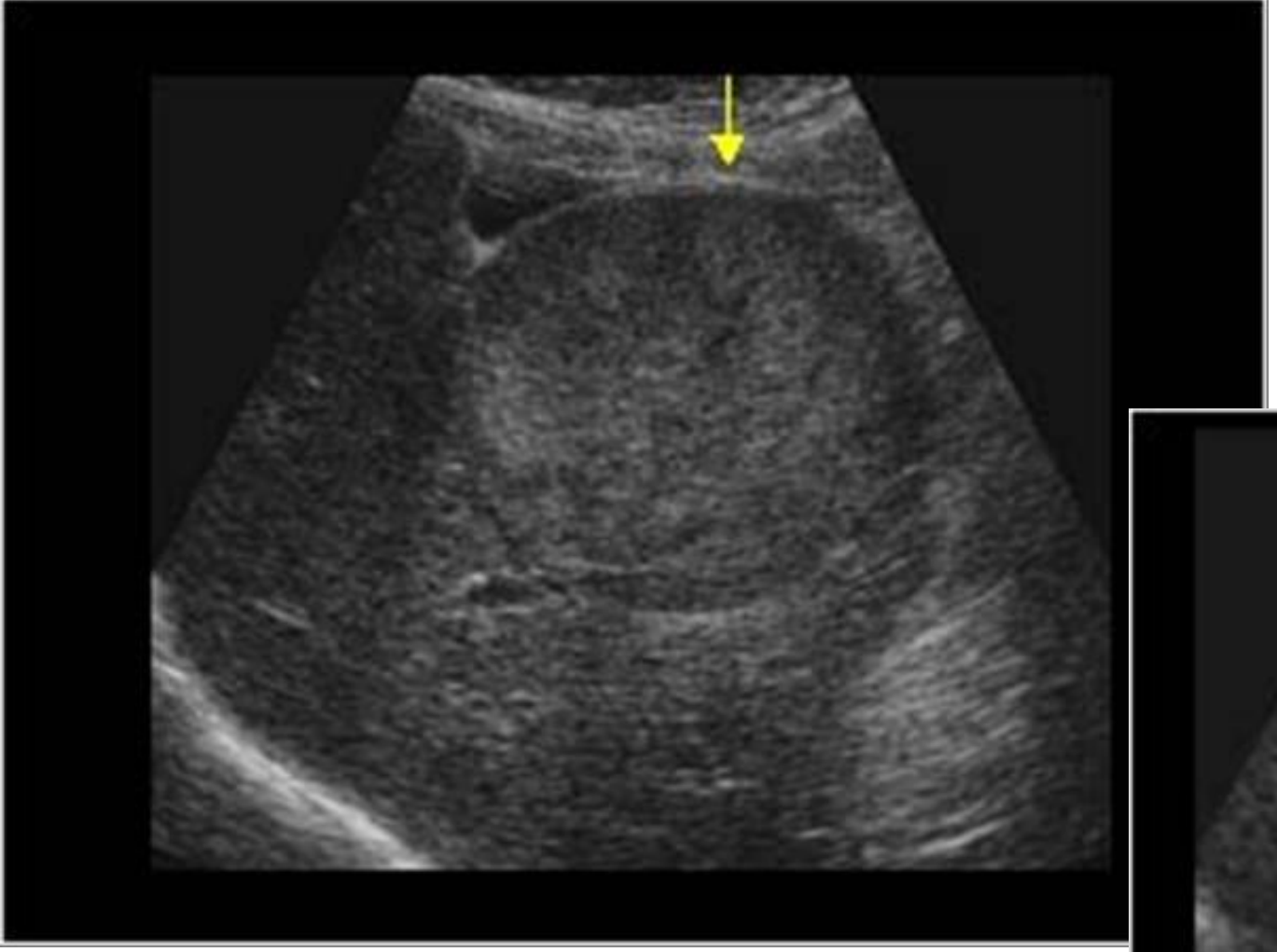

HCC

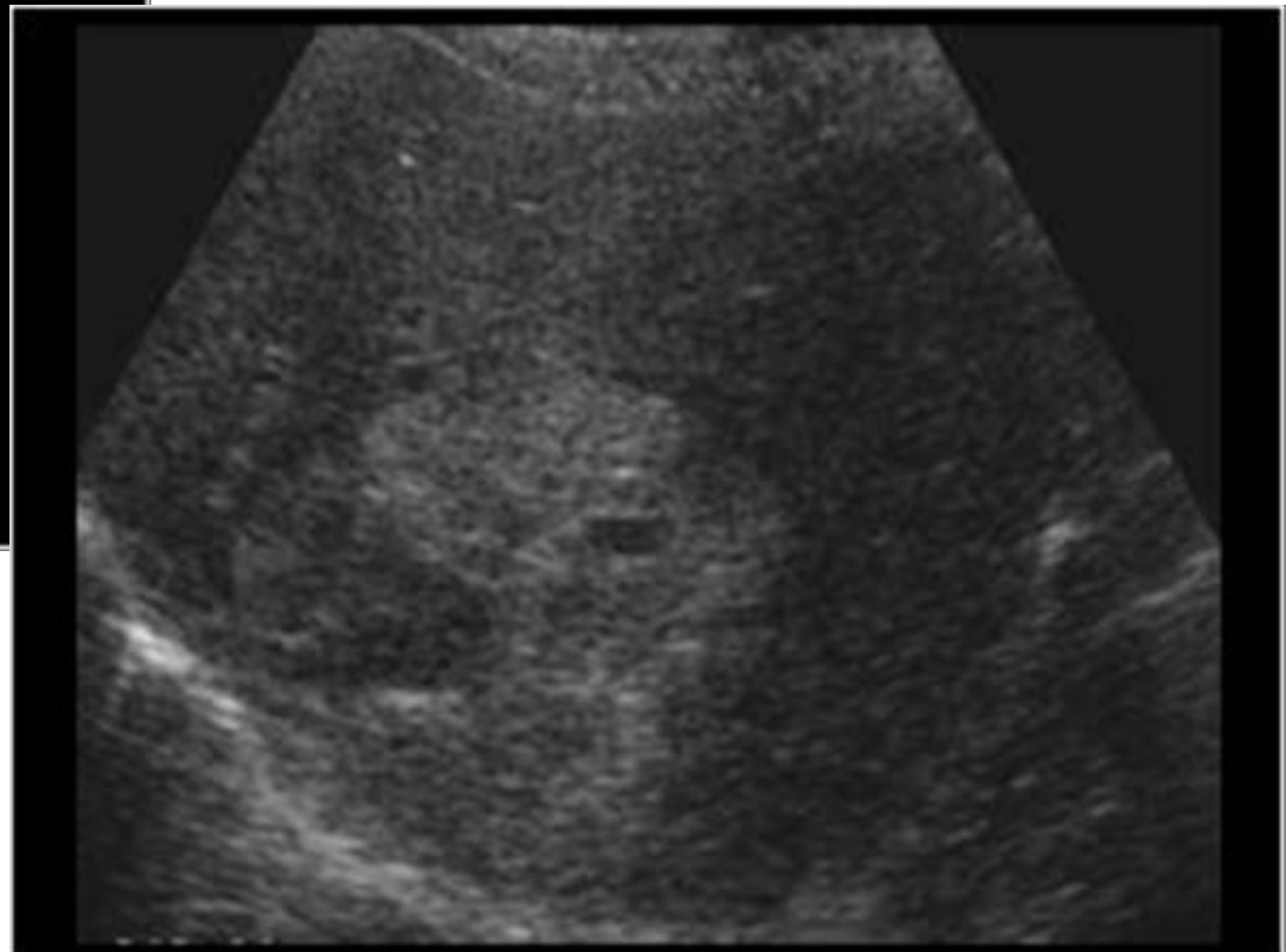

HCC

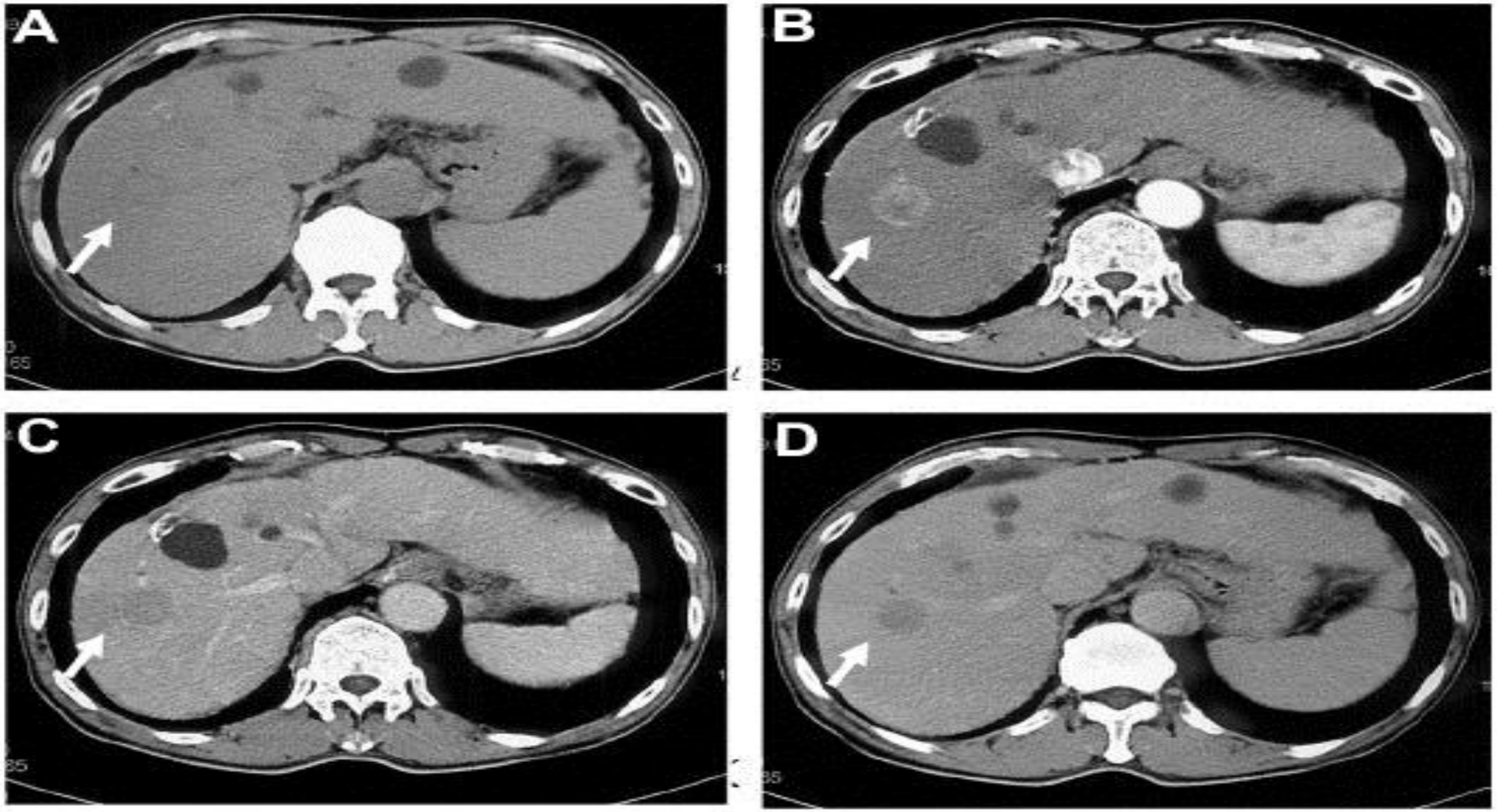

Case 17: HCC

67-year-old man with known hepatitis C, undergoing screening MRI to exclude hepatocellular carcinoma.
Contrast: gadoxetic acid

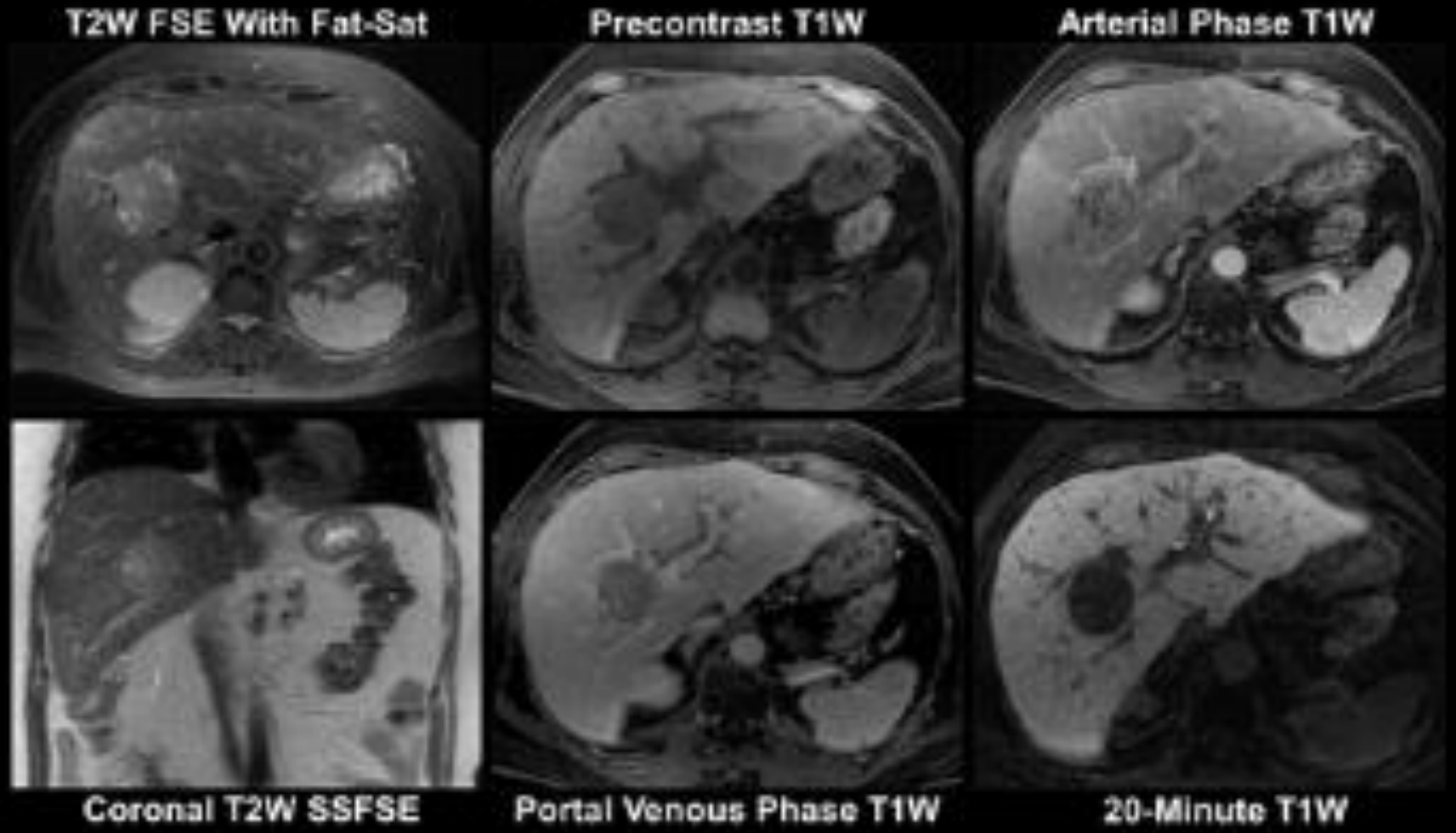

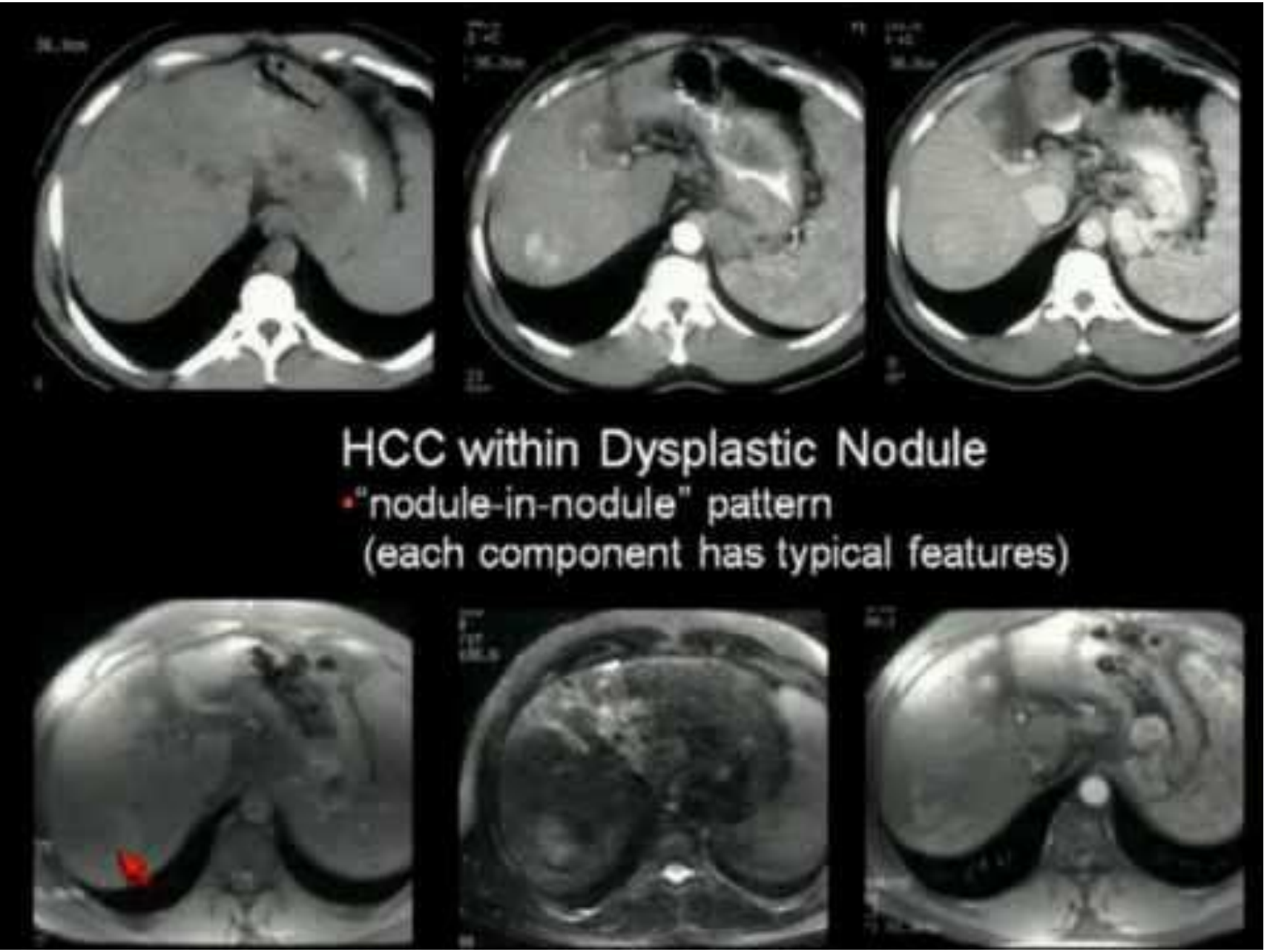

Nodül içinde
Nodül

When MRI ---
HCC vs regenerating nodule vs dysplastic nodule
atypical lesions

MR features of focal liver lesions in cirrhosis

Lesion	T1 W image	T2 W image	Contrast enhancement pattern
Regenerative nodule	Variable	Hypointense	Enhances during portal venous phase
Dysplastic nodule	Hyperintense	Hypointense	Enhances during portal venous phase
HCC (small)	Hypointense	Hyperintense	Enhances during arterial phase
HCC (large)	Heterogeneous	Hyperintense	Enhances during arterial phase
Pseudolesion**	Variable	Hypointense	Enhances during arterial phase

ÖZET

- Kr. Karaciğer hastalıkları geniş bir etyolojiye sahip
- Ortak nokta tüm hastalıkların Siroza neden olabilmesi
- Sirozda parankimal, yapısal değişiklikler ve multiple nodüller
- Nodül saptamada US ilk yöntem (ayırıcı tanıda yetersiz)
- Büyük nodüllerde mutlaka BT/MR ile dinamik inceleme
- HCC şüphesi mevcut ise Bx

Sabrınız için Teşekkürler…